

# Doença de Pompe Juvenil: Estudo Retrospetivo de Casuística Clínica



## Juvenile Pompe Disease: Retrospective Clinical Study

Filipa LOUREIRO NEVES<sup>1</sup>, Paula Cristina GARCIA<sup>2</sup>, Núria MADUREIRA<sup>3</sup>, Henriqueta ARAÚJO<sup>2</sup>, Fidjy RODRIGUES<sup>4</sup>, Maria Helena ESTÊVÃO<sup>3</sup>, Lúcia LACERDA<sup>5</sup>, Luísa Maria DIOGO MATOS<sup>2</sup>  
*Acta Med Port* 2013 Jul-Aug;26(4):361-370

### RESUMO

**Introdução:** A doença de Pompe ou glicogenose tipo II é uma doença autossómica recessiva por deficiência de maltase ácida. É uma entidade rara, com prevalência de 1/40.000 nas populações holandesa e afro-americana e 1/46000 na população australiana. Embora se distingam três formas de apresentação (infantil, juvenil e do adulto), observa-se um amplo espectro clínico. Em Portugal está disponível terapêutica enzimática de substituição desde 2006.

**Material e Métodos:** Fez-se o estudo retrospectivo de quatro doentes (duas das quais irmãs), baseado na revisão dos processos clínicos.

**Resultados:** Em todas, a doença manifestou-se no segundo ano de vida. O tempo até ao diagnóstico variou entre dois e onze anos. Aquando do diagnóstico, todas apresentavam miopatia com atraso de aquisições motoras e em duas havia hipertrofia miocárdica. A suspeita clínica surgiu por insuficiência respiratória em contexto infeccioso em duas doentes. Em todas havia elevação da creatina quinase e das aminotransferases. Todas evoluíram com insuficiência respiratória crónica por síndrome restritiva. O diagnóstico foi baseado na diminuição da atividade da maltase ácida em fibroblastos (0 a 1,5% do limite inferior do normal). Na biópsia muscular, realizada em três doentes, demonstrou-se acumulação lisossómica de glicogénio. Todas apresentavam a mutação c.1064T > C no exão 6 do gene *GAA* (*glucosidase-alpha-acid*), em homozigotia numa delas, associada às mutações c.1666A > G no exão 12 e c.2065G > A no exão 15 nas duas irmãs e à mutação c.380G > T no exão 2 na doente mais nova. Todas iniciaram terapia enzimática de substituição logo que disponível, com boa tolerância. A doente mais jovem faleceu pouco depois. As outras mantêm medidas de suporte ventilatório e fisioterapia, deslocando-se a mais velha, em cadeira de rodas, mantendo a irmã marcha independente e necessitando a mais nova de andalho.

**Conclusão:** Os nossos casos incluem-se clinicamente na forma juvenil da doença de Pompe. A hipótese de doença de Pompe deve ser considerada em lactentes com miocardiopatia e nas miopatias progressivas, especialmente as das cinturas e dos músculos respiratórios em qualquer idade. A elevação da creatina quinase é um dado sensível, embora inespecífico. Dada a grande variabilidade dos achados genéticos, a demonstração da redução da atividade da maltase ácida continua a ser o pilar do diagnóstico.

**Palavras-chave:** Glicogenose Tipo II; Criança.

### ABSTRACT

**Introduction:** Pompe disease or glycogen storage disease type II is an autosomal recessive disorder due to acid maltase deficiency. It is a rare disease with a prevalence of 1/40.000 in the dutch and african-american populations and 1/46000 in the australian population. There are three forms of clinical presentation (infantile-onset, childhood-onset and adult-onset), although the disease presents as a continuum of clinical phenotypes. Enzyme replacement therapy is available in Portugal since 2006.

**Materials and Methods:** The clinical files of four patients (two sisters) were analyzed retrospectively.

**Results:** In all, disease presented in the second year of life and the time to diagnosis ranged from two to eleven years. At diagnosis, all presented myopathic features with a delay in motor skills achievement and two had myocardium hypertrophy. Clinical suspicion arose as the result of respiratory failure during infection in two patients. Plasma creatine kinase and aminotransferases levels were increased in all. All patients progressed to pulmonary restrictive syndrome with chronic respiratory failure. The diagnosis was based on reduced activity of acid maltase in fibroblasts: 0 to 1.5% of the lower normal value. Muscle biopsy, performed in three patients, showed lysosomal glycogen accumulation. A c.1064T > C mutation in exon 6 of *GAA* (*glucosidase-alpha-acid*) gene was found in all patients, in homozygosity in one. In the sisters, it was associated to c.1666A > G and c.2065G > A mutations in exons 12 and 15, respectively and in the youngest patient, to c.380G > T mutation in exon 2. All patients started enzyme replacement therapy as soon as it became available, with good tolerance. The youngest patient died. The surviving patients maintain ventilatory support measures and physiotherapy. The oldest patient is wheelchair ridden and her sister keeps independent walking. The youngest uses a walking aid.

**Conclusions:** Our cases are clinically included in the juvenile form of Pompe Disease. Pompe disease should be suspected in progressive myopathies at any age, especially those involving limb-girdle and respiratory muscles and in small infants with cardiomyopathy. High creatine kinase is a sensitive, although nonspecific, marker. Given the great variability of the genetic findings, demonstration of reduced activity of acid maltase (in leukocytes or other tissues) remains the diagnosis cornerstone of this rare disorder.

**Keywords:** Glycogen Storage Disease Type II; Child.

1. Faculdade de Medicina. Universidade de Coimbra. Coimbra. Portugal.

2. Centro de Desenvolvimento Luís Borges. Hospital Pediátrico Carmona da Mota. Centro Hospitalar Universitário de Coimbra. Coimbra. Portugal.

3. Serviço de Pediatria Médica. Hospital Pediátrico Carmona da Mota. Centro Hospitalar Universitário de Coimbra. Coimbra. Portugal.

4. Serviço de Genética Médica. Hospital Pediátrico Carmona da Mota. Centro Hospitalar Universitário de Coimbra. Coimbra. Portugal.

5. Laboratório de Enzimologia. Centro de Genética Médica. Instituto Nacional de Saúde Dr. Ricardo Jorge. Porto. Portugal.

Recebido: 22 de Outubro de 2012 - Aceite: 14 de Março de 2013 | Copyright © Ordem dos Médicos 2013

## INTRODUÇÃO

A Doença de Pompe (DP) é uma doença genética, autossómica recessiva, causada por deficiência de maltase ácida. A maltase ácida, ou alfa-1,4-glicosidase ácida,<sup>1</sup> é uma enzima lisossomal que catalisa a hidrólise das ligações alfa-1,4 e alfa-1,6 do glicogénio.<sup>2</sup> A sua falta induz a acumulação de glicogénio em muitos órgãos, sendo o músculo estriado e o coração os mais afectados. Também designada doença de armazenamento de glicogénio (GSD) tipo II, a DP é simultaneamente uma doença lisossomal de sobrecarga<sup>3</sup> e a única glicogenose em que a acumulação de glicogénio ocorre primariamente nos lisossomas e não no citoplasma.

Conhecem-se mais de 200 mutações patogénicas no gene *GAA* que codifica a enzima e se localiza no cromossoma 17q25.2-q25.3.<sup>2</sup>

Distinguem-se na DP três formas clássicas de apresentação clínica, havendo, de um modo geral, uma correlação inversa entre o nível de atividade enzimática residual e a gravidade clínica: formas infantil, juvenil e do adulto.<sup>4</sup> Contudo, o grande número de mutações genéticas condiciona um espectro clínico amplo, sendo mais frequentes as formas intermédias da doença.

Na forma infantil (GSD tipo IIa) as manifestações iniciam-se nos primeiros meses de vida e caracterizam-se por envolvimento cardíaco progressivo (miocardiopatia hipertrofica com cardiomegália maciça) e hipotonia generalizada. Podem associar-se macroglossia, dificuldades alimentares, má progressão ponderal e hepatomegália cardiogénica.<sup>4</sup> A morte, devida a falência cardiorrespiratória, ocorre habitualmente no primeiro ou segundo ano de vida.<sup>5</sup> Nestes doentes, a atividade enzimática é mínima ou completamente ausente, geralmente menor que 1%.<sup>6</sup> Nas formas juvenil (GSD tipo IIb) e do adulto (GSD tipo IIc) a gravidade clínica é muito variável.<sup>7</sup> A atividade enzimática é diversa, habitualmente inferior a 30% do normal.<sup>8</sup> Estes doentes apresentam tipicamente uma miopatia mais marcada ao nível das cinturas escapular e pélvica, com afeção precoce do diafragma e dos músculos intercostais, conduzindo a hipoventilação.<sup>7</sup> Ao contrário da forma infantil, nestes doentes o envolvimento cardiovascular é pouco frequente (inferior a 10% dos casos).<sup>6</sup> Na forma juvenil, a morte ocorre predominantemente por insuficiência respiratória durante a segunda ou terceira décadas de vida.<sup>2</sup> Na forma adulta é mais difícil prever a morbidade e a esperança de vida. Estas dependerão da idade de aparecimento dos sintomas (quanto mais tardia, mais lenta a progressão da doença) e da sua gravidade.

A DP é uma doença rara. Estima-se que a sua incidência seja de 1/40.000 nascimentos, sendo de 1/138 000 para a doença infantil clássica e de 1/57.000 para as formas tardias.<sup>2</sup>

O diagnóstico deve ser suscitado em lactentes com hipotonia acentuada e insuficiência cardíaca<sup>3</sup> ou em crianças mais velhas e adultos com miopatia das cinturas, sendo que é muito sugestivo o envolvimento dos músculos cervicais e do diafragma. A creatina quinase (CK) encontra-se

tipicamente elevada em todas as formas da doença, mas em alguns doentes mais velhos pode estar normal.<sup>9</sup> Nas crianças e em dois terços dos adultos<sup>8</sup> a histologia do músculo mostra acumulação de glicogénio dentro e fora dos lisossomas, em vacúolos de tamanhos variáveis que coram de vermelho com coloração específica.<sup>4</sup>

O diagnóstico definitivo obtém-se demonstrando o défice de atividade da maltase ácida em fibroblastos em cultura, leucócitos ou músculo.<sup>10</sup>

É possível e deve ser feito o rastreio de portadores e de doentes na família de doentes diagnosticados. Do mesmo modo, é possível oferecer o diagnóstico pré-natal a estas famílias. O rastreio é exequível por doseamento enzimático em sangue colhido em cartão, nomeadamente no período neonatal.<sup>8</sup>

Desde 2006 existe terapêutica enzimática de substituição com alfa-glicosidase recombinante humana.<sup>11</sup>

Embora se trate de uma doença de baixa incidência, a possibilidade de diagnóstico precoce (mesmo pré-natal) e de tratamento específico (cujo resultado será expectavelmente tanto melhor quanto mais cedo for instituído), torna relevante o aprofundar do conhecimento da DP e a sua divulgação entre a classe médica. Este é o objectivo do presente estudo.

## MATERIAL E MÉTODOS

Fez-se a análise retrospectiva dos processos clínicos dos doentes com DP seguidos no Hospital Pediátrico Carmona da Mota nos últimos dez anos (quatro doentes), cujos dados clínico-laboratoriais mais relevantes se descrevem. Foi obtido o consentimento informado das doentes e famílias objecto desta publicação.

## RESULTADOS

### Caso 1

Y.S., nascida em 1988, de raça caucasiana, é a primeira filha de pais jovens, portugueses, saudáveis e não consanguíneos. Iniciou marcha autónoma pelos 11 meses de idade. Mais tarde foi apresentando algumas dificuldades motoras, nomeadamente nunca ter conseguido saltar a pés juntos. Cerca dos 10 anos, uma escoliose dorsal alta, associada a retracção bilateral do tendão de Aquiles e dificuldade no apoio plantigrado com quedas frequentes, levou a consultar um ortopedista. Foi considerada a existência de uma síndrome piramidal e aconselhado alongamento cirúrgico do tendão de Aquiles que não chegou a realizar.

Sempre fora considerada uma criança saudável, com crescimento estaturoponderal e desenvolvimento psicomotor/intelectual normais.

Aos 13 anos, foi internada no nosso Hospital por insuficiência cardiorrespiratória no decurso de pneumonia bacteriana, tendo necessitado de ventilação invasiva.

No internamento foi suspeitada miopatia por apresentar atrofia muscular generalizada com diminuição da força muscular, de domínio nas cinturas, região cervical e músculos intercostais, e abolição dos reflexos osteotendi-

Tabela 1 - Idade do diagnóstico e achados laboratoriais

	Caso 1	Caso 2	Caso 3	Caso 4
Idade actual (anos) <sup>a</sup>	24	21	14	5
Idade de diagnóstico (anos) <sup>o</sup>	13	11	4	4
Tempo até ao diagnóstico (anos)	11	9	2	2
CK ao diagnóstico (v.r. < 250 U/L)	604	860	972	378
Aminotransferases ao diagnóstico				
TGO (v.r. < 50 U/L)	207	261	235	302
TGP (v.r. < 40 U/L)	248	223	222	191

CK – creatina quinase; v.r. - valor de referência; U/L – Unidades/ Litro; TGO - transaminase glutâmico- oxalacética; TGP - transaminase glutâmico- pirúvica.

<sup>a</sup> No caso 4, refere-se à idade em que faleceu (2006).

<sup>o</sup> Nos casos 1 e 2 é difícil situar no tempo as dificuldades motoras, que, retrospectivamente reconhecidas, nunca foram motivo de consulta médica ou tratamento. Assumiu-se o atraso motor com início pelos 2 anos de idade, uma vez que a idade de aquisição de marcha autónoma foi normal em ambos os casos.

Tabela 2 - Diagnóstico enzimático e genético

Maltase ácida ao diagnóstico		Estudo do gene GAA - mutações
	Fibroblastos (v.r. 170-515 nmol/h/mg) Leucócitos (v.r. 68-148 nmol/h/mg)	
Caso 1	Fibroblastos – 1,2	Exão 6 – [c.1064T > C; p.L355P] Exão 12 – [c. 1666A > G; p.T556A] Exão 15 – [c. 2065G > A; p.E689 K]
Caso 2	Fibroblastos – 0,3 Leucócitos – 8,8	
Caso 3	Fibroblastos – 0 Leucócitos – 5	Exão 6 – [c.1064T > C; p.L355P] - mãe Exão 6 – [c.1064T > C; p.L355P] - pai
Caso 4	Fibroblastos – 2,6 Leucócitos – 63	Exão 2 - [c.380G > T, p.C127F] - mãe Exão 6 - [c.1064T > C, p.L355P] - pai

v.r. - valor de referência; nmol/h/mg – nanomol/hora/miligramma (de proteína); GAA – 'Glucosidase-Alpha-Acid'.

nosos. Foram ainda constatados hiperlordose lombar, omoplatas *alatas*, diminuição do diâmetro ântero-posterior do tórax, hipertrofia dos gémeos, retração bilateral do tendão de Aquiles e pé *cavus*. O sinal de Gowers era positivo. Tinha um fenótipo longilíneo, com peso e estatura abaixo do percentil 5.

A avaliação laboratorial evidenciou aumento das enzimas de citólise muscular (Tabela 1), com ionograma, função glomerular renal e proteína C reactiva normais. O traçado do electrocardiograma realizado era normal. Na ecocardiografia foram identificados aumento do calibre

da veia cava inferior, hipertrofia concêntrica do ventrículo esquerdo, alterações do septo inter-ventricular e pequeno derrame pericárdico.

A biópsia do músculo deltóide esquerdo mostrou acumulação de glicogénio que a microscopia electrónica provou estar rodeado de unidades de membrana. O doseamento da maltase ácida em fibroblastos da pele em cultura confirmou o diagnóstico de DP (Tabela 2). O estudo do gene GAA permitiu detectar a presença de três mutações em heterozigotia (Tabela 2).

Tem evoluído com atrofia muscular progressiva, grave

cifoescoliose e insuficiência respiratória crónica por síndrome restritiva desde o diagnóstico, aos 13 anos, com capacidade vital funcional (CVF) entre 15,6% e 20%. Está desde então sob ventilação não invasiva nocturna no domicílio com *Bi Level Positive Airway Pressure* (BiPAP), recrutamento alveolar com insuflador auto-insuflável e *cough-assist* regularmente. Segue um programa de reabilitação motora e em 2005 foi a primeira doente portuguesa a iniciar terapia enzimática intravenosa (em uso compassivo) com alglucosidase alfa, 20 mg/kg, em ciclos quinzenais, que mantém. Após o início desta terapêutica foi notada melhoria do estado geral, sendo referido aumento do apetite e da capacidade de percorrer pequenas distâncias sem cansaço. Não repetiu infecções respiratórias com necessidade de internamento. Contudo, ao longo da evolução agravou-se o défice motor com perda da capacidade de marcha pelos 20 anos.

Aos 24 anos é estudante universitária, tendo uma cognição normal conforme avaliação com a escala de *Wechsler Adult Intelligence Scale* (WAIS III). Tem dificuldades na

área da autonomia e socialização, de acordo com avaliação usando a Escala do Comportamento Adaptativo de *Vineland*. Desloca-se em cadeira de rodas eléctrica. Apresenta peso abaixo do percentil 5 (percentil 50 dos 10 anos) e estatura no percentil 50. Mantém ausência de compromisso cardíaco (Fig.s 1 e 2).

## Caso 2

A.S., nascida em 1990, de raça caucasiana, é irmã de Y.S. A DP foi-lhe diagnosticada aos 11 anos na sequência do diagnóstico na irmã mais velha. Foi sempre considerada saudável, com crescimento e desenvolvimento psicomotor/ intelectual normais. Embora tivesse iniciado a marcha pelos 11 meses, retrospectivamente foram reconhecidos alguns problemas motores desde cedo, traduzidos em dificuldade em subir/ descer escadas e na corrida.

Apresentava aos 11 anos um fenótipo semelhante ao da irmã, com fraqueza e atrofia muscular das cinturas e região cervical, ausência de reflexos osteotendinosos, sinal de Gowers positivo, hipertrofia dos gêmeos, incapacidade

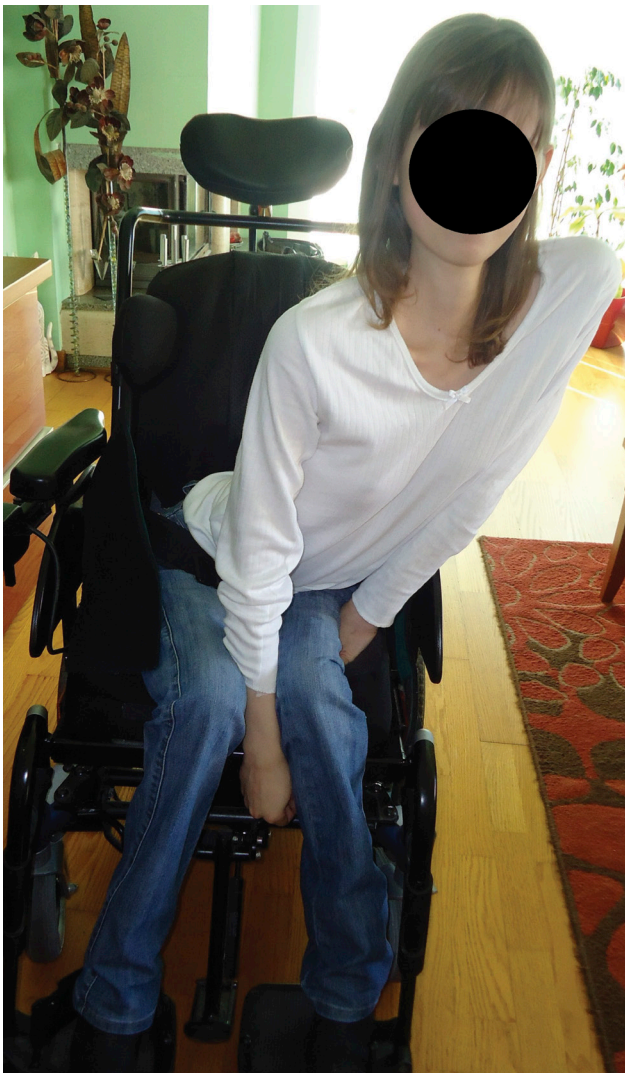

Figura 1 – Doente 1 em cadeira de rodas. Note-se a atrofia muscular e magreza acentuadas.

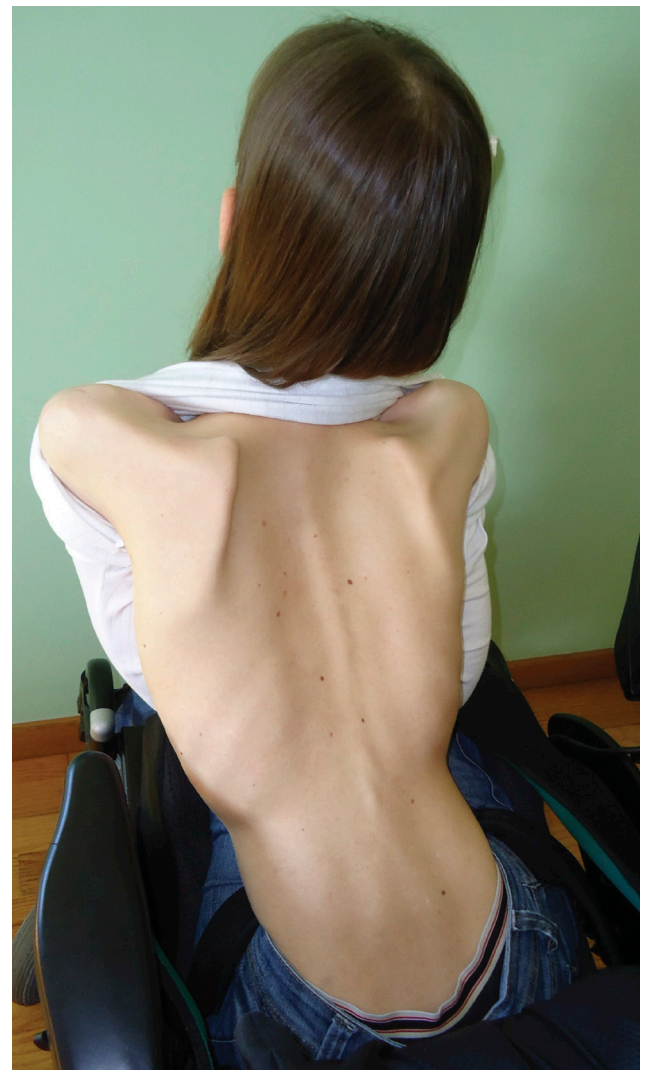


Figura 2 – Doente 1, vista posterior.

dade para marcha em calcanhares, com marcha em bicos dos pés por encurtamento do tendão de Aquiles. O peso situava-se no percentil 25 e a estatura no percentil 50. A avaliação laboratorial evidenciou aumento das enzimas de citólise muscular (Tabela 1). O electrocardiograma era normal. O ecocardiograma revelou sinais de hipertensão pulmonar moderada.

O doseamento da maltase ácida, feito em fibroblastos e em leucócitos, mostrou valores compatíveis com o diagnóstico de DP (Tabela 2).

Apresenta as mesmas mutações no gene *GAA* que a irmã (Tabela 2).

Evoluiu com aumento da dificuldade na marcha rápida e em subir escadas; houve acentuação da lordose lombar e da fraqueza muscular proximal.

Tem insuficiência respiratória crónica com síndrome restritiva com CVF que baixou de 50% para 27,2% entre 2002 e 2006, mantendo-se estável desde então. Está sob ventilação não invasiva nocturna (BiPAP) no domicílio desde 2002, associada a recrutamento alveolar com insuflador auto-insuflável e *cough-assist* regularmente. Tal como a

irmã, segue um programa de Medicina Física e Reabilitação e, desde 2006, faz terapia enzimática de substituição intravenosa com alglucosidase alfa, 20 mg/kg, em ciclos quinzenais. Após introdução desta terapia foi notada melhoria da força muscular, o que se traduziu em menos fadiga, especialmente ao final do dia.

Foi avaliada pela Escala de Comportamento Adaptativo de Vineland sem evidência de dificuldades ao longo do seguimento e pela *Wechsler Intelligence Scale for Children* (WISC III), não tendo demonstrado défice cognitivo.

Nunca necessitou de internamento hospitalar por doença respiratória ou outra. Actualmente, com 21 anos, mantém peso e estatura adequados à idade, marcha autónoma, independência em todas as atividades da vida diária, terminou o 12º ano e obteve licença de condução de automóvel adaptado (Fig.s 3 e 4).

### Caso 3

F.R., nascida em 1997, de raça caucasiana, é a segunda filha de pais jovens, portugueses, saudáveis e não consanguíneos. Fruto de quarta gesta, segunda para, com



Figura 3 – Doente 2, ambulatória, com atrofia muscular menos acentuada do que na doente 1.



Figura 4 – Doente 2, vista posterior.

história de dois abortos espontâneos. Não se conhecem doenças heredofamiliares. Preocupou a partir do segundo ano de vida por ter sido notado algum atraso nas aquisições motoras, na altura atribuído à prematuridade, com marcha autónoma aos 20 meses, apesar de crescimento estaturoponderal e desenvolvimento intelectual normais.

Aos quatro anos foi investigada por suspeita de miopatia. A avaliação laboratorial evidenciou aumento das enzimas de citólise muscular (Tabela 1). O electrocardiograma e o ecocardiograma cardíaco não mostraram alterações. Foi submetida a biópsia muscular, cuja histologia mostrou presença de numerosas fibras vacuolizadas contendo glicogénio, tendo sido confirmado por microscopia electrónica estar aquele rodeado por unidades de membrana. A avaliação funcional da cadeia respiratória mitocondrial em músculo foi normal, não tendo sido constatadas alterações mitocondriais em microscopia electrónica. O doseamento de maltase ácida em leucócitos e em fibroblastos foi compatível com o diagnóstico de DP, confirmado pelo estudo do gene *GAA* (Tabela 2). Como se mantinha estável, manteve vigilância de morbilidades associadas.

Teve vários episódios de infecção respiratória sem necessidade de internamento até 2004, quando, por pneumo-

nia e atelectasia com dispneia importante, necessitou de ventilação invasiva. Em 2005 sofreu um acidente de viação, com fractura diafisária do fémur e da mandíbula direitos, que condicionou internamento hospitalar.

Iniciou terapia enzimática de substituição intravenosa em 2006 com alglucosidase alfa, 20 mg/kg, em ciclos quinzenais, com boa tolerância. Assistiu-se a melhoria ao nível da locomoção e da capacidade de realização de atividades da vida diária com menos fadiga.

Teve mais cinco internamentos por infecções respiratórias, o último dos quais aos 10 anos, em 2008. Estas, embora graves e com necessidade de ventilação assistida, não causaram deterioração do padrão respiratório prévio.

Por insuficiência respiratória crónica com síndrome restritiva de instalação insidiosa (CVF médio de 24% entre 2007 e 2010), faz ventilação não invasiva no domicílio (Bi-PAP), *cough-assist* e recrutamento alveolar com insuflador-autoinsuflável desde 2005 (7 anos), mantendo-se estável desde então. Segue um programa de Medicina Física e Reabilitação e tem-se mantido sem infecções respiratórias graves. O último ecocardiograma realizado em 2012 era normal.

Actualmente com 15 anos, frequenta irregularmente o

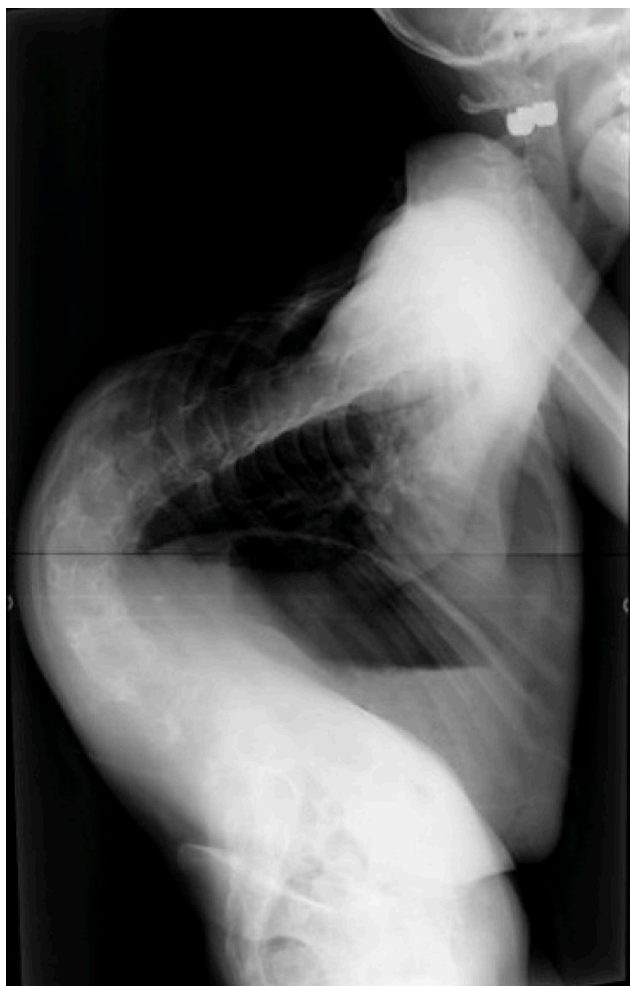

Figura 5 – Radiografia da coluna realizada em carga, incidência de perfil, da doente 3, de Setembro de 2009, nas quais é notória cifoescoliose muito acentuada.

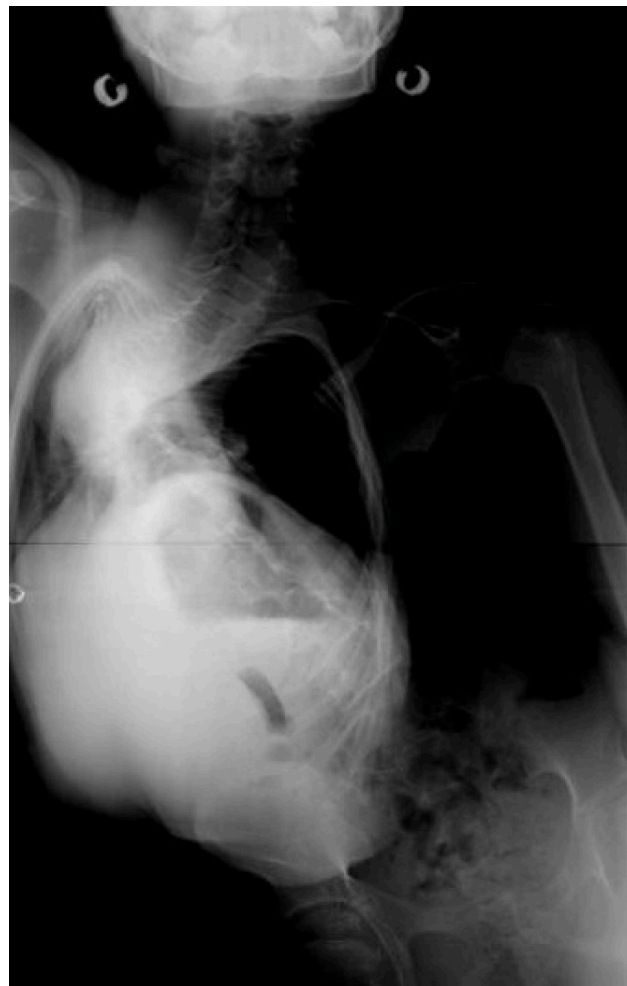

Figura 6 – Radiografia da coluna realizada em carga, incidência de frente, da doente 3, de Setembro de 2009, nas quais é notória cifoescoliose muito acentuada.

oitavo ano de escolaridade com algumas dificuldades que têm sido atribuídas a absentismo escolar. Avaliada pela Escala de Comportamento Adaptativo de Vineland foram identificadas dificuldades ligeiras em todas as áreas, com evolução positiva. O quociente de inteligência (QI), avaliado pela WISC III mostrou valores muito abaixo da média: QI escala completa 64 (muito inferior), QI de realização 79 (inferior) e QI verbal 59 (muito inferior). Apresenta face alongada, atrofia muscular generalizada com diminuição da força muscular, reflexos osteotendinosos abolidos, cifoescoliose grave e pés *cavus*. Tem atraso de crescimento, com peso e estatura no percentil 50 dos 9,5 e dos 11,5 anos respectivamente, e cifoescoliose muito acentuada. Desloca-se com a ajuda de andarilho (Fig.s 5 e 6).

#### Caso 4

E.M, raça caucasiana, nasceu em 2001 e faleceu inesperadamente no domicílio aos cinco anos de idade. Foi a primeira filha de pais jovens, portugueses, saudáveis e não consanguíneos. Descrita aos 12 meses como tendo *fácies miopático* e atraso de crescimento, com peso e estatura abaixo do percentil 5 desde os três meses de idade. Iniciou a marcha pelos 20 meses, altura em que foi referido ser 'mais parada e com menos força' que as outras crianças da mesma idade. Aos quatro anos não corria e tinha dificuldade em subir escadas. Quando foi internada pela primeira vez, aos quatro anos e três meses, apresentava pneumonia bacteriana, atelectasia e derrame pulmonar com insuficiência cardiopulmonar, hepatomegalia e necessidade de ventilação invasiva. Para além do *fácies miopático*, tinha tendência à hiperextensão do tronco, dificuldade na dorsiflexão dos pés, pobreza das massas musculares e reflexos osteotendinosos não despertáveis.

A avaliação laboratorial evidenciou aumento das enzimas de citólise muscular (Tabela 1). O electrocardiograma não demonstrou alterações. O ecocardiograma revelou hipertrofia concêntrica do ventrículo esquerdo, sem hipertensão pulmonar.

O doseamento de maltase ácida em leucócitos mostrou valores baixos, próximos do limite inferior do normal (Tabela 2).

O estudo de amostra de músculo deltóide em microscopia óptica revelou a presença de múltiplos vacúolos contendo glicogénio e alterações mitocondriais, com aumento da atividade oxidativa em algumas fibras. Na microscopia electrónica demonstrou-se acentuado aumento do glicogénio, localizado em vacúolos rodeados por unidade de membrana e também livre no sarcoplasma das fibras, bem como aumento das mitocôndrias, com alteração das cristas. Na biopsia hepática foi detectado aumento difuso do glicogénio, com microesteatose ligeira. O estudo da atividade enzimática da cadeia respiratória mitocondrial em homogeneizado de músculo foi normal. Havia défice do complexo IV (25% da média corrigida para a citrato sintase) no homogeneizado de fígado.

A atividade da maltase ácida em fibroblastos era 1,5% do limite inferior do normal (Tabela 2). O estudo do gene

GAA identificou duas mutações em heterozigotia (Tabela 2).

Foi internada outras duas vezes por recorrência do quadro respiratório nos cinco meses seguintes ao primeiro internamento. Iniciou terapia enzimática de substituição intravenosa em 2006, tendo completado cinco ciclos de tratamento. Por insuficiência respiratória crónica, fazia ventilação não invasiva nocturna (BiPAP) e *cough-assist* diariamente no domicílio, onde faleceu, inesperadamente, aos cinco anos e quatro meses, de causa desconhecida.

#### DISCUSSÃO

A DP é uma doença rara, com uma incidência estimada entre 1/14 000 e 1/300 000, consoante a etnia e a região geográfica.<sup>12</sup> Em Portugal não há dados oficiais sobre a incidência da DP. Num estudo português, a incidência das doenças lisossómicas (entre 1982 e 2001) foi calculada em 1/4000.<sup>13</sup> Com base nesse estudo (10 sujeitos com DP em 353 casos de doença lisossómica), pode assumir-se uma incidência de 1/140 000 para a DP em Portugal.

A DP manifesta-se por um largo espectro clínico em termos de idade de início, extensão do envolvimento orgânico, grau de miopatia e ritmo de progressão da doença.<sup>14</sup> A distinção nas três formas de apresentação clínica anteriormente descritas é por vezes difícil. Em regra, o início mais tardio dos sintomas associa-se a quadros clínicos menos graves.<sup>15</sup>

As doentes em discussão podem incluir-se na forma juvenil da doença (GSD tipo IIb). Aquando do diagnóstico todas apresentavam sinais e sintomas de miopatia com atraso de algumas aquisições motoras. Em duas (casos 1 e 4) havia hipertrofia miocárdica na altura do diagnóstico, o que não é típico do tipo IIb. Quando surge miocardiopatia nesta forma da DP, ela é caracteristicamente pouco acentuada.<sup>6</sup> O significado prognóstico dos achados cardíacos nas duas doentes foi distinto, uma vez que o caso 1 sobreviveu, ao contrário do caso 4. No caso 1 a hipertrofia miocárdica pode ter sido secundária a hipertensão pulmonar agravada, decorrente do processo infeccioso com necessidade de ventilação assistida, uma vez que foi reversível.

Ao contrário do que acontece na forma infantil clássica da DP, nas formas tardias, de evolução crónica, há habitualmente atraso diagnóstico significativo, podendo as manifestações clínicas ser atribuídas a outras causas durante anos.<sup>16</sup>

O atraso de diagnóstico foi calculado em dois anos nas doentes 3 e 4. Nas irmãs, a sintomatologia foi mais insidiosa, traduzida por dificuldades motoras desde o segundo ano de vida e só retrospectivamente valorizadas. O diagnóstico de DP fez-se apenas na segunda década de vida, na sequência de falência ventilatória aguda na irmã mais velha.

A DP caracteriza-se pela acumulação de glicogénio nos tecidos, sobretudo no músculo esquelético, miocárdio e músculo liso.<sup>6</sup> Nas formas mais tardias é o envolvimento muscular esquelético que domina o quadro clínico, tal como se verificou nas doentes em discussão, que apresentaram

dificuldades ou atraso de desenvolvimento motor muito antes do diagnóstico e/ou miopatia franca de predomínio nas cinturas com hipertrofia dos gêmeos, tal como registado nos casos 1 e 2 (irmãs). O compromisso dos membros inferiores é habitualmente mais notório do que o dos superiores, o que foi manifesto nas irmãs, que apresentaram dificuldades na marcha.

Em duas doentes (1 e 4) a suspeita clínica surgiu aquando de infecção respiratória, durante a qual foi valorizada a miopatia subjacente. Nas outras (2 e 3) foi a constatação da miopatia, associada à história familiar na doente 2, que conduziu ao diagnóstico.

O atraso de crescimento, característico da forma infantil clássica da DP, está também frequentemente presente na criança com DP.<sup>15</sup> Nas doentes 1 e 4 havia atraso de crescimento ponderal e estatural, o que associado à miocardiopatia presente aquando do diagnóstico as aproximava da forma infantil clássica. No entanto, a gravidade do quadro clínico era muito maior na doente 4, como já referido. A sua morte inesperada poderia ser explicada por eventual arritmia cardíaca no contexto da miocardiopatia, apesar do traçado eletrocardiográfico efetuado na consulta não revelar alterações, nomeadamente intervalo PR curto e complexos QRS grandes.<sup>17</sup>

Em todas as doentes analisadas, à miopatia associou-se insuficiência respiratória crónica com síndrome restritiva como é típico na DP. O envolvimento diafragmático é característico das formas de início tardio da DP.<sup>18</sup> As novas técnicas de apoio ventilatório no domicílio vieram, a par com a terapia de substituição enzimática, melhorar substancialmente o prognóstico e a qualidade de vida destes doentes.

O quadro clínico da DP pode confundir-se com o de outras doenças neuromusculares. No caso particular das formas infantis tardias ou juvenis, que habitualmente cursam sem miocardiopatia, tal como se verificou nas doentes 2 e 3, são as distrofias musculares, a miastenia *gravis*, as miopatias inflamatórias e outras miopatias metabólicas como as mitocondriais, entre outras, que colocam problemas de diagnóstico diferencial. O aspecto hipertrófico dos gêmeos, evidenciado nas doentes 1 e 2, associado ao aumento da CK, pode, no sexo masculino, sugerir distrofia muscular de Duchenne/ Becker. Nesta, os valores de CK são habitualmente muito mais elevados. Outro diagnóstico diferencial que se pode revelar difícil no sexo masculino é a doença de Danon (défice de LAMP2), que cursa igualmente com acumulação lisossómica de glicogénio e miocardiopatia. Na doente 4, o quadro clínico levou a que fosse considerada a doença mitocondrial. Os valores de maltase ácida leucocitária quase normais e o estado crítico na apresentação levaram à realização das biópsias. As alterações mitocondriais identificadas, secundárias, podem ter contribuído para a evolução fatal nesta doente.<sup>19</sup>

Na DP infantil ou juvenil a elevação da CK plasmática é tão típica que a sua normalidade exclui virtualmente o diagnóstico.<sup>9</sup> Embora muito sensível, o aumento da CK é inespecífico. A elevação é habitualmente moderada, tal

como se verificou nas nossas doentes, que apresentaram igualmente aumento das aminotransferases. A detecção de hipertransaminasémia, sem que seja avaliada a CK pode levar a falsos diagnósticos de hepatite perante quadros de miopatia frustrada.<sup>16</sup>

A demonstração de diminuição significativa da atividade da maltase ácida é o parâmetro de maior valor diagnóstico na DP. A determinação em leucócitos era até há alguns anos pouco fidedigna, já que a atividade de maltases neutras inflacionava os resultados.<sup>20</sup> Os valores próximos do normal na doente 4 levaram à consideração de outros diagnósticos, como a citopatia mitocondrial. Os métodos atuais, que usam inibidores das maltases interferentes, permitem o diagnóstico em leucócitos e em sangue colhido em cartão.<sup>21,22</sup>

A cultura de fibroblastos da pele é mais demorada e dispendiosa do que a obtenção de leucócitos. Embora seja menos invasiva do que a biópsia muscular, esta tem a vantagem de permitir o doseamento enzimático directo e a avaliação histológica. Em todas as nossas doentes foi avaliada a maltase ácida em fibroblastos. Aquela atividade correlacionou-se bem com a determinada em leucócitos em apenas duas das três doentes.

Como já referido, existe habitualmente uma correlação inversa entre a gravidade da doença e os níveis de atividade enzimática<sup>4</sup>, que são habitualmente de 1 a 10% nas formas infantis tardias/ juvenis, inferiores a 1% na infantil clássica e de 5 a 30% na do adulto.<sup>23</sup> Nas nossas doentes essa correlação não foi muito evidente, com o caso 4, o mais grave, a apresentar a atividade mais elevada. Por outro lado os casos 2 e 3, sem miocardiopatia, tinham atividades próximas de zero, típicas da forma infantil clássica.

A biópsia muscular, que na grande maioria dos doentes de Pompe, mostra acumulação de glicogénio dentro dos lisossomas e disperso no citoplasma, não é indispensável para o diagnóstico.<sup>2</sup> Foi realizada em três das quatro doentes em discussão, tendo sido constatadas as alterações histológicas típicas em todas. Não foi feita na doente 2, cujo diagnóstico, dada a história familiar, foi facilmente evocado e confirmado pelo doseamento enzimático em fibroblastos e leucócitos.

A biópsia muscular tem, no entanto, a vantagem de fazer diagnóstico diferencial com outras miopatias. Em duas das três doentes submetidas a biópsia foi feito o estudo funcional mitocondrial, que foi normal. Na doente 4 havia alterações histológicas sugestivas de doença mitocondrial, tendo sido aliás demonstrado um défice *minor* do complexo IV da cadeia respiratória no fígado. A identificação de disfunção mitocondrial no caso 4 poderá explicar a maior gravidade clínica, contrária ao que apontariam os níveis de maltase ácida.

A acumulação de glicogénio constatada no fígado da doente 4 comprova o carácter multissistémico da DP.<sup>11</sup>

A análise mutacional na DP tem revelado grande heterogeneidade de alterações. São actualmente conhecidas mais de uma centena de mutações patogénicas e numerosos polimorfismos no gene *GAA* (<http://www.pompecenter.nl>).



O diagnóstico genético não é indispensável nos casos em que a atividade enzimática está substancialmente reduzida. No entanto, pode ser relevante nos casos de apresentação tardia com elevada atividade residual, em que é difícil a distinção com o estado de heterozigotia. A identificação de mutações patogénicas num caso índice é importante para a deteção de familiares doentes ou portadores e ainda para o eventual diagnóstico pré-natal. Assim, na família da doente 4, primeiro e único filho daquele casal, a identificação do estado de portador dos progenitores permitiu o adequado aconselhamento genético.

O estudo genético efectuado às quatro doentes em discussão revelou em todas a presença da mutação [c.1064T > C; p.L355P] no exão 6, em homozigotia na doente 3. Esta mutação é descrita como potencialmente menos grave.<sup>24</sup> As duas irmãs apresentam também uma alteração da sequência no exão 15 descrita como não patogénica e associada a pseudodeficiência<sup>25</sup> e uma mutação no exão 12 ainda não descrita na literatura. A doente 4 tinha, além da mutação patogénica já referida, uma mutação no exão 2 que não consta da literatura consultada.

Até 2005 o tratamento da DP limitava-se a medidas de suporte que não alteravam a história natural da doença.<sup>26</sup> Essas medidas continuam a ser muito importantes no tratamento destes doentes.<sup>14</sup> A introdução da terapia de substituição com a alfa-glicosidase recombinante humana, ao prolongar a sobrevida e reduzir a morbilidade, contribuirá para alterar o prognóstico da doença. Estas vantagens acentuam-se com a introdução precoce da terapêutica, sobretudo nas formas infantis.<sup>11</sup>

No caso das nossas doentes, este tratamento não se encontrava disponível aquando do diagnóstico, tendo sido introduzido logo que possível, com boa tolerância. Estas têm apoio ventilatório no domicílio que, a par do efeito da terapia de substituição enzimática, lhes tem permitido manter-se livres de infecções respiratórias e internamentos hospitalares.

O prognóstico da DP é muito variável e está relacionado com a idade de início dos sintomas, o que depende da atividade enzimática residual e de outros factores, como constatámos neste grupo de doentes.

Reconhecer precocemente a DP é um desafio, uma vez que a semiologia pode ser frustrante e de instalação muito gradual e partilhada com outras doenças.<sup>14</sup> O diagnóstico pre-

coce é essencial para otimizar a gestão do tratamento de substituição enzimática, já que a acumulação de glicogénio se inicia muito antes dos sinais clínicos. O reconhecimento precoce poderá passar pela inclusão da DP nos programas de rastreio neonatal.<sup>22</sup> Em Portugal aquele rastreio é do tipo 'alargado' desde 2005.<sup>27</sup>

Nas doentes em estudo, em que em as manifestações de doença ocorreram em idade precoce, o rastreio ao nascimento, através do doseamento enzimático em sangue colhido em cartão (teste do pezinho) teria diminuído a idade do diagnóstico, embora à data não houvesse ainda disponível o tratamento de substituição enzimática.

## CONCLUSÃO

A DP deve ser considerada em casos com sinais e sintomas sugestivos de degeneração muscular progressiva, especialmente dos músculos das cinturas e respiratórios, bem como cardiomegalia/miocardiopatia em lactentes. Apesar de se tratar de uma doença muito rara, apresenta impacto significativo, com elevada morbilidade e mortalidade na forma infantil e elevada morbilidade nas formas mais tardias. A demonstração da redução da atividade da maltase ácida, que pode actualmente ser realizada em leucócitos ou mesmo em sangue em cartão, continua a ser o pilar do diagnóstico desta doença.

O aparecimento da terapia enzimática de substituição intravenosa torna premente o diagnóstico precoce desta doença, uma vez a sua introdução numa fase inicial das manifestações, poderá alterar positivamente o prognóstico.<sup>28</sup>

## AGRADECIMENTOS

À Unidade de Enzimologia do Centro de Genética Médica Jacinto de Magalhães, Porto, pela realização dos estudos enzimáticos e genéticos diagnósticos.

## CONFLITOS DE INTERESSE

Os autores declaram a inexistência de conflitos de interesse.

## FONTES DE FINANCIAMENTO

Os autores declaram a inexistência de fontes de financiamento externo.

## REFERÊNCIAS

1. Angelini C. State of the art in muscle glycogenoses. *Acta Myol.* 2010;29:339-42.
2. Darras BT, Craigen WJ. Lysosomal acid maltase deficiency (glycogen storage disease II, Pompe disease) 2011. UpToDate. [Consultado 2011 Nov 10]. Disponível em <http://www.uptodate.com/contents/lysosomal-acid-maltase-deficiency-glycogen-storage-disease-ii-pompe-disease>.
3. Chien YH, Lee NC, Thurberg BL, Chiang SC, Zhang XK, Keutzer J, et al. Pompe Disease in Infants: Improving the Prognosis by Newborn Screening and Early Treatment. *Pediatrics.* 2009;124:e1116-25.
4. Nylan WL, Barshop BA, Ozand PT. Glycogenosis type II/ Pompe/ Lysosomal  $\alpha$ -glucosidase deficiency. In: Nylan WL, Barshop BA, Ozand PT, editors. *Atlas of Metabolic Disease*. 2nd ed. London: Chapman & Hall; 2005.
5. Thurberg BL, Lynch Maloney C, Vaccaro C, Afonso K, Tsai AC, Bossen E, et al. Characterization of pre- and post-treatment pathology after enzyme replacement therapy for Pompe disease. *Lab Invest.* 2006;86:1208-20.
6. Forsha D, Li JS, Smith PB, van der Ploeg AT, Kishnani P, Pasquali SK. Cardiovascular Abnormalities in Late Onset Pompe Disease and Response to Enzyme Replacement Therapy. *Genet Med.* 2011;13:625-31.
7. van der Ploeg AT, Clemens PR, Corzo D, Escolar DM, Florence J, Groeneveld GJ, et al. A Randomized Study of  $\alpha$ -Glucosidase Alfa in Late-Onset Pompe's Disease. *N Engl J Med.* 2010;362:1396-406.
8. Laforêt P, Weinstein DA, Peter G, Smith A. The Glycogen Storage Diseases and Related Disorders (GSDs with Cardiac Involvement). In: Saudubray JM, van den Berghe G, Walter JH, editor. *Inborn Metabolic*

- disease Diagnosis and Treatment. Berlin: Springer; 2012.
9. Desnuelle C, Salvati L. Challenges in diagnosis and treatment of late-onset Pompe disease. *Curr Opin Neurol.* 2011;24:443-8.
  10. Hagemans ML, Stigter RL, van Capelle CI, van der Beek NA, Winkel LP, van Vliet L, et al. PAS-positive lymphocyte vacuoles can be used as diagnostic screening test for Pompe disease. *J Inherit Metab Dis.* 2010;33:133-9.
  11. Schoser B, Hill V, Raben N. Therapeutic approaches in Glycogen Storage Disease type II (GSDII)/Pompe disease. *Neurotherapeutics.* 2008;5:569-78.
  12. Hirschhorn R, Reuser AJJ. Glycogen storage disease type II: acid alpha-glucosidase (acid maltase) deficiency. In: Beaudet A, Scriver C, Sly W, editors. *The Metabolic and Molecular Bases of Inherited Disease.* New York: McGraw Hill; 2001.
  13. Pinto R, Caseiro C, Lemos M, Lopes L, Fontes A, Ribeiro H, et al. Prevalence of lysosomal storage diseases in Portugal. *Eur J Hum Genet.* 2004;12:87-92.
  14. Kishnani PS, Steiner RD, Bali D, Berger K, Byrne BJ, Case LE, et al. Pompe disease diagnosis and management guideline. *Genet Med.* 2006;8:267-88.
  15. Baethmann M. Clinical Manifestations of Pompe Disease. In: Baethmann M, Straub V, Reuser A, editors. *Pompe Disease.* Bremen: UNI-MED; 2008.
  16. Straub V. Diagnosis. In: Baethmann M, Straub V, Reuser A. *Pompe Disease.* Bremen: UNI-MED; 2008.
  17. Tabarki B, Mahdhaoui A, Yacoub M, Selmi H, Mahdhaoui N, Bouraoui H, et al. Familial hypertrophic cardiomyopathy associated with Wolff-Parkinson-White syndrome revealing type II glycogenosis. *Arch Pediatr.* 2002;9:697-700.
  18. Mellies U. Respiratory Insufficiency in Pompe Disease. In: Baethmann M, Straub V, Reuser A. *Pompe Disease.* Bremen: UNI-MED; 2008.
  19. Thorburn DR, Chow CW, Kirby DM. Respiratory chain enzyme analysis in muscle and liver. *Mitochondrion.* 2004;4:363-75.
  20. Winkel LP, Hagemans ML, van Doorn PA, Loonen MC, Hop WJ, Reuser AJ, et al. The natural course of non-classic Pompe's Disease: a review of 225 published cases. *J Neurol.* 2005;252:875-84.
  21. Okumiya T, Keulemans JL, Kroos MA, Van der Beek NM, Boer MA, Takeuchi H, et al. A new diagnostic assay for glycogen storage disease type II in mixed leukocytes. *Mol Genet Metab.* 2006;88:22-8.
  22. Chamoles NA, Niizawa G, Blanco M, Gaggioli D, Casentini C. Glycogen storage disease type II: enzymatic screening in dried blood spots on filter paper. *Clin Chim Acta.* 2004;347:97-102.
  23. Chen YT, Amalfitano A. Towards a molecular therapy for glycogen storage disease type II (Pompe Disease). *Mol Med Today.* 2000;6:245-51.
  24. Montalvo AL, Cariati R, Deganuto M, Guerci V, Garcia R, Ciana G, et al. Glycogenosis type II: identification and expression of three novel mutations in the acid alpha-glucosidase gene causing the infantile form of the disease. *Mol Genet Metab.* 2004;81:203-8.
  25. Kroos MA, Mullaart RA, Van Vliet L, Pomponio RJ, Amartino H, Kolodny EH, et al. p.[G576S; E689K]: pathogenic combination or polymorphism in Pompe disease? *Eur J Hum Genet.* 2008;16:875-9.
  26. Pereira SJ, Berditchevsky CR, Marie SK. Relato do primeiro paciente brasileiro com a forma infantil da doença de Pompe tratado com alfa-glicosidase recombinante humana. *J Pediatr.* 2008;84:272-5.
  27. Vilarinho L, Rocha H, Sousa C, Marcão A, Fonseca H, Bogas M, et al. Four years of expanded newborn screening in Portugal with tandem mass spectrometry. *J Inherit Metab Dis.* 2010.
  28. van der Ploeg AT, Reuser AJ. Pompe's disease. *Lancet.* 2008;372:1342-53.