

HISTÓRIA NATURAL DA DILATAÇÃO PIELOCALICIAL PRÉ-NATAL

SOFIA FRANCO, G. CARVALHO, A. ANTUNES, M. BRITO, C. MORAIS, J. S. BARROS
Serviço de Obstetrícia e de Neonatologia. Maternidade Dr. Daniel de Matos. Coimbra.

RESUMO

Introdução: As anomalias geniturinárias representam 20% das malformações detectadas no rastreio ecográfico pré-natal, sendo a dilatação da árvore urinária a anomalia mais frequentemente diagnosticada. A dilatação não está necessariamente associada a obstrução da mesma ou a anomalia grave. A maioria dos casos representa uma variante fisiológica, não causadora de morbidade perinatal, com remissão espontânea e sem necessidade de gestos terapêuticos.

Material e Métodos: Estudo retrospectivo em 197 recém-nascidos na Maternidade Dr. Daniel de Matos, com diagnóstico ecográfico pré-natal de dilatação pielocalicial, sem outras anomalias associadas e com cariótipo normal. Estas crianças foram posteriormente incluídas no protocolo de vigilância da consulta de Uropatias da Maternidade.

Resultados: Observou-se uma maior prevalência de dilatações pielocaliciais no sexo masculino. Conforme documentado pelos estudos imagiológicos pós-natais, 97% dos casos tiveram remissão espontânea, enquanto que em 3% persistiu a dilatação. Em 29 (15%) crianças houve necessidade de complementar os dados da ecografia pós-natal com os elementos fornecidos por cisturografia miccional ou por estudos cintigráficos renais. Só em quatro (2%) destas crianças foi realizada intervenção cirúrgica.

Conclusão: A dilatação das vias urinárias no feto tem um prognóstico benigno, regredindo espontaneamente. Nos casos de persistência da dilatação pielocalicial realizam-se estudos imagiológicos complementares, estando a cirurgia reservada para as situações de compromisso da função renal.

Palavras-chave: diagnóstico pré-natal, dilatação das vias urinárias, ecografia, hidronefrose congénita, pielectasia, pielocaliectasia.

SUMMARY

NATURAL HISTORY OF FETAL PYELOCALIECTASIA

Introduction: It is estimated that genitourinary anomalies comprise 20% of all antenatally detected fetal anomalies, and pyelocaliectasia is the most common one. Detection of antenatal dilatation of the urinary tract does not always indicate postnatal urinary tract obstruction or even a significant genitourinary anomaly. Most cases will improve spontaneously, representing a temporary physiologic impedence and do not require surgery.

Materials and Methods: In a two-year period we studied 197 newborns, with prenatal pyelocaliectasia, without concomitant anomaly, delivered at Maternidade Dr. Daniel de Matos. In the postnatal follow-up period, the infants were followed at Pediatrics Department, at our Center.

Results: A male predilection was found. Ultrasonic follow-up of the 197 infants showed that pyelocaliectasia resolved in 97%, while 3% still presented it in the postnatal ultrasound. Complementary renal evaluation, with voiding cystourethrography and radionuclide imaging, was realised in 29 (15%) infants to further characterize the abnormality detected in postnatal ultrasound. Surgery was performed in four (2%) children.

Conclusion: Prenatally diagnosed pyelocaliectasia may be safely observed, and surgical correction should be performed only if renal compromise occurs.

Key Words: prenatal diagnosis, urinary tract dilatation, ultrasonography, congenital hydronephrosis, pyelectasia, pyelocaliectasia

INTRODUÇÃO

O exame ecográfico de rotina, realizado sistematicamente em gestações de baixo risco, revelou uma *nova entidade* que obstetras, pediatras e urologistas ainda não sabem qual o seu verdadeiro significado: a dilatação da árvore urinária fetal.

Nas últimas décadas, com o desenvolvimento tecnológico e a melhoria da capacidade discriminativa dos ecógrafos, a pielocaliectasia tornou-se a anomalia congénita detectada com mais frequência no estudo ecográfico pré-natal, representando 50% de todas as anomalias¹⁻¹³.

Estudos embriológicos revelaram que existe fluxo de urina pelo ureter desde as dez semanas de gestação e a hidronefrose pode ser identificada desde as 13-14 semanas. Num feto com 18 semanas a quase totalidade do líquido amniótico é resultado da diurese fetal. Deste modo, o exame ecográfico para rastreio de anomalias fetais, realizado entre as 18-22 semanas pode revelar precocemente as anomalias da árvore urinária^{2,3,5,7}.

A dilatação pielocalicial pode ser um sinal isolado ou estar associada a síndromes caracterizadas por múltiplas anomalias congénitas. *In utero* a definição etiológica das diversas entidades é difícil, senão praticamente impossível. A causa da dilatação da árvore urinária fetal pode ser uma doença obstrutiva ou não obstrutiva. As causas não obstrutivas são: o refluxo vesicoureteral primário (RVU), a dilatação fisiológica, a síndrome de Prune-Belly, a doença quística renal ou a megacalicosose. As causas obstrutivas são: a síndrome da junção pielo-uretérica (SJPU), a síndrome da junção ureterovesical (SJUV), o rim displásico multiquístico, o ureterocelo, o ureter ectópico, a duplicação pieloureteral (DPU), as valvas da uretra posterior, a atresia uretral, o teratoma sacrococcígeo e o hidrometrocolpos^{1-3,5,7,10,13,14,16}.

A questão frequentemente levantada por este diagnóstico reside na dificuldade em se estabelecerem critérios

consensuais, que permitam definir os casos com prognóstico desfavorável, os quais beneficiariam de avaliação invasiva, dos que terão uma evolução benigna⁵⁻¹¹. A ecografia quantifica o grau de dilatação, observado no sistema colector renal, mas não proporciona informações quanto às características da obstrução mecânica, e sobretudo quanto aos aspectos funcionais³. Um reduzido número de casos de dilatação pielocalicial congénita está associado a patologia nefro-urológica. Mas a maioria corresponde a simples dilatações fisiológicas sem morbilidade associada.

Outra questão colocada por este diagnóstico é a relacionada com a necessidade e o grau de agressividade da avaliação pós-natal, visando definir a magnitude morfofuncional da anomalia^{2-5,7-13,17-20}.

A vantagem da detecção *in utero* da dilatação pielocalicial é permitir um diagnóstico pós-natal precoce do RVU, para a instituição de uma vigilância adequada e possibilitar o tratamento, em tempo útil, de uma eventual uropatia obstrutiva.

Corteville¹³ foi uma das investigadoras que correlacionou o diâmetro antero-posterior (AP) da pélvis renal (em corte transversal) com dilatação congénita da árvore urinária associada a anomalia da função renal pós-natal. O diâmetro AP da pélvis renal é uma medida fácil de obter e muito sensível, permitindo a detecção de 100% dos casos de dilatação pielocalicial congénita^{1,2,12-14,17-21}. A definição do limiar de normalidade do diâmetro AP da pélvis renal tem sido alvo de discussão. Entre nós, a Sociedade Portuguesa de Pediatria (SPP) estabeleceu como critério para vigilância pós-natal, um diâmetro AP da pélvis renal igual ou superior a 5 mm, realizado em corte transversal do rim, na ecografia pré-natal, em qualquer idade gestacional^{1,2,12-14,17-21} (figura I).

O futuro desafio vai ser a instituição de critérios fidedignos que definam os fetos com dilatação pielocalicial

congénita, que possam ter patologia renal subjacente e por isso, necessidade de cirurgia de correcção pós-natal. Como objectivo principal de eliminar as intervenções diagnósticas desnecessárias, por forma a diminuir os custos^{1-3,5,6,10-18}.

Com este estudo pretendeu-se observar, ao longo de um período de dois anos, a evolução natural da dilatação congénita da árvore urinária, diagnosticada no período pré-natal.

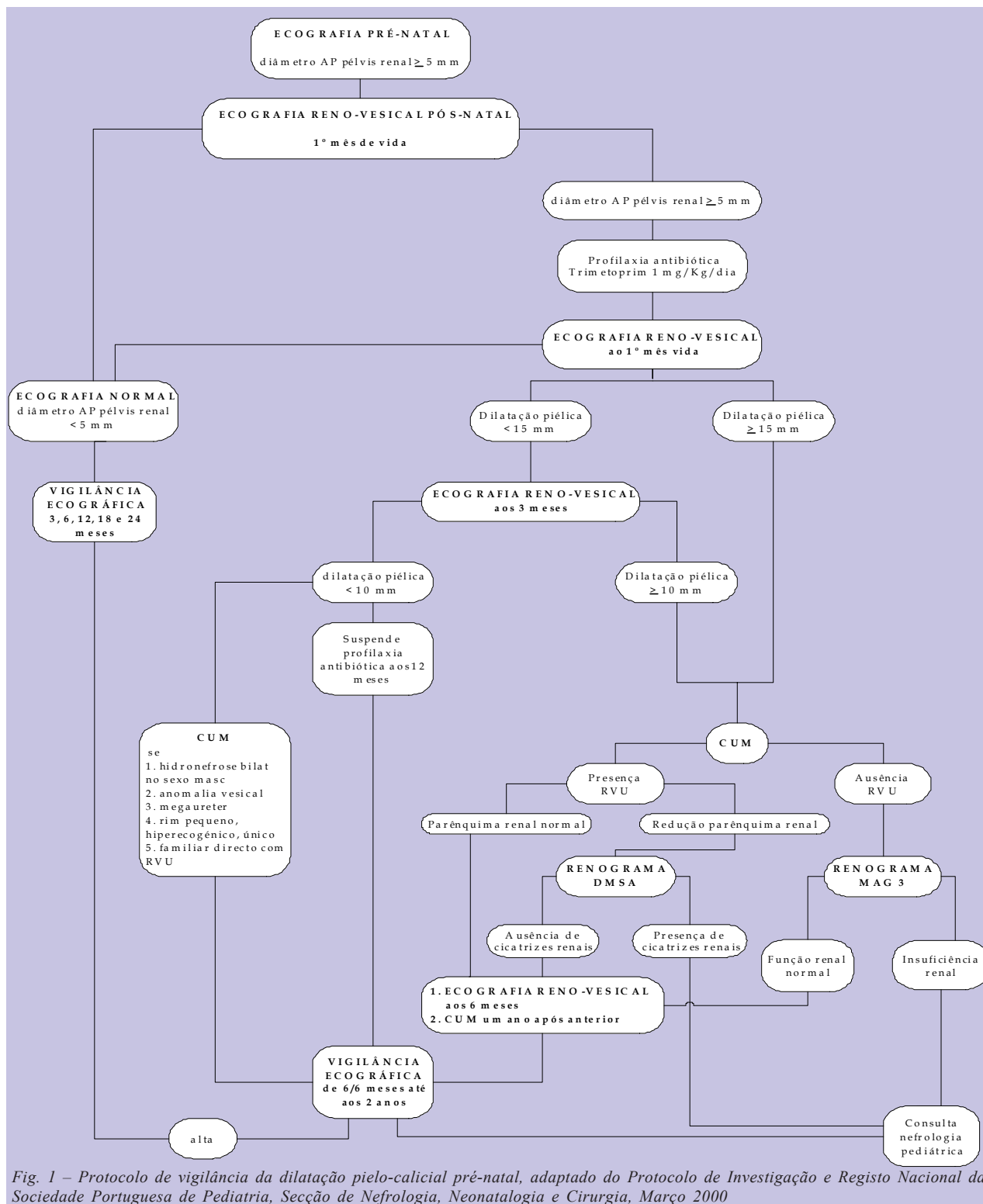


Fig. 1 – Protocolo de vigilância da dilatação pielo-calicial pré-natal, adaptado do Protocolo de Investigação e Registo Nacional da Sociedade Portuguesa de Pediatria, Secção de Nefrologia, Neonatologia e Cirurgia, Março 2000

MATERIAL E MÉTODOS

A população do estudo incluiu 197 recém-nascidos na Maternidade Dr. Daniel de Matos, dos Hospitais da Universidade de Coimbra, no período de 1 de Janeiro de 2001 a 1 de Janeiro de 2003, com o diagnóstico ecográfico pré-natal de dilatação pielocalicial. De acordo com os critérios da Sociedade Portuguesa de Pediatria (Secção de Nefrologia, Neonatologia e Cirurgia) em 2003, foram consideradas dilatações piélicas os casos em que o diâmetro AP da pélvis fetal, medido num plano transversal do rim fetal (figura 2, medida **D**), foi igual ou superior a 5 mm, em qualquer idade gestacional. Foram excluídos os casos em que existia concomitantemente outra anomalia fetal ou cariótipo anormal.

A vigilância pós-natal foi realizada, de acordo com o protocolo da SPP, em vigor desde Março de 2000 (figura 1).

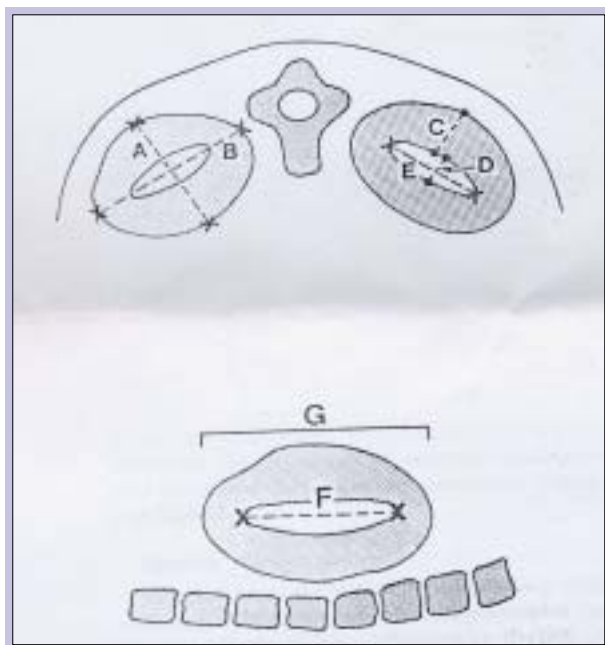


Fig. 2 – Ilustração da técnica para avaliar as dimensões renais por ecografia fetal, em corte transversal (em cima): A-diâmetro AP renal, B-diâmetro transversal renal, C-espessura do parênquima renal, D-diâmetro AP da pélvis renal (utilizado para definir normalidade ou não das dimensões da árvore urinária fetal) , E-diâmetro transversal da pélvis renal; em corte sagital (em baixo): F- diâmetro longitudinal da pélvis renal, G-comprimento renal¹³

Foi instituída profilaxia antibiótica com Trimetoprim (1 mg/Kg/dia, em toma única diária) desde as primeiras horas de vida.

A primeira avaliação ecográfica pós-natal foi realizado durante o primeiro mês de vida. Ao 3.º e ao 6.º mês de vida foi repetido o exame ecográfico das vias urinárias.

A cisturografia miccional (CUM), com o objectivo

de excluir a presença de RVU, foi realizada no primeiro mês de vida nos recém-nascidos (RN) com dilatação pielocalicial igual ou superior a 15 mm, ou no terceiro mês se a dilatação pielocalicial apresentava valores iguais ou superiores a 10 mm. Todos os outros RN foram submetidos a vigilância ecográfica, em regime trimestral, até ao ano de idade e a CUM só foi realizada se existisse: hidronefrose bilateral, anomalia vesical, megaureter, rim pequeno, hiperecogénico ou único, familiar directo com RVU.

Nos lactentes com dilatação piélica inferior a 10 mm está indicada a vigilância ecográfica semestral até aos dois anos, associada a profilaxia antibiótica até ao ano de vida.

Os estudos com radionuclídeos devem ser realizados após o primeiro mês de vida, quando já existe maturidade da capacidade de concentração renal. O renograma com MAG 3 (mercaptop-acetil triglicina) foi solicitado nos casos de persistência da pielocaliectasia, para determinar o grau de função renal diferencial. O renograma com DMSA (ácido dimercaptossuccínico) foi reservado para as situações de RVU para determinar a existência ou não de cicatrizes renais^{2,3,15-21}.

Para melhor documentar o detalhe anatómico da árvore urinária pode recorrer-se à urografia intravenosa (UIV), que actualmente tem raras indicações. A UIV foi realizada nas suspeita de DPU ou ureterocelo.

A vigilância realizada foi essencialmente imagiológica, estando os outros exames (sumária de urina, urocultura e avaliação analítica da função renal) reservados para os casos em que a clínica os justifique.

Durante o período de vigilância foram realizadas consultas semestrais, em que simultaneamente foi avaliado o crescimento e desenvolvimento das crianças.

Os casos de persistência da dilatação pielocalicial e/ou necessidade de intervenção cirúrgica foram posteriormente orientados para consultas de Nefrologia ou Urologia Pediátrica.

RESULTADOS

A dilatação pielocalicial pré-natal foi encontrada em 136 (69%) RN do sexo masculino e em 61 (31%) do sexo feminino.

O diagnóstico ecográfico pré-natal de dilatação da árvore urinária fetal foi realizado na avaliação de rotina do 1.º e 2.º trimestres da gravidez em 117 (59%) casos, no 3.º trimestre em 75 (38%) casos e em sete (3%) casos a idade gestacional de diagnóstico era incerta.

Em 111 casos a dilatação das vias urinárias era unilateral, destes, 107 (55%) apresentavam exclusivamente dilatação piélica, 56 no rim esquerdo e 53 no rim direito, e em

quatro (2%) era referida dilatação piélica e calicial. Em 84 casos a dilatação era bilateral, 77 (39%) dos quais com dilatação piélica e sete (4%) com dilatação piélica e calicial (figura 3).

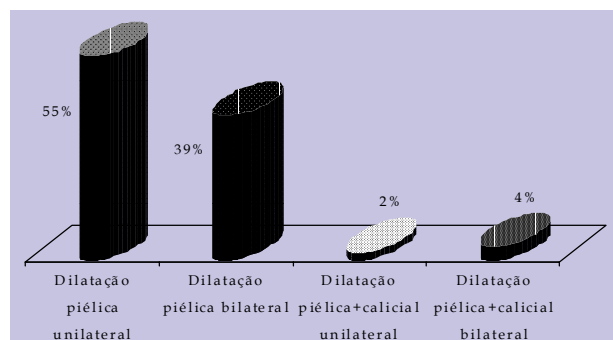


Fig. 3 – Dilatação da árvore urinária fetal, distribuição de acordo com o envolvimento pielocalicial

Nos casos de dilatação piélica unilateral a ecografia pré-natal revelou um diâmetro AP da pélvis renal entre 5-9 mm em 103 fetos, entre 10-14 mm em 19 fetos e igual ou superior a 15 mm em oito fetos. Nas dilatações piélicas bilaterais 45 fetos apresentavam um diâmetro AP da pélvis renal entre 5-9 mm, 16 fetos entre 10-14 mm e em seis fetos igual ou superior a 15 mm (quadro I).

Quadro I – Distribuição de acordo com o diâmetro AP da pélvis renal na ecográfica pré-natal

Diâmetro AP da pélvis renal (mm) na ecografia pré-natal	Dilatação pélvis renal unilateral		Dilatação pélvis renal bilateral	
	Número fetos (n)	Porcentagem (%)	Número fetos (n)	Porcentagem (%)
5 - 9	103	52,2%	45	22,8%
10 - 14	19	9,6%	16	8,1%
≥ 15	8	4,0%	6	3,0%

A avaliação de líquido amniótico foi sempre normal.

Em 79 (40%) RN observou-se resolução espontânea da pielocaliectasia na primeira avaliação ecográfica após o nascimento (realizada durante o primeiro mês de vida). Estes RN apresentavam valores de diâmetro AP da pélvis renal fetal que variavam entre um mínimo de 5 mm e um máximo de 14 mm. Nos outros 118 casos houve necessidade de realizar ecografias seriadas para documentar a persistência ou resolução da dilatação. Em 106 (54%) RN houve resolução espontânea do quadro clínico no primeiro ano de vida e em seis (3%) esta aconteceu até ao final do segundo ano de vida (figura 4).

Em 29 (15%) crianças (20 do sexo masculino e nove do sexo feminino) houve necessidade de complementar o estudo das vias urinárias com CUM e cintigrama renal; des-

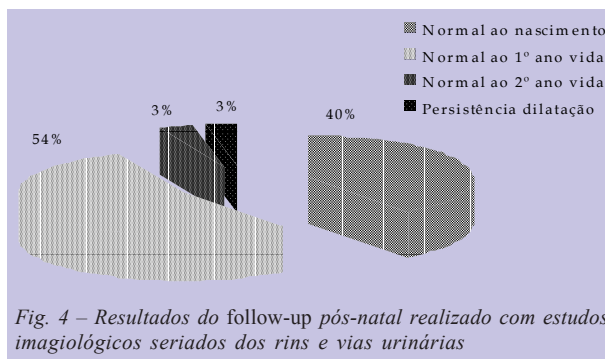


Fig. 4 – Resultados do follow-up pós-natal realizado com estudos imagiológicos seriados dos rins e vias urinárias

tas, 19 apresentavam resultados normais, sugerindo ausência de patologia nefro-urológica. Nas restantes dez o estudo revelou a existência de patologia urológica: um caso de doença poliquística renal, dois casos de megaureter, dois casos de SJPU, um de SJUV e quatro casos de DPU. Apenas quatro (2%) destas crianças foram submetidas a intervenção cirúrgica. Os quatro casos consistiam em: dois SJPU, um do sexo masculino e outro do sexo feminino, ambos realizaram ureteropieloplastia unilateral; um caso de RVU com insuficiência renal, numa criança do sexo feminino, submetida a reimplantação uretérica endoscópica unilateral e um caso de DPU bilateral, cuja criança do sexo feminino, foi submetida a nefroureterotomia bilateral. Todos os casos apresentavam dilatação piélica e calicial pré-natal com valores que oscilavam entre um mínimo de 16 mm e um máximo de 25 mm. Na ERV pós-natal mantinham dilatação piélica e calicial, com um diâmetro AP da pélvis renal sempre superior a 15 mm.

DISCUSSÃO

A taxa de incidência da dilatação pielocalicial congénita na população estudada foi de 2,7%, percentagem esta semelhante à encontrada por outros autores. A taxa citada na literatura varia entre 1,0-5,0%, dependendo dos critérios de selecção utilizados e da idade gestacional (IG) em que é realizada a ecografia¹⁻⁵.

A predominância desta entidade observada no sexo masculino é também referida pela maioria dos autores, com um *ratio* masculino-feminino de 3:1 ou de 4:1³.

No conjunto da patologia geniturinária a pielocaliectasia é a mais frequente provavelmente devido ao facto de os critérios ecográficos que a definem não serem consensuais. Foram *Arger et al*^{1,6}, que em 1985, sugeriram que um diâmetro AP da pélvis renal fetal, em corte transversal, igual ou superior a 5 mm, em qualquer IG, deveria ser o limite a partir do qual se impunha uma vigilância pré e pós-natal; dado que, uma significativa percentagem dos RN apresentava RVU. Em 1991, *Corteville* e colaboradores¹³ publicaram um estudo em que correlacionaram a dila-

tação pielocalicial pré-natal, com a persistência pós-natal de anomalia geniturinária. Estes autores utilizaram como critérios a dilatação piélica superior a 4 mm, antes das 33 semanas, ou superior a 7 mm, após as 33 semanas. Com os referidos limiares os autores verificaram que foi possível identificar 100% da patologia nefro-urológica subjacente, com uma taxa de falsos positivos que foi progressivamente diminuindo à medida que progredia a IG, alcançando a termo os 24%^{1,2,5,12-17}.

A análise dos resultados obtidos no presente trabalho revela que utilizando um diâmetro AP da pélvis renal igual ou superior a 5 mm, independentemente da IG, é possível identificar todos os RN com patologia nefro-urológica subjacente, com uma taxa global de falsos positivos de 18,7%. De facto o valor de 5 mm como critério para hidronefrose congénita reuniu um consenso, de tal modo que a SPP o adoptou como valor de referência.

Após o nascimento deve ser efectuada uma vigilância periódica, recorrendo à ERV, de acordo com o protocolo da SPP. O primeiro exame a ERV deve ser diferido alguns dias do nascimento para evitar a oligúria e desidratação do período neonatal precoce^{2,3,17-23}. Estudos complementares utilizando a CUM ou o cintigrama renal estão reservados para as situações de dilatação pielocalicial persistente, sugerindo fortemente a existência de lesão patológica das vias urinárias.

Dado que no contexto de uma obstrução ureteral a presença de uma infecção agrava a função renal, a profilaxia antibiótica é uma atitude consensual, dependendo a sua manutenção dos resultados dos estudos ecográficos posteriores^{1-3,9-13}. Suspende-se o tratamento com a normalização dos exames ou após os 12 meses, se a dilatação é inferior a 10 mm. Os fármacos de escolha para administração no período neonatal são a amoxicilina ou a cefalexina^{1-3,6-9}. O Trimetoprim/sufametoxazol é inicialmente evitado, por alguns autores, dada a capacidade limitada de metabolização por acetilação hepática, no recém-nascido^{2,3,8-12}. Contudo o trimetoprim tem sido utilizado por nós, não se tendo observado qualquer complicação ou efeito colateral.

A maioria dos autores defende uma atitude expectante, realizando a pieloplastia apenas quando a redução da função renal a justifica. Existem pequenas pregas ao nível da zona superior do ureter, ou ligeiras disfunções do tracto urinário inferior, que podem induzir dilatações piélicas transitórias que acabam por resolver espontaneamente²⁰. Os autores mais intervencionistas defendem que a correcção cirúrgica deve ser realizada precocemente, visando o máximo desenvolvimento renal^{3,5,7-9,17-23}. De acordo com o protocolo que utilizamos a atitude expectante revelou-se

benéfica, dado que, em apenas 2% dos casos de pielocaliectasia pré-natal foi necessária a cirurgia. Os parâmetros que afirmam a presença de uma deterioração renal que aconselha a cirurgia são: a atrofia do córtex renal, observada na ecografia pós-natal, uma função renal inferior a 35%, uma semi-vida da *clearance* renal superior a 20 minutos ou infecção recorrente das vias urinárias^{1,5,12,20}. Na série apresentada as quatro crianças intervencionadas, foram-no por apresentarem deterioração grave da função renal no estudo cintigráfico.

CONCLUSÕES

Este estudo vem corroborar a benignidade associada à maioria das dilatações do aparelho excretor urinário diagnosticadas no estudo ecográfico pré-natal de rotina.

Perante um diagnóstico pré-natal de dilatação pielocalicial a vigilância pós-natal deve ser planificada, para minimizar a ansiedade dos pais e as lesões renais.

É recomendável que a dilatação da árvore urinária congénita não seja tratada cirurgicamente *ab initio*, excepto nos casos de compromisso renal comprovado, porque a maioria das dilatações não está dependente de uma causa obstrutiva orgânica.

Os limiares de dimensões pielocaliciais, até hoje estabelecidos, têm por base estudos retrospectivos, tendo conduzido à definição de protocolos nem sempre consensuais, sendo de grande utilidade a realização de amplos estudos prospectivos.

BIBLIOGRAFIA

1. CHIN-CHUNG L, POR-JEN C, CHI-JEN L, HSIAO-WEN C, AN-SHINE C, SHUENN-DHY C: Outcome of Prenatally Diagnosed Fetal Hydronephrosis. *J Reproductive Med* 2002; 1 (47): 27-32
2. KENNEDY WA: Assessment and Management of Fetal Hydronephrosis. *NeoReviews* 2002; 10 (8): 214-219
3. ROTH J A, DIAMOND DA: Prenatal hydronephrosis. *Current Opinion in Pediatrics* 2001; 13: 138-141
4. PERSUTTE WH, HUSSEY M, CHYU J, HOBBS JC: Striking findings concerning the variability in the measurement of the fetal renal collecting system 2000 *Ultrasound Obstet Gynecol* 2000; 15: 186-190
5. SAIRAM S, AL-HABIB A, SASSON S, THILAGANATHAN B: Natural history of fetal hydronephrosis diagnosed on mid-trimester ultrasound. *Ultrasound Obstet Gynecol* 2001; 17: 191-196
6. JASWON MS, DIBBLE L, PURI S, DAVIS J, YOUNG J, DAVE R, MORGAN H: Prospective study of outcome in antenatally diagnosed renal pelvis dilatation. *Archives of Disease in Childhood* 1999; 80 (2): 135-138
7. EBEL KD: Uroradiology in the fetus and newborn: diagnosis and follow-up of congenital obstruction of the urinary tract. *Pediatr Radiol* 1998; 28: 630-635
8. KOFF SA: Diagnóstico prenatal de la hidronefrosis: ¿Cuándo y por qué no operar?. *Arch Esp Urol* 1998; 51 (6): 569-574

9. GONZÁLEZ R, SCHIMKE CM: Diagnóstico prenatal de la hidronefrosis, ¿cuando y por qué operar?. Arch Esp Urol 1998; 51 (6): 575-579
10. GOTOH H, MASUZAKI H, FUKUDA H, YOSHIMURA S, ISHIMARU T: Detection and Assessment of Pyelectasis in the Fetus: Relationship to Postnatal Renal Function. Obstetrics & Gynecology 1998; 92, (2): 226-231
11. ELDER JS: Antenatal Hydronephrosis Fetal and Neonatal Management. Pediatric Clinics of North America 1997; 44, (5): 1299-1321
12. AVIRAM R, POMERAM A, SHARONY R, BEYTH Y, RATHAUS V, TEPPER R: The increase of renal pelvis dilatation in the fetus and its significance. Ultrasound Obstet Gynecol 2000; 16: 60-62
13. CORTEVILLE JE, GRAY DL, CRANE JP: Congenital hydronephrosis: Correlation of fetal ultrasonographic findings with infant outcome. Am J Obstet Gynecol 1991; 163: 384-388
14. ARGER PH, COLEMAN BG, MINTZ MC et al: Routine Fetal Genitourinary Tract Screening. Radiology 1985; 156: 485-489
15. PERSUTTE WH, KOYLE M, LENKE RR, KLAS J, RYAN C, HOBBS JC: Mild pyelectasis ascertained with prenatal ultrasonography is pediatrically significant. Ultrasound Obstet Gynecol 1997; 10: 12-18
16. DREMSEK PA, GINDL K, VOITL P et al: Renal Pyelectasis in Fetuses and Neonates: Diagnostic Value of Renal Pelvis Diameter in Pre- and Postnatal Sonographic screening. AJR 1997; 168: 1017-1019
17. WILSON RD, LYNCH S, LESSOWAY VA: Fetal Pyelectasis: Comparison of Postnatal Renal Pathology With Unilateral and Bilateral Pyelectasis. Prenatal Diagnosis 1997; 17 (5): 451-455
18. WALSH G, DUBBINS PA: Antenatal Renal Pelvis Dilatation: A Predictor of Vesicoureteral Reflux?. AJR 1996; 167: 897-900
19. ADRA AM, MEJIDES AA, DENNAOUI MS, BEYDOUN SN: Prenatal pyelectasis: Is it always *physiologic*?. Am J Obstet Gynecol 1995; 173: 1263-6
20. TRIPP BM, HOMS YL: Neonatal hydronephrosis - controversy and the management. Pediatr Nephrol 1995; 9: 503-509
21. CENDRON M, D'ALTON ME, CROMBLEHOLME TM: Prenatal Diagnosis and Management of the Fetus With Hydronephrosis. Seminars in Perinatology 1994; 18 (3): 163-181
22. BLACHAR A, BLACHAR Y, LIVNE PM, ZURKOWSKI L, PELET D, MOGILNER B: Clinical outcome and follow-up of prenatal hydronephrosis. Pediatr Nephrol 1994; 8: 30-35
23. KING LR, HATCHER PA: Natural History of Fetal and Neonatal Hydronephrosis. Urology 1990; XXXV, (5): 433-438

