

DRENAGEM PLEURO-AMNIÓTICA*

CARLA T. RODRIGUES, PAULA MACIEL, SÓNIA C. RIBEIRO, CARLOS L. CARVALHO, JOAQUIM P. CORREIA, LUÍS F. MATOS, JOSÉ B. MESQUITA, ANA B. COUCEIRO, FERNANDA R. JARDIM
Unidade de Diagnóstico Pré-Natal/Medicina Fetal. Maternidade Bissaya-Barreto. Coimbra

RESUMO

O hidrotórax fetal define-se como uma colecção líquida intra-torácica que pode resultar de um extravasamento de linfa do canal torácico (hidrotórax fetal primário) ou de retenção hídrica generalizada associada a hidrósia fetal de causa imunológica ou não imune (hidrotórax fetal secundário).

Os autores apresentam um caso clínico ocorrido em 2002, de uma grávida que às 25 semanas de gestação foi orientada para a Unidade de Diagnóstico Pré-Natal/Medicina Fetal da Maternidade Bissaya-Barreto com diagnóstico de derrame pleural fetal à esquerda sob tensão e com sinais de descompensação cardíaca.

Foi efectuada amniocentese que revelou cariótipo normal e punção/drenagem do derrame, tendo sido diagnosticado quilotórax. Perante o agravamento da situação foi colocado um dreno pleuro-amniótico à esquerda, tendo ocorrido regressão do derrame e dos sinais de descompensação.

O parto ocorreu às 38 semanas de gestação. O recém-nascido esteve sempre estável e teve alta ao terceiro dia de vida. Actualmente tem um ano, é saudável e o seu crescimento e desenvolvimento têm decorrido dentro dos parâmetros normais.

Palavras-chave: hidrotórax fetal, drenagem pleuro-amniótica, quilotórax congénito, derrame pleural

SUMMARY

PLEUROAMNIOTIC SHUNTING - CASE REPORT

Fetal hydrothorax refers to a collection of fluid within the fetal thorax that may be the result of chylous leak from the thoracic duct (primary hydrothorax) or generalized fluid retention associated with immune or no immune fetal hydrops (secondary hydrothorax). The authors' presents a case report occurred in 2002, of a pregnant woman that at 25 weeks' gestation that was referred to Maternidade Bissaya-Barreto - Coimbra because of a fetal hydrothorax at left, under tension and with cardiac descompensation signs. A fetal thoracocentesis was performed and the diagnosis was chylothorax. Because of a rapid reaccumulation of fluid a pleuroamniotic shunt was placed. The effusion and the cardiac descompensation signs regressed.

The delivery was at 38 weeks' gestation. The newborn had been stable. Actually he has 10 months, is healthy and has a normal grow and development.

Key words: fetal hydrothorax, pleuroamniotic shunt, congenital chylothorax, pleural effusion

* Apresentado como comunicação livre na Reunião do Centro de Estudos Perinatais, no dia 14 de Novembro de 2003 em Coimbra

INTRODUÇÃO

O hidrotórax fetal define-se como uma colecção líquida intra torácica que pode resultar de um extravasamento de linfa do canal torácico (hidrotórax fetal primário) ou de retenção hídrica generalizada, associada a hidrôpsia fetal de causa imunológica ou não imune (hidrotórax fetal secundário)¹.

O hidrotórax primário ou quilotórax é uma entidade clínica rara, ocorrendo um caso em cada 10 000 a 15 000 gestações^{2,3}. É a causa mais comum de derrame pleural no recém-nascido⁴. É usualmente bilateral e caso seja unilateral não se tem verificado qualquer predomínio de um dos lados⁵.

A detecção desta patologia é efectuada através da ecografia, sendo a idade gestacional média de diagnóstico as 27,3 semanas⁵. A avaliação ecográfica do tórax fetal mostra uma faixa anecogénica localizada perifericamente aos pulmões, que se encontram comprimidos. A ecografia permite visualizar alterações associadas, tais como o desvio do mediastino, hidramnios, e hidrôpsia¹. Nos casos de hidrotórax fetal secundário, 5% podem associar-se a aneuploidia pelo que deve incluir-se, na sua avaliação, o estudo do cariótipo fetal⁶. As anomalias congénitas major estão presentes em 40% dos casos⁷. As malformações cardíacas congénitas e as arritmias estão presentes em 5% dos casos de derrame pleural fetal diagnosticados no período pré-natal, pelo que a ecocardiografia deve ser um exame primordial no seu estudo^{6,8}.

Para o diagnóstico diferencial destes dois tipos de hidrotórax, deve efectuar-se a contagem celular e cultura do líquido pleural. A predominância de linfócitos no líquido pleural é favorável ao diagnóstico de quilotórax⁹. Tem sido verificado que esta percentagem é relativamente constante e varia entre 70-90%, o que levou a alguns autores a concluir que a presença de mais de 80% de linfócitos no líquido é patognomónico de hidrotórax fetal primário^{1,8,9}.

A evolução clínica deste tipo de patologia é muito variável, desde a regressão espontânea do derrame até à morte neonatal. Alguns autores defendem que a regressão espontânea do derrame (29% dos casos) é mais provável se for diagnosticado no início do segundo trimestre, se for unilateral e na ausência de hidramnios e hidrôpsia. Mas a literatura sugere que na maioria dos casos, o hidrotórax agrava com a progressão da gravidez, tornando-se mais volumoso e com derrame contralateral¹. Um hidrotórax acentuado pode ter um efeito de massa com compressão esofágica, o que impede a deglutição fetal o que, por sua vez, pro-

duzirá um hidramnios; compressão cardíaca e dos grandes vasos com desenvolvimento de hidrôpsia fetal. A hidrôpsia fetal é o factor de pior prognóstico estando associada a uma taxa de mortalidade superior a 50%⁵.

A compressão pulmonar mantida resulta numa hipoplasia pulmonar, mesmo na ausência de hidrôpsia. O grau de hipoplasia pulmonar é directamente proporcional à precocidade de início do derrame e ao seu volume. Esta pode resultar em insuficiência respiratória, que é a causa mais frequente de morte neonatal¹.

CASO CLÍNICO

F.M.T.M.T. de 32 anos, caucasiana, auxiliar de jardim de infância e residente em S. Miguel no Arquipélago dos Açores. Tratava-se de uma segunda gesta com uma gravidez anterior, há nove anos, que decorreu sem incidentes até ao termo. A recém-nascida pesava 3130 g e é saudável. Os antecedentes pessoais da grávida são irrelevantes e o seu grupo sanguíneo é 0 Rh positivo.

O marido, de 35 anos, é igualmente saudável e não existe consanguinidade.

A gravidez actual, que decorreu no ano de 2002, foi vigiada regularmente e decorreu sem complicações até às 24 semanas, altura em que é diagnosticado derrame pleural fetal à esquerda. Foi por isso enviada para a Maternidade Alfredo da Costa onde efectuou ecografia às 25 semanas e 1 dia que revelou ...*derrame pleural à esquerda, sob tensão, com desvio do mediastino. Líquido amniótico aumentado*. Perante a confirmação do diagnóstico foi orientada às 25 semanas e 6 dias para a Unidade de Diagnóstico Pré-Natal/Medicina Fetal da Maternidade Bissaya-Barreto para eventual terapêutica in-útero. A ecografia efectuada nesta Unidade revelou, para além dos achados anteriormente descritos ...*derrame pleural à direita, ascite, edema subcutâneo acentuado e diminuição dos movimentos activos fetais...* (Figuras 1, 2 e 3)

O casal foi esclarecido acerca da gravidade da situação e das técnicas disponíveis para diagnóstico e terapêutica da mesma.

Procedeu-se a amniocentese para estudo citogenético e pesquisa de citomegalovírus e parvovírus B-19 no líquido amniótico. O cariótipo fetal foi 46,XY e as pesquisas virusais foram negativas. Efectuou-se toracocentese para estudo e descompressão do derrame pleural à esquerda. Obtiveram-se 120 cc de líquido pleural que foi enviado para estudo citoquímico, bioquímico e bacteriológico (quadro I). Diagnosticou-se um quilotórax.

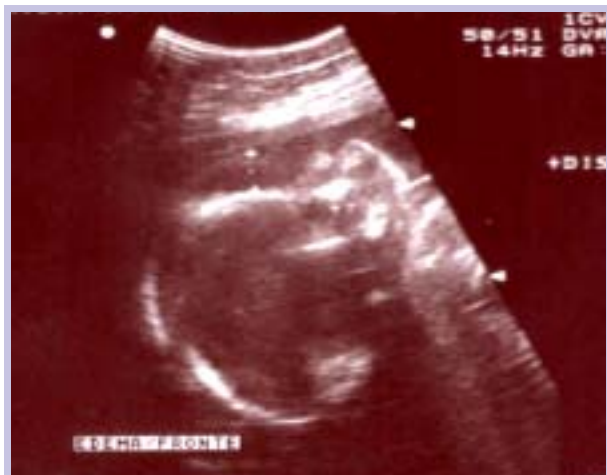

Fig. 1 – Ecografia às 25 semanas e 6 dias – edema da frente com 1,3 cm.

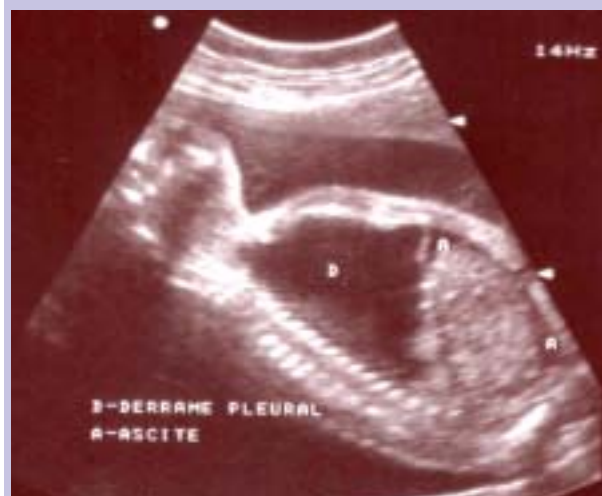


Fig. 2 – Ecografia às 25 semanas e 6 dias – imagem em corte longitudinal, com derrame pleural à esquerda (D), ascite (A) e edema subcutâneo (seta).

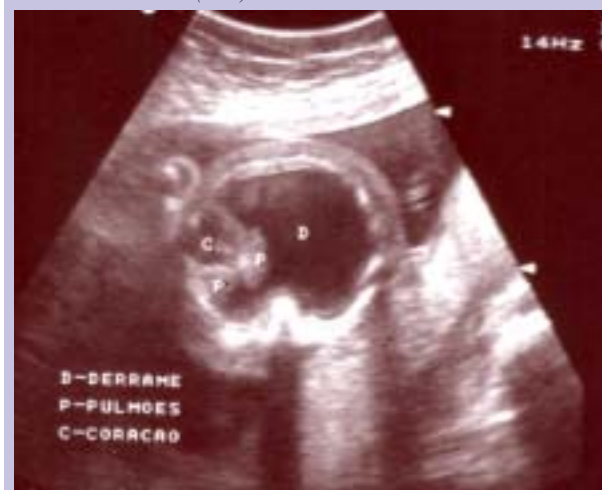

Fig. 3 – Ecografia às 25 semanas e 6 dias – imagem em corte transversal, com derrame pleural à esquerda (D) que condiciona desvio do mediastino – pulmões colapsados (P) e coração (C) comprimidos à direita.

Quadro 1 – Resultado do estudo efectuado ao líquido pleural fetal

Citoquímico	95% linfócitos
Bioquímica	Transudato
Bacteriologia	Negativo

Repetiu ecografia dois dias depois que revelou ...derrame pleural refeito, derrame contra-lateral, ascite, edema subcutâneo acentuado e hidrocelo.

Perante o agravamento da situação a grávida foi internada e nesse mesmo dia procedeu-se à colocação de dreno pleuro-amniótico à esquerda, após cordocentese para sedação fetal com norcuron e tiopental sódico (Figuras 4 e 5)

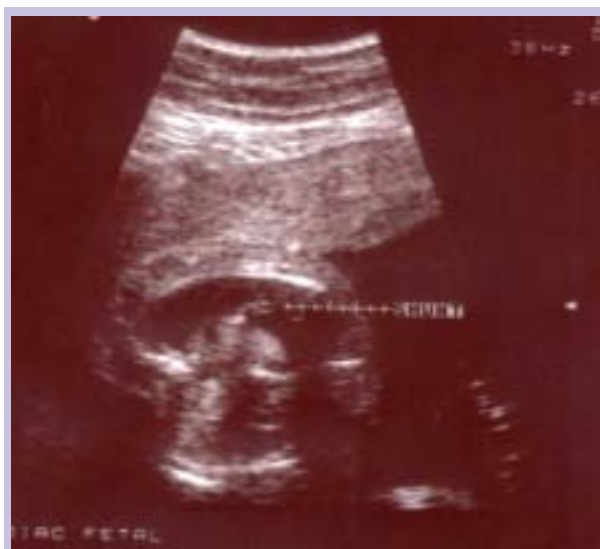

Fig. 4 – Ecografia às 26 semanas e 1 dia – assinala-se a parte intratorácica do dreno.

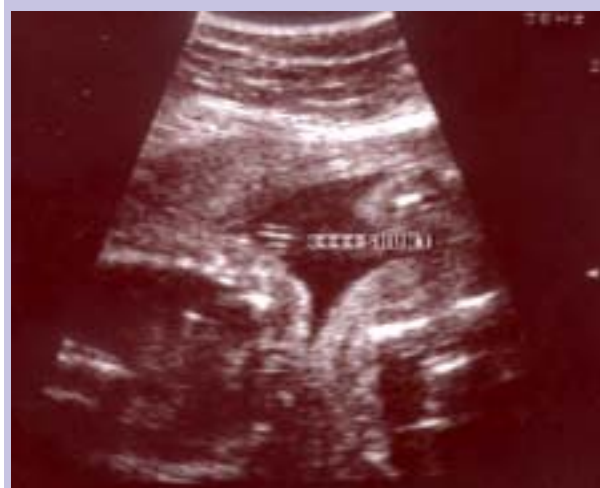

Fig. 5 – Ecografia às 26 semanas e 1 dia – assinala-se a parte extratorácica do dreno.

Um dia depois havia ocorrido redução do derrame pleural, da ascite, do edema subcutâneo e a vitalidade era normal (Figura 6).

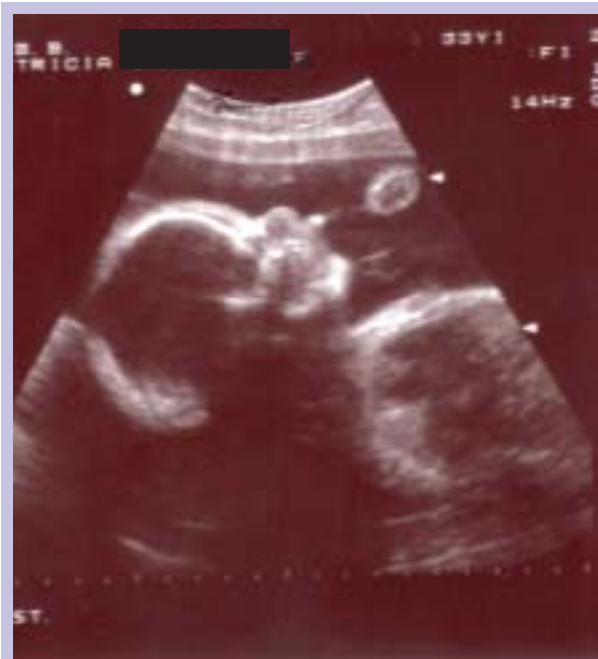

Fig. 6 – Ecografia às 26 semanas e 2 dias – 1 dia após colocação de dreno pleuroamniótico. Em corte longitudinal já não se visualiza derrame pleural e o edema da fonte é discreto.

Teve alta do Serviço três dias depois, com parâmetros fetais estáveis (Figura 7). Manteve a vigilância pré-natal no seu médico assistente nos Açores, com a indicação de efectuar ecografia de controlo semanal, com especial atenção aos derrames dada a possibilidade de obstrução ou migração do dreno (20 - 30%). Informada da necessidade do parto ser programado, em caso de dreno funcionando, após as 37 semanas em local com Cuidados Intensivos Neonatais.

Às 29 semanas e 6 dias a grávida, por sua iniciativa, regressa à Maternidade Bissaya-Barreto para vigilância e repetiu ecografia em que mantinha regressão dos derrames, ausência de desvio do mediastino, feto com biometria no percentil 50-75 e líquido amniótico normal (Figura 8). Efectuou ecografia semanal até à data do parto, mantendo sempre parâmetros fetais normais.

O parto foi programado para as 38 semanas e 6 dias de gestação e foi eutócico. O recém-nascido do sexo masculino pesava 3300g e apresentou um índice de APGAR de 9, 10, 10. Foi internado na Unidade de Cuidados Intensivos de Recém Nascidos para vigilância,

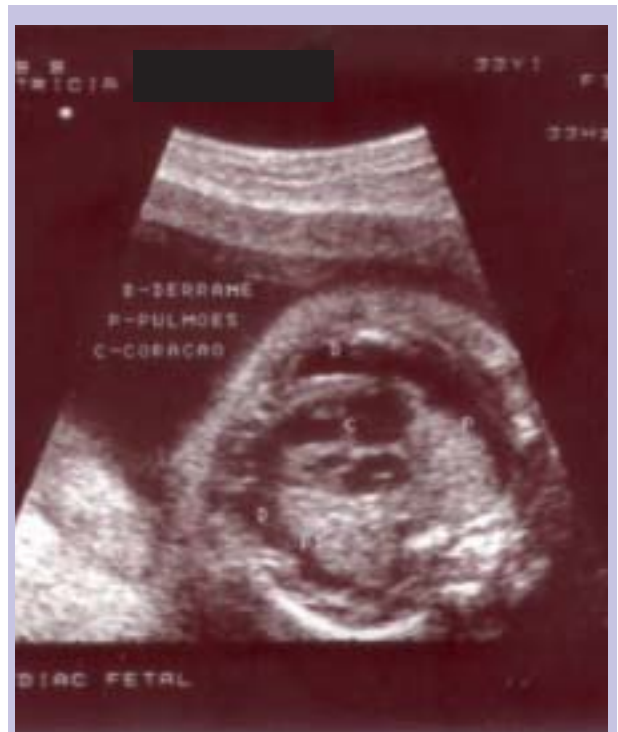

Fig. 7 – Ecografia às 26 semanas e 5 dias (dia da alta do internamento). Em corte transversal visualiza-se uma faixa de derrame pleural (D), o coração (C) no hemitórax esquerdo e os pulmões expandidos (P).

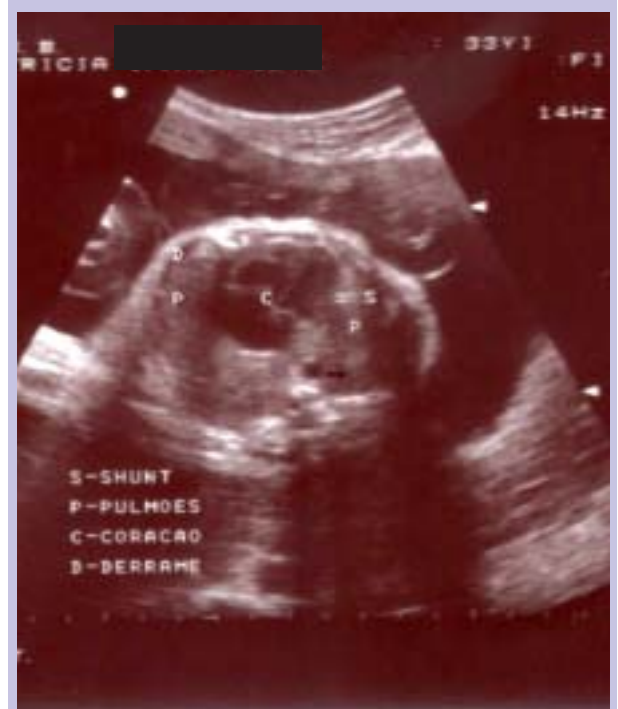


Fig. 8 – Ecografia às 29 semanas e 6 dias - Em corte transversal visualiza-se uma discreta faixa de derrame pleural (D), o coração (C) no hemitórax esquerdo, os pulmões expandidos (P) e o dreno toraco-amniótico (S).

onde esteve sempre estável. Efectuou dois estudos radiológicos do tórax que foram normais (Figura 9 e 10). Teve alta ao terceiro dia de vida, é saudável e o seu crescimento e desenvolvimento têm decorrido dentro dos parâmetros normais. Actualmente tem um ano.

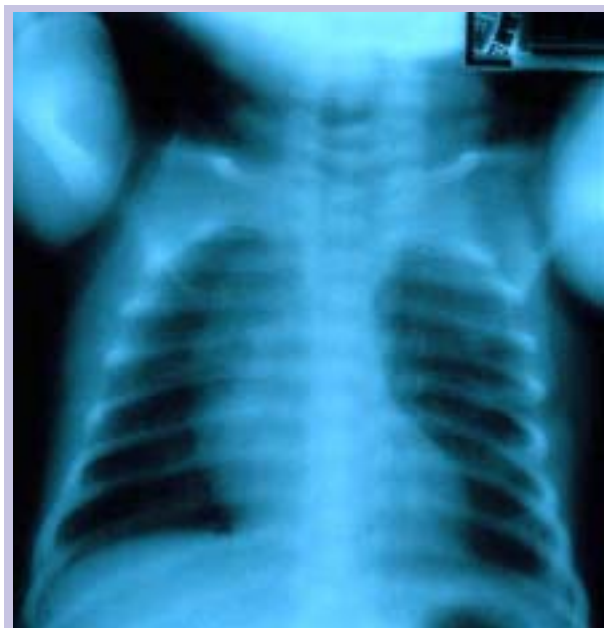

Fig. 9 – Raio X tórax do recém-nascido no 1º dia de vida

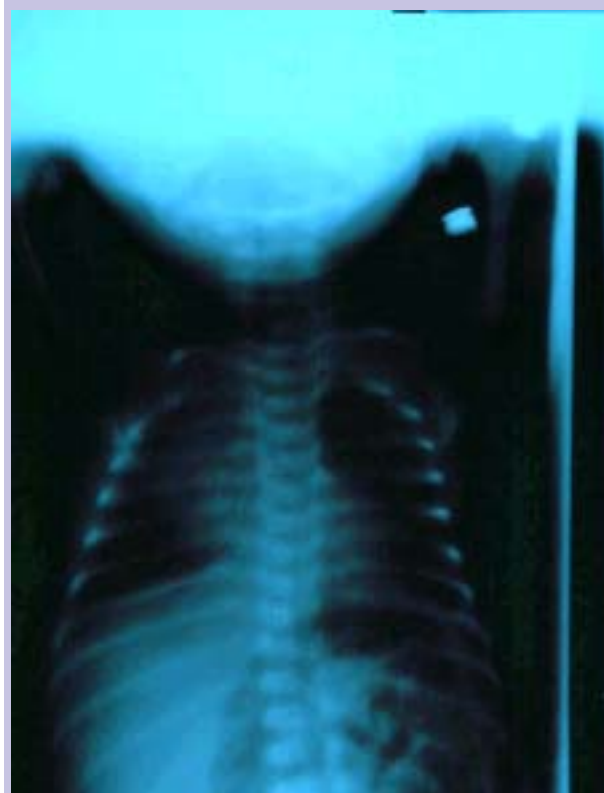


Fig. 10 – Raio X tórax no 3º dia de vida (dia da alta da Unidade de Cuidados Intensivos de Recém Nascidos)

DISCUSSÃO

Como já foi referido a avaliação dos casos de hidrotórax exige um estudo ecográfico e analítico exaustivos, no sentido de chegar a um diagnóstico definitivo que permita informar o casal acerca do prognóstico e possíveis terapêuticas. Apresenta-se o protocolo de actuação da Unidade de Diagnóstico Pré-Natal/Medicina Fetal da Maternidade Bissaya-Barreto (Figura 12).

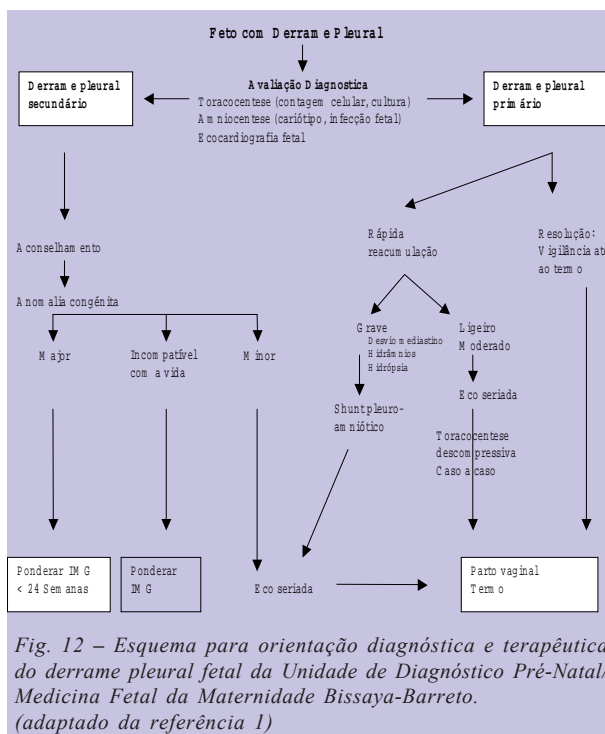


Fig. 12 – Esquema para orientação diagnóstica e terapêutica do derrame pleural fetal da Unidade de Diagnóstico Pré-Natal/Medicina Fetal da Maternidade Bissaya-Barreto. (adaptado da referência 1)

A regressão espontânea do hidrotórax primário (ou quilotórax) pode ocorrer numa percentagem significativa de casos (29%). Assim, perante um feto estável e sem evidência de hidrórpsia, recomenda-se apenas vigilância com ecografias seriadas. Se ocorrer regressão do derrame o prognóstico é favorável e não será necessário qualquer intervenção pré-natal¹.

Caso o derrame se mantenha estável, recomenda-se apenas vigilância ecográfica. A toracocentese descompressiva imediatamente antes do parto, com o intuito de facilitar a função respiratória e ressuscitação neonatal, é controversa e deve ser avaliada caso a caso. Poderá no entanto induzir uma reacumulação rápida do mesmo com conseqüente hipovolémia e agravamento da função respiratória^{1,10,11}.

Perante um agravamento do hidrotórax ou

hidrúpsia deve considerar-se uma intervenção pré-natal. A toracocentese, descrita pela primeira vez em 1982 para tratamento do hidrotórax primário, é um procedimento limitado pela rápida reacumulação do líquido (76% dos casos)^{1,3,11}. O shunt pleuro-amniótico foi proposto, por Seeds e Bowes, para tratamento do hidrotórax fetal em 1986¹². Muitos estudos têm mostrado que cerca de 20 a 30% dos drenos migram ou obstruem, mas na maioria dos casos isto não acontece e o dreno permite uma contínua descompressão do derrame (Figura 11)¹.

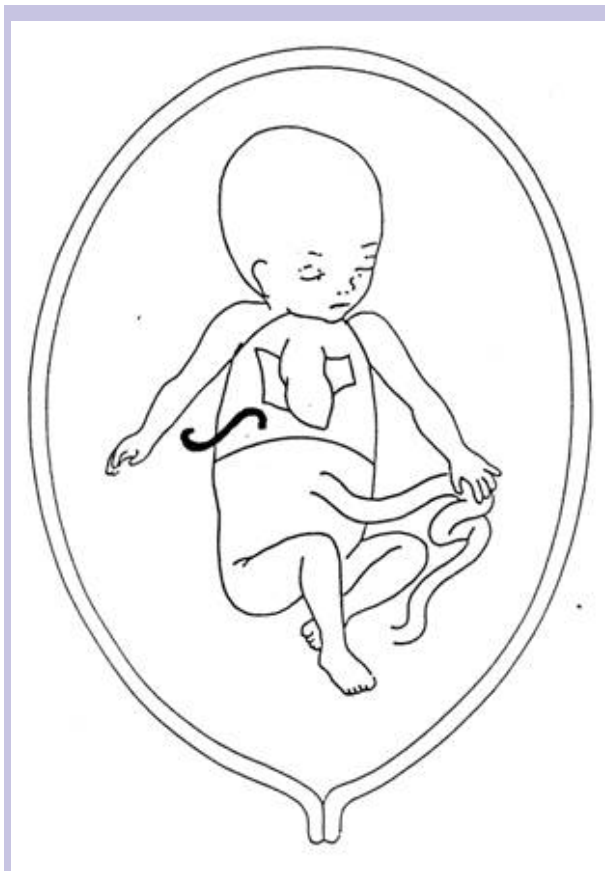

Fig. 11 – Catéter inserido in útero para drenagem de derrame pleural fetal. (retirado da referência 3)

Aubard et al efectuaram uma revisão em que demonstraram que o parto prematuro, mesmo após as 32 semanas de gestação ainda estava associado a elevada mortalidade em fetos com hidrotórax. Logo, a terapêutica in útero deverá ser considerada mesmo após as 32 semanas com o objectivo de estabilizar o feto para que este atinja o termo⁵.

A intervenção in-útero deve ser sempre considerada no tratamento do hidrotórax fetal primário de grandes dimensões e com sinais de descompressão.

Está demonstrada uma taxa de sobrevivência superior a 66% nos casos de hidrúpsia fetal com colocação de dreno pleuro-amniótico¹. Há autores que defendem o shunt como o procedimento de eleição nos derrames que surgem antes das 24 semanas de gestação⁵.

Outros autores, por este procedimento ser mais invasivo e consequentemente estar associado a maior morbidade, preferem a toracocentese descompressiva seriada como técnica de primeira linha. O *shunt* tem indicação indiscutível quando o derrame reacumula rapidamente após a toracocentese¹.

O recém-nascido com história de derrame pleural tem um risco acrescido de insuficiência respiratória secundária a hipoplasia pulmonar. Consequentemente, o parto deverá ocorrer num centro de cuidados terciário com capacidade para ressuscitação neonatal e eventual intervenção cirúrgica. No caso de ter sido colocado um dreno pleuro-amniótico, este deverá ser clampado ou removido durante o parto para evitar um pneumotórax. Poderá ser necessária uma toracocentese, na sala de partos, se existe um derrame volumoso, para facilitar as manobras de ressuscitação. Devem efectuar-se estudos radiográficos do tórax, após a estabilização do recém-nascido¹.

Todos os casos de derrame pleural fetal devem ser orientados para um Centro onde seja possível uma consulta multidisciplinar com obstetra, geneticista, neonatologista e cirurgião pediatria. O parto deverá ocorrer num centro de cuidados terciário com capacidade para uma ressuscitação e suporte respiratório adequadas. A cesariana deve ser reservada para as indicações obstétricas¹.

BIBLIOGRAFIA

1. DEVINE PC, MALONE FD: Noncardiac Thoracic Anomalies. Clin in Perinatol 2000; 27:865-99
2. EDDLEMAN KA, LEVINE AB, CHITKARA et al: Reability of pleural fluid linfocyte counts in the antenatal diagnosis of congenital chylothorax. Obstet Gynecol 1991;78:530-532
3. LONGAKER MT, LABERGE JM, DANSEREAU J et al: Primary fetal hydrothorax: Natural history and management. J Pediatr Surg 1989;24:573-576
4. BROADMAN RF: Congenital chylothorax: Recommendations for treatment. N Y State J Med 1975;75:553-557
5. AUBARD Y, DEROUINEAU I, AUBARD V et al: Primary fetal hydrothorax: A literature review and proposed antenatal clinical strategy. Fetal Diagn Ther 1998;13:325-333
6. WEBER AM, PHILIPSON EH: Fetal pleural effusion: A

review and meta-analysis for prognostic indicators. *Obstet Gynecol* 1992;79:281-286

7. HUTCHINSON AA, DREW JH, YU VY et al: Nonimmunologic hydrops fetalis: A review of 61 cases. *Obstet Gynecol* 1982;59:347-353

8. HAGAY Z, REECE EA, ROBERTS A et al: Isolated fetal pleural effusions: A prenatal management dilemma. *Obstet Gynecol* 1993;81:147-152

9. GOLDSTEIN RB: Ultrasound Evaluation of the Fetal Thorax. In: Peter W Callen. *Ultrasonography in Obstetrics and*

Gynecology. Philadelphia: Saunders 2000:426-455

10. BESSONE LN, FERGUSON TB, BURFORD TH et al : Chylothorax. *Ann Thorac Surg* 1971;12:527-550

11. PETRES RE, REDWINE FO, CRUISKSHANK DP: Congenital bilateral chylothorax: Antepartum diagnosis and successful intrauterine surgical management. *JAMA* 1982;248:1360-1362

12. SEEDS JW, BOWES WA: Results of treatment of severe hydrothorax with bilateral pleuroamniotic catheters. *Obstet Gynecol* 1996;68:577-580