

# DIABETES INSÍPIDA COMO FORMA DE APRESENTAÇÃO DE LEUCEMIA MIELÓIDE AGUDA

SUSANA CALRETAS, SARA LEITÃO, EMÍLIA CORTESÃO, ANA ISABEL ESPADANA, RUI M. SANTOS, ARMANDO PORTO

ServiçoS de Medicina III e Hematologia. Hospitais da Universidade de Coimbra.

## RESUMO

A diabetes insípida central é uma síndrome caracterizada pela excreção de volumes anormalmente elevados de urina diluída, devida à diminuição da reabsorção da água nos ductos colectores, induzida pela diminuição da produção de hormona antidiurética. O envolvimento do sistema nervoso central nas leucemias é frequente, contudo a associação leucemia/diabetes insípida central é rara.

Descreve-se o caso clínico de uma doente de 40 anos cuja primeira manifestação de leucemia foi uma diabetes insípida, discutem-se as dificuldades de diagnóstico, particularidades do caso e a sua evolução.

*Palavras chave: diabetes insípida, leucemia aguda*

## SUMMARY

### ACUTE MYELOGENOUS LEUKEMIA PRESENTING AS DIABETES INSIPIDUS

Central diabetes insipidus, is a syndrome characterized by the excretion of abnormally elevated volumes of diluted urine, due to the diminution of reabsorption of water in the collecting ducts, induced by the diminution of production of antidiuretic hormone. The involvement of the central nervous system in the leukaemia is frequent, but the association leukaemia/diabetes insipidus is rare.

We describe a clinical case of a 40 years old female, whose first manifestation of leukaemia was diabetes insipidus; we discuss the difficulties of diagnosis, the particularities of the case and its evolution.

*Key words: diabetes insipidus, acute leukaemia*

## INTRODUÇÃO

A Diabetes Insípida (DI) é uma síndrome caracterizada pela excreção de volumes anormalmente elevados de urina diluída, devida à diminuição da reabsorção da água nos ductos colectores, induzida, quer pela diminuição da produção de hormona antidiurética (DI central), quer pela resistência aos seus efeitos renais (DI nefrogénica).

Esta denominação (da etimologia latina: *insipidus*, não doce), foi usada em 1794 por John Peter Franc, quando se referiu a um quadro clínico com alterações no metabolismo da água, cujas manifestações eram: *poliúria intensa e persistente, com urinas claras, acompanhada de sede devoradora*<sup>1</sup>. A poliúria é uma manifestação primária e a polidipsia deve-se a fenómenos de compensação do volume de água circulante.

O envolvimento do sistema nervoso central (SNC) nas leucemias é frequente, contudo a associação leucemia/diabetes insípida central é rara e cursa, habitualmente, com mau prognóstico.

Descreve-se o caso clínico de uma doente de 40 anos cuja primeira manifestação de leucemia foi uma diabetes insípida e discutem-se as particularidades do caso.

## CASO CLÍNICO

M.A.C.A., 40 anos, raça branca, divorciada, auxiliar num Centro de Saúde, internada no Serviço de Medicina III dos Hospitais da Universidade de Coimbra a 06 de Dezembro de 2001 por síndrome poliúrica-polidipsica.

Iniciou a sintomatologia três semanas antes, de forma abrupta, com sede intensa, poliúria, polidipsia (cerca de dez litros por dia), astenia, sudorese nocturna e emagrecimento de três quilos (cerca de 5,5% do peso corporal). Negava polifagia, anorexia ou traumatismo craniano recente.

Tinha antecedentes pessoais de depressão, dois anos antes, medicada com mirtazapina que suspendera há dois meses, e de tabagismo (vinte UMA). Nos antecedentes familiares há a referir uma irmã com neoplasia da mama e o falecimento da mãe com melanoma.

Ao exame objectivo apresentava-se consciente, orientada, um pouco ansiosa; corada e hidratada. TA 110/65 mmHg; pulso 60 bpm; apirética; eupneica; IMC 18.1 kg/m<sup>2</sup>. Não eram detectáveis adenomegalias e a tireóide não era palpável. Não se observaram alterações da auscultação cardio-pulmonar, palpação abdominal, exame neurológico e musculoesquelético.

Nos exames complementares destacavam-se:

hemoglobina 10,6 g/dl, (VGM 101,8 fL; CHCM 34.1 g/dl), leucócitos 5,88 G/L (10% neutrófilos, 59% linfócitos, 13 blastos), plaquetas 368 G/L. O medulograma mostrou a presença de 55% de blastos, e permitiu a classificação de leucemia mieloblástica aguda sem maturação (M1 de acordo com a classificação FAB); não foi possível determinar o cariótipo, por ausência de mitoses no produto colhido. VS 39 mm 1<sup>a</sup> h. Ionograma sérico – Na<sup>+</sup> 146 mmol/l, K<sup>+</sup> 3,9 mmol/l, Cl<sup>-</sup> 107 mmol/l; azoto ureico, creatinina, glicémia em jejum, proteínas totais, albumina, bilirrubinas, aminotransferases, gGT, fosfatase alcalina e SACE normais; LDH 547 U/L (normal <460 U/L); osmolalidade sérica 286 mosm/kg; osmolalidade urinária 97,0 mosm/kg, densidade urinária 1.004. Os testes de restrição hídrica (quadro I) e da vasopressina (quadro II), confirmaram o diagnóstico de diabetes insípida central. A radiografia do tórax, a ecografia abdomino-pélvica e a ressonância magnética crânio-encefálica eram normais.

Quadro I – Teste de restrição hídrica

Tempo (h)	0	1	2	3	4	5	6	7
Peso (kg)	50,4	50,4	49,5	48,7	48,6	48,4	48,1	<b>47,9</b>
TA (mmHg)	110/70	105/60	110/60	90/50	110/70	110/70	110/75	110/75
Temp. Axilar (°C)	36,3	36,1	36,5	36,5	36,4	36,6	36,8	36,6
Diurese (ml/h)	0	350	420	350	400	250	210	250
Osm. Urinária (mosm/kg)	72	84	105	122	113	114	115	118
Densidade urinária	1,005	1,005	1,003	1,002	1,002	1,002	1,002	1,002
Osm. Sérica (mosm/kg)	301	306	311	315	<b>316</b>	<b>323</b>	<b>321</b>	<b>328</b>
Na <sup>+</sup> sérico (mmol/l)	144	145	148	144	<b>152</b>	<b>153</b>	<b>155</b>	<b>154</b>

Quadro II – Teste da vasopressina

Tempo (h)	0	4	7	0	2	4	8	16
Peso (kg)	50,4	48,6	47,9		48,5	50	50,6	51,2
TA (mmHg)	110/70	110/70	110/75		110/80	110/70	90/60	110/70
Temp. axilar (°C)	36,3	36,4	36,6		36,9	37,0	36,5	36,6
Diurese (ml/h)	0	400	250		100	100	175	175
Osm. Urinária (mosm/kg)	72	113	118		399	505	-	591
Densidade urinária	1,005	1,002	1,002		1,018	1,025	1,030	1,030
Osm. Sérica (mosm/kg)	301	316	328		323	307	-	273
Na <sup>+</sup> sérico (mmol/l)	144	152	154		149	147	-	137

† Desmopressina

Na figura 1 pode ser apreciada a evolução em termos de ingestão hídrica e diurese, antes e após a administra-

ção de desmopressina (DDAVP) 0,01%, solução nasal, na dose de 10 mg 2 id.

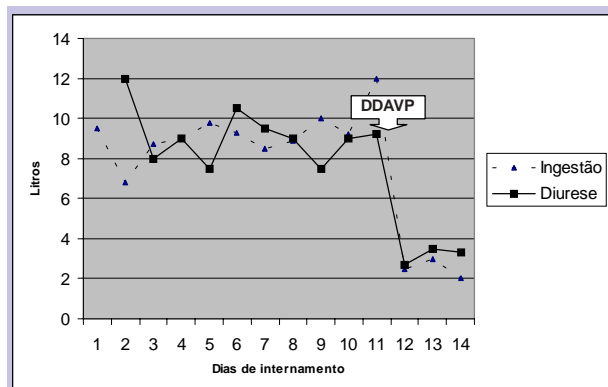


Figura 1 – Ingestão hídrica e diurese antes e após a administração de desmopressina (DDAVP)

Iniciou quimioterapia (QT) com idarubicina, citarabina e etopósido. Ainda na fase de indução, começou a apresentar balanços hídricos positivos, pelo que foi reduzida a dose diária de desmopressina. Ao oitavo dia de QT, já aplasiada, iniciou febre, diarreia, gengivorragias e epistaxis e, apesar da terapêutica instituída, evoluiu para um quadro de sépsis e faleceu três dias depois. A família recusou a realização de autópsia anatomo-patológica.

## DISCUSSÃO

Perante uma doente que se apresenta com uma síndrome poliúrica-polidíptica as hipóteses de diagnóstico que se colocam são múltiplas. Excluídas as causas de poliúria osmótica (diabetes mellitus, perfusão de manitol, ...), restam todas as causas de diabetes insípida (Quadro III)<sup>2</sup>.

Quadro III. Causas de Diabetes Insípida<sup>2</sup>

Diabetes insípida central	Diabetes insípida nefrogénica
<b>Adquirida</b> Traumatismo craniano Neoplasias Primárias (craniofaringioma, adenoma da hipófise, meningioma) Metastáticas (mama, pulmão) Hematológicas (leucemia, linfoma) Granulomas (neurosarcoidose, histiocitose) Infeciosas (meningite crónica, encefalite viral, toxoplasmose) Inflamatórias (infundibuloneurohipofisite linfocítica, granulomatose de Wegener, lúpus, esclerodermia) Toxinas (tetradotoxina, veneno de cobra) Vasculares (síndrome de Sheehan, aneurisma, bypass aortocoronário, encefalopatia hipóxica) Gravidez (vasopressinase) Idiopática <b>Malformações congénitas</b> Genéticas (Autossómica dominante, autossómica recessiva, recessiva ligada ao X, deleção do cromossoma 7q)	<b>Adquirida</b> Fármacos (lítio, anfotericina B, aminoglicosídeos, cisplatina, rifampicina) Metabólica (hipercalcémia, hipercalcúria, hipocaliémia) Obstrução (ureter ou uretra) Vascular (anemia falciforme, isquémia – necrose tubular aguda) Granulomas (sarcoidose) Neoplasias (sarcoma) Infiltração (amiloidose) Gravidez Idiopática Genética (recessiva ligada ao X, autossómica recessiva, autossómica dominante)
	<b>Polidipsia primária</b> <b>Adquirida</b> Psicogénica (esquizofrenia, doença obsessiva-compulsiva) Dipsogénica (sede anormal) Granulomas – neurosarcoidose Infecção – meningite tuberculosa Traumatismo craniano Desmielinização – esclerose múltipla Fármacos (lítio, carbamazepina) Idiopática (iatrogénica)

No caso descrito, inicialmente admitiu-se uma polidipsia primária psicogénica, dados os antecedentes de depressão, os problemas familiares e um exame objectivo normal, à excepção da ansiedade; ou uma diabetes insípida nefrogénica, secundária à terapêutica com mirtazapina. O resultado do teste de restrição hídrica e da desmopressina sugeria o diagnóstico de uma causa central.

O envolvimento do SNC na leucemia é frequente, contudo, a associação com a DI é rara<sup>3,4</sup>; Williams, Diamond e Craver descreveram, em 1958, um caso em 1864 doentes<sup>5</sup>; Blotner (1958), ao estudar 124 casos de DI, encontrou apenas dois casos onde a leucemia era o factor etiológico<sup>6</sup>; Miller e Campbell (1971) descreveram 20 casos de DI em associação com leucemia<sup>7</sup>. Pagano et al (1993) referem uma incidência de DI de 0,6% em 5778 casos de leucemia e linfoma<sup>8</sup>. Lavabre-Bertrand et al (2001) relataram três casos durante um período de 25 anos<sup>4</sup>. Ra'anani et al (1994) citam um total de 29 casos descritos na literatura inglesa; neste grupo, 52% dos doentes era do sexo feminino, e a média de idades foi de 46 anos. Contudo, também há casos descritos em idade pediátrica<sup>9,10</sup>.

A relação temporal entre a DI e a leucemia é variável, podendo preceder, seguir ou apresentar-se concomitantemente. Pode ser a primeira manifestação de uma recidiva<sup>9</sup>.

A(s) causa(s) desta associação não são claras. A DI parece estar claramente associada à monossomia 7, del(7q) ou alterações no cromossoma 3. No entanto, as alterações do cromossoma 7 são bastante frequentes na LMA, e a maioria destes casos não está associada à DI<sup>4</sup>. Infelizmente, a ausência de mitoses no produto colhido nesta doente, não nos permitiu fazer esta análise.

Uma explicação para esta associação, é a infiltração do eixo hipotálamo-hipofisário por células leucémicas<sup>3,8</sup>. No entanto, a infiltração cerebral provavelmente não é suficiente para explicar a DI, uma vez que muitos doentes com leucemia têm infiltração leucémica da região hipotalâmica-hipofisária sem desenvolverem DI<sup>4,9</sup>. Outras causas possíveis incluem trombose, enfartes, hemorragia ou necrose séptica<sup>8,10,11</sup>. Por outro lado, neste caso, como noutros descritos na literatura, a RMN foi normal (em alguns casos, inclusivamente, a punção lombar demonstrou a ausência de células neoplásicas<sup>8</sup>); possíveis explicações residem no aumento rápido dos blastos e a leucostase nos pequenos vasos poder estar associada às lesões do sistema hipotálamo-hipofisário<sup>12</sup>. Outro mecanismo possível pode ser a oclusão microvascular associada à infiltração leucémica das paredes dos vasos<sup>13</sup>, ou micro-infiltração do sistema nervoso central<sup>8</sup>, que pode não ser detectada na RMN.

Podemos questionar se, neste caso, existiu, de facto, uma associação entre as duas patologias ou se se tratou apenas de uma coincidência; contudo, após o início da quimioterapia a doente começou a apresentar balanços hídricos positivos, obrigando à diminuição da dose de desmopressina, o que sugere uma relação de causa-efeito entre as duas situações. Estão descritos casos em que a terapêutica antileucémica não melhorou os sintomas de DI, o que poderá significar que nesses, a DI associada à leucemia resulta da destruição, e não da disfunção, das células dos SNC<sup>3,9</sup>.

A terapêutica destas situações, dado o número reduzido de casos, não está claramente estabelecida, e o papel da QT intratecal e RT craniana permanece por definir<sup>10</sup>.

Nos doentes com LMA, tal como se verificou nesta doente, a associação com DI é um factor de mau prognóstico<sup>10,14</sup>.

## BIBLIOGRAFIA

1. PEREIRA JJR, RODRIGUES AJC, MOURA JJA, CASTRO EEM: Síndromes poliúricas-polidipsicas. Coimbra Médica 1986; 2:139-146
2. ROBERTSON GL: Disorders of the neurohypophysis. Chap. 329. Braunwald E. Fauci AS. Kasper DL. Hauser SL. Longo DL. Jameson JL. eds. Harrison's Principles of Internal Medicine. New York: McGraw Hill. 2001:2052-2060
3. PHILAPPAKOS D, KAKOUROS S, DEVERNOULAS J, PONTIDAS E: Diabetes insipidus as a complication of acute myelomonocytic leukaemia. Postgrad Med J 1983;59:93-94
4. BERTRAND TL, BOURQUARD P, CHIESA J et al: Diabetes insipidus revealing acute myelogenous leukaemia with a high platelet count, monosomy 7 and abnormalities of chromosome 3: a new entity? Eur J Haematol 2001;66:66-69
5. WILLIAMS HM, DIAMOND HD, CRAVER LF: The pathogenesis and management of neurological complication in patients with malignant lymphoma and leukemia. Cancer 1958;11:76
6. BLOTNER H: Primary or idiopathic diabetes insipidus: a systemic disease. Metabolism 1958;8:191
7. MILLER VI, CAMPBELL WG: Diabetes insipidus as a complication of leukemia. Cancer 1971;28: 666
8. PAGANO L, VOSO MT, SICA S, LEONE G: Recovery from diabetes insipidus associated with AML after a BMT conditioning regimen including busulfan. Bone Marrow Transplant 1993;11:175-176
9. RA'NANI P, SHPILBERG O, BEREZIN M, BASSAT BI: Acute leukemia relapse presenting as central diabetes insipidus. Cancer 1994;73(9):2312-6
10. FRANGOUL HA, SHAW DW, HAWKINS D, PARK J: Diabetes insipidus as a presenting symptom of acute myelogenous leukemia. J Pediatr Hematol Oncol 2000;22(5):457-459
11. KORNBERG A, ZIMMERMAN J, MATZNER Y, POLLIACK A: Acute lymphoblastic leukemia – Association with vasopressin-responsive diabetes insipidus. Arch Intern Med 1980;140(9):1236
12. DILEK I, UYSAL A, DEMIRER T et al: Acute myeloblastic leukemia associated with hyperleukocytosis and diabetes insipidus. Leuk Lymphoma 1998;30(5-6):657-60
13. ENDO T, TAMAI Y, TAKAMI H, MATSUKI A., MUNAKATA A: Acute myeloid leukaemia with trilineage myelodysplasia complicated by masked diabetes insipidus. Clin Lab Haem 2000;22:233-235
14. CASTAGNOLA C, MORRA E, BERNASCONI P, ASTORI C, SANTAGOSTINO A, BERNASCONI C: Acute myeloid leukemia and diabetes insipidus: results in 5 patients. Acta Haematol 1995;93(1):1-4