

# VERRUGAS ANOGENITAIS NA CRIANÇA

## A Importância da Abordagem Multidisciplinar

Lia RODRIGUES E RODRIGUES, Vanessa PORTUGAL, Nádía RODRIGUES,  
Saritta NÁPOLES, Conceição CASANOVA

### RESUMO

**Introdução:** As verrugas anogenitais resultam da infeção pelo Vírus do Papiloma Humano. A sua presença na criança levanta a preocupação de um possível abuso sexual. A abordagem envolve uma avaliação multidisciplinar na tentativa de esclarecer o modo de transmissão da infeção.

**Caso Clínico:** Menina de três anos referenciada à consulta de Pediatria por verrugas perianais. Negada história de outras lesões semelhantes na criança, pais ou conviventes, e de possível abuso sexual. Observação da mãe e filha por ginecologia, com identificação na criança de HPV tipo 6 nas lesões biopsadas e estudo negativo na mãe. A avaliação da criança por psicologia não evidenciou sinais de possível abuso e da avaliação social concluiu-se não existir contexto de risco. Regressão completa das lesões após dois ciclos de tratamento tópico com imiquimod a 5%, sem recidiva até à data.

**Discussão:** Do conjunto de avaliações clínicas realizadas não emergiram indícios de abuso sexual. A estratégia de um seguimento prolongado é mandatária e advém da prudência necessária neste contexto, de modo a garantir a identificação atempada de situações de risco previamente inaparentes.

**Conclusão:** Realça-se a dicotomia entre um diagnóstico clínico simples e a complexa abordagem multidisciplinar, fundamental para o esclarecimento duma situação com potenciais implicações sócio-médico-legais.

### SUMMARY

#### ANOGENITAL WARTS IN CHILDREN

##### The Importance of a Multidisciplinary Approach

**Introduction:** Anogenital warts are caused by human papillomavirus (HPV) infection. Its presence in children raises concern of a possible sexual abuse. A multidisciplinary team approach is essential to clarify the mode of infection's transmission.

**Case-Report:** Female child, three years of age referred to pediatrician for perianal warts. A history of similar lesions in another location in the child, parents or cohabiting was denied and possible sexual abuse refused. Gynecologic assessment of mother and daughter lead to identification of HPV type 6 at the child's lesions and negative studies results in the mother. Evaluation of the child in psychology showed no signs of possible abuse and social assessment concluded there was no context of risk. After two cycles of topical treatment with imiquimod 5%, complete regression of lesions was achieved, with no recurrence to date.

**Discussion:** No evidence of sexual abuse emerged from the set of clinical evaluations performed. The strategy of an extended follow-up is mandatory, and comes from the required prudence in this context, in order to ensure timely identification of risk situations which might have been previously unnoticed.

**Conclusion:** Authors emphasize the dichotomy between a simple clinical diagnosis and the complex multidisciplinary approach which is crucial to elucidate a situation with potential socio-medico-legal implications.

L.R.R., V.P., N.R.: Serviço de Pediatria do Hospital Pedro Hispano. Matosinhos.

S.N., C.C.: Serviços de Ginecologia/Obstetrícia e de Pediatria. Centro Hospitalar Póvoa Varzim/Vila Conde. Póvoa Varzim

© 2011 CELOM

## INTRODUÇÃO

As verrugas anogenitais resultam da infecção pelo papilomavírus humano (HPV), sendo crescente na literatura o relato de casos em idade pediátrica<sup>1-3</sup>. Este facto poderá estar relacionado com o aumento da prevalência deste vírus na população adulta, na qual lidera a lista de doenças sexualmente transmissíveis<sup>2</sup>. A prevalência da infecção em idade pré-pubere não está estabelecida.

Na criança a localização perianal das lesões é a mais frequente, sendo os génotipos HPV seis e 11, de baixo risco oncogénico, os responsáveis por até 90% dos casos<sup>2</sup>. A presença de verrugas anogenitais na criança levanta a preocupação de um possível abuso sexual. A sua abordagem envolve uma avaliação multidisciplinar na tentativa de esclarecer o modo de transmissão da infecção, que abrange a auto e hetero inoculação, a transmissão vertical e, possivelmente, o modo indirecto por manipulação de objectos contaminados<sup>1</sup>. A frequente ausência de sinais físicos de abuso, aliada ao prolongado tempo de incubação do vírus, e à possibilidade de latência com posterior reactivação, dificultam o estabelecimento de um nexo causalidade. É consensual que a probabilidade de aquisição de infecção por abuso sexual aumenta com a idade da criança, sendo consideravelmente maior a partir da idade escolar<sup>1,4,5</sup>.

A decisão de tratamento baseia-se na duração, morfologia e extensão das lesões e a metodologia utilizada depende, além destas características, da experiência médica pessoal e da vontade dos cuidadores<sup>6</sup>. As opções de tratamento incluem desde métodos conservadores, como a terapêutica farmacológica tópica com antivirais, imunomoduladores (imiquimod, IFN), inibidores da síntese de DNA/RNA (antimetabolito 5-fluoruracilo), até procedimentos mais invasivos que englobam os métodos citodestrutivos (crioterapia, laserterapia, electrocauterização) e a excisão cirúrgica. A dor inerente a alguns destes tratamentos exige, particularmente na criança, a intervenção sob anestesia e/ou sedação o que condiciona a decisão sobre a terapêutica a instituir.

A atitude expectante de vigilância é também uma opção válida em casos seleccionados, face ao conhecimento actual de que a maioria das lesões verrucosas regride espontaneamente, num período de dois anos, em hospedeiros imunocompetentes<sup>5,6</sup>.

## CASO-CLÍNICO

V.X.X, sexo feminino, três anos e três meses idade referenciada à consulta de Pediatria pelo médico assistente com diagnóstico de verrugas perianais.

Relativamente aos antecedentes pessoais e história social desta criança de destacar uma gestação de termo, desejada, vigiada e sem intercorrências. As serologias maternas evidenciaram uma reacção VDRL negativa, imunidade para a rubéola e ausência de seroconversão para a toxoplasmose ao longo da gestação. Os marcadores víricos de hepatite B e VIH foram negativos. O parto foi intrahospitalar, eutócico, de apresentação cefálica, tendo sido atribuído um índice de Apgar de 8/9. O exame objectivo no período neonatal foi descrito como normal e a antropometria à nascença classificada como adequada à idade gestacional. A criança apresentava uma evolução adequada do desenvolvimento estaturo-ponderal e psicomotor e os antecedentes patológicos eram irrelevantes. Destaca-se a ausência de internamentos e de patologia do foro dermatológico ou alergológico, nomeadamente atopia. A família pertencia a um nível III da escala de classificação social de Graffar. O agregado familiar era constituído pela mãe e criança desde o ano de idade desta última, altura em que ocorreu a separação amigável dos pais. O pai da criança convivía regularmente com ela, contribuía para a sua educação e mantinha relações cordiais com a mãe.

Na história da doença actual a mãe referia o aparecimento ao ano de idade de duas/três lesões verrugosas milimétricas de localização perianal. Estas teriam aumentado, em número e volume, de forma progressiva a partir dos dois anos e meio de idade, sem qualquer sintomatologia associada, nomeadamente: queixas algícas, genito-urinárias, gastro-intestinais ou história de hemorragia local. Foi negada história de lesões semelhantes noutra localização na criança, pais ou conviventes, assim como a possibilidade de abuso sexual.

O exame objectivo, realizado com a colaboração de Ginecologia, confirmou a presença de condiloma perianal (Figura 1) sem evidência de outras lesões muco-cutâneas, integridade do hímen e ausência de qualquer sinal de traumatismo.

O toque rectal realizado não evidenciou alterações, pelo que se decidiu não submeter a criança ao exame directo do




Fig. 1 – Aspecto ao diagnóstico de condiloma perianal em menina de três anos

canal anal. De realçar o bom estado geral, nutricional e de higiene da criança, assim como a sua colaboração e descontração durante o exame. Na biópsia das lesões, realizada no decurso desta observação, foi identificado o vírus HPV tipo 6 e a histologia foi concordante, sendo descrita como lesão papilomatosa com alterações focais de hiperqueratose e coilocitos (seta).

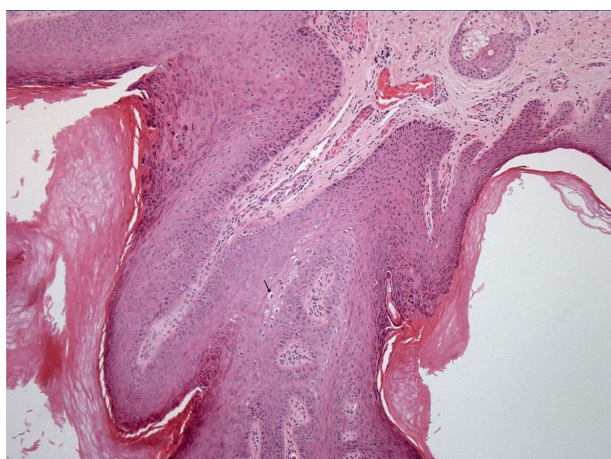


Fig. 2 – Alterações histológicas típicas de infecção pelo HPV: lesão papilomatosa com alterações focais de hiperqueratose e coilocitos (seta)

A pesquisa de outros genótipos do HPV (tipos 11, 16 e 18), assim como do vírus herpes simplex tipo I e II nas lesões foi negativa. A metodologia utilizada para a identificação dos vírus responsáveis pelas lesões foi a genotipagem por *polimerase chain reaction*.

O exame clínico e citologia ginecológica da mãe, assim como a pesquisa de HPV, de alto e baixo risco oncogénico, pelo método de hibridização *in situ* (*Digene hybrid capture II*), foram negativos. O exame clínico do pai, realizado no médico assistente, foi também relatado como sem alterações, nomeadamente cutâneo-mucosas.

A criança realizou estudo analítico geral, pesquisa de marcadores víricos (Ac anti-HIV 1+2, AgHBs), serologia infecciosa (VDRL e TPHA), estudo microbiológico (exames culturais) de urina e de zaratogoa vaginal cujos resultados foram negativos, tendo contemplado a pesquisa de *Neisseria gonorrhoea*, *Chlamydia trachomatis* e *Trichomonas vaginalis*. A criança foi avaliada em consultas de psicologia não evidenciando sinais de possível abuso, tendo sido também realizada avaliação social tendo-se concluído não existir contexto de risco.

Iniciou tratamento tópico com um imunomodulador, imiquimod a 5%, três vezes por semana, à noite durante quatro semanas. No final deste primeiro ciclo de tratamento verificou-se uma diminuição significativa do número e tamanho das lesões (Figura 3), embora com aparecimento

de eritema moderado e pequenas fissuras com hemorragia *minor* que determinaram a suspensão do tratamento durante duas semanas.

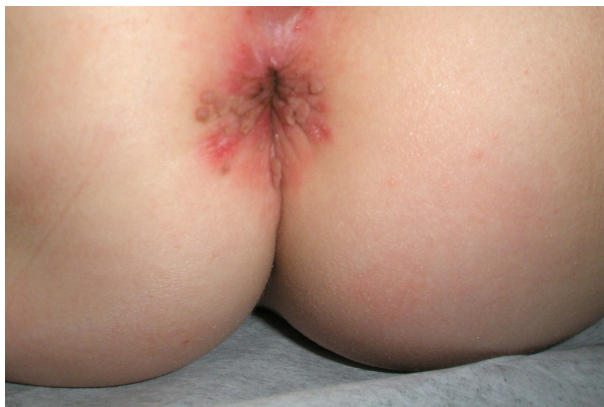

Fig. 3 – Evolução das lesões após quatro semanas tratamento tópico com imiquimod

Após esse período reiniciou o mesmo esquema terapêutico, previamente descrito, que cumpriu durante oito semanas consecutivas, sem evidência de quaisquer efeitos laterais locais ou sistémicos. No final deste segundo ciclo de tratamento houve regressão completa das lesões (Figura 4).




Fig. 4 – Regressão total das lesões no final do tratamento (total 12 semanas)

Até à data da última reavaliação (um ano após o final do tratamento), não foi objectivada recorrência das lesões. A criança mantém vigilância em consultas de pediatria, ginecologia e psicologia.

## DISCUSSÃO

A idade pré-escolar de aparecimento, a localização perianal e o genótipo de baixo risco oncogénico identificados nas lesões da criança configuram a apresentação típica descrita na literatura<sup>2</sup>. O risco de abuso sexual, face à identificação do HPV em verrugas anogenitais entre os quatro e oito anos é, de acordo com o estudo de Sinclair et al<sup>5</sup>, 2,9 vezes superior relativamente à sua presença em menores de quatro anos, sendo 12,1 vezes superior em crianças maiores de oito anos. O valor preditivo positivo destas lesões em geral é de 31%.

A ausência de história ou sinais de infecção HPV na mãe, não a exclui como possível fonte de contágio, dada a reconhecida elevada frequência de infecção sub-clínica nas mulheres em idade fértil e a possibilidade de eliminação natural do vírus. O aparecimento das lesões durante o segundo ano de vida permite enquadrá-las no contexto de transmissão perinatal, sendo para Sinclair et al<sup>5</sup>, os dois anos de idade o limite superior aceite para este modo de aquisição da infecção. No entanto esta é uma questão controversa, dado que outros autores<sup>7</sup> defendem não existir na literatura evidência suficiente que permita excluir a transmissão vertical baseada num limite superior de idade da criança.

A prevalência de outras doenças sexualmente transmissíveis em contexto de abuso sexual infantil é de 4%<sup>4</sup>. Esta investigação é mandatória nos casos de abuso declarado ou evidente, sendo a positividade dos resultados nos restantes casos um forte indício da sua ocorrência. A pesquisa de *Neisseria gonorrhoea* e *Chlamydia trachomatis* na urina, por métodos de amplificação do DNA (a par do exame cultural vaginal), tem sido descrita<sup>4</sup> como um promissor instrumento de diagnóstico forense de infecção bacteriana sexualmente transmitida no contexto de abuso sexual infantil<sup>7</sup>.

A decisão de tratamento neste caso baseou-se na exuberância das lesões e na sua evolução progressiva e prolongada. As vantagens da opção pelo imunomodulador tópico imiquimod decorrem do seu menor dano tecidual, baixa recorrência das lesões e da sua comodidade terapêutica pela facilidade de utilização no domicílio. A ausência de dor associada determina uma boa tolerância pelas crianças. Estas vantagens devem ser ponderadas face ao custo e duração do tratamento, sendo fundamental a avaliação da capacidade de colaboração familiar. Os efeitos laterais limitam-se a reacções locais, como os ocorridos no presente caso, dado que a absorção sistémica do fármaco é inferior a 1%. O mecanismo de acção deste fármaco não está ainda totalmente esclarecido, contudo o seu efeito activador de mediadores imunológicos, com particular potenciação da resposta imune celular, parece ser responsável pela erradicação indirecta do vírus. Possui ainda actividade anti-angiogénese que contribui para a eficácia clínica pelo efeito antiproliferativo<sup>8</sup>.

A possibilidade de recorrência das lesões (20 a 30% casos), é uma das razões da indicação de seguimento prolongado. As condições associadas a imunossupressão potenciam a recorrência, pelo que alguns autores<sup>1,9</sup> defendem a imunização com a vacina da varicela nestas crianças. Por outro lado a reavaliação multidisciplinar seriada poderá permitir a identificação de situações de risco previamente inaparentes.

## CONCLUSÃO

Os resultados do conjunto de avaliações clínicas realizadas são globalmente tranquilizadores, face à ausência de indícios de um contexto de abuso sexual.

Este caso ilustra a dicotomia entre um diagnóstico clínico simples e a complexa abordagem multidisciplinar, fundamental para o esclarecimento duma situação com potenciais implicações sócio-médico-legais importantes.

### Conflito de interesses:

Os autores declaram não ter nenhum conflito de interesses relativamente ao presente artigo.

### Fontes de financiamento:

Não existiram fontes externas de financiamento para a realização deste artigo.

## BIBLIOGRAFIA

- MARCOUX D, NADEAU K, MCCUAIG C, POWELL J, OLIGNY LL: Pediatric Anogenital Warts: a 7-year review of children referred to a tertiary care hospital in Montreal, Canada. *Pediatr Dermatol* 2006;23(3):199-207
- MONK BJ, TEWARI KS: The spectrum and clinical sequelae of human papillomavirus infection. *Gynecol Oncol* 2007;107(Supl 1):S6-S13
- ROMBALDI RL, SERAFINI EP, MANDELLI J, ZIMMERMANN E, LOSQUIAVO KP: Perinatal transmission of human papilloma virus DNA. *Virol J* 2009;6:83
- JAYASINGHE Y, GARLAND SM: Genital warts in children: what do they mean? *Arch Dis Child* 2006;91:696-700
- SINCLAIR KA, WOODS CR, KIRSE DJ, SINAL SH: Anogenital and respiratory tract human papillomavirus infections among children: age, gender, and potential transmission through sexual abuse. *Pediatrics* 2005;116:815-825
- CDC: Sexually transmitted diseases treatment guidelines (HPV infection), 2006. *MMWR Recomm Rep* 2006. 55 (RR-11): 1-94. <http://www.cdc.gov/mmwr> [Acedido em 29 de Julho de 2010]
- National Institut for Health and Clinical Excellence (NICE) guidelines: When to suspect child maltreatment (Julho 2009, revista Dezembro 2009). [www.nice.org.uk/CG89](http://www.nice.org.uk/CG89) [Acedido em 27 de Julho de 2010]
- CAMPANER AB, SANTOS RE, GALVÃO MA, BEZNOS GW, AOKI T: Effectiveness of imiquimod 5% cream for treatment of extensive anogenital warts in a seven-year-old child. *Pediatric Infect Dis J* 2007;26(3):265-266
- PERSAUD D, SQUIRES J: Genital Papillomavirus Infection: Clinical Progression After Varicella Infection. *Pediatrics* 1997; 100(3):408-412
- SMITH EM, PARKER MA, RUBENSTEIN LM, HAUGEN TH, HANSIKOVA E, TUREK LP: Evidence for vertical transmission of HPV from mothers to infants. *Infect Dis Obstet Gynecol* 2010;2010:3263-9 Epub 2010 Mar 14
- DIAZ JM, MAS IB, TOMAS NP, ROCA JB, MARTINEZ MT: *An Pediatr Barc* 2008;69(6):572-6
- JESUS LE, CIRNE NETO OL, MONTEIRO NASCIMENTO LM, COSTA ARAÚJO R, AGOSTINHO BAPTISTA A: Verrugas anogenitais na infância: abuso sexual ou contaminação não intencional? *Cad. Saúde Pública*. Rio Janeiro 2001;17(6):1383-91