

# ANEMIA MEGALOBLÁSTICA AGUDA POR INALAÇÃO DE ÓXIDO NITROSO EM DOENTE COM PATOLOGIA AUTOIMUNE MÚLTIPLA

LEONOR BARBOSA, INÊS LEAL, ANA TERESA TIMÓTEO, TERESA MATIAS  
Serviço de Medicina. Hospital de S. José. Lisboa.

## RESUMO

As anemias megaloblásticas são habitualmente vistas como doenças crónicas de aparecimento insidioso. No entanto, um estado megaloblástico pode aparecer em apenas alguns dias devido a deficiência aguda de ácido fólico ou vitamina B12.

Uma das causas mais comuns, embora pouco relatada, é acção tissular do óxido nitroso (N<sub>2</sub>O), substância volátil utilizada comumente em anestesia. Efectivamente, o N<sub>2</sub>O inactiva a metilcobalamina, levando ao rápido desenvolvimento de uma hematopoiese megaloblástica. Este fenómeno pode ocorrer mesmo em doentes sem défice prévio de vitamina B12, sendo no entanto mais frequente e mais grave quando há um estado carencial de base.

Apresentamos o caso clínico de uma doente com fractura do colo do fémur, que desenvolveu anemia aguda. No pós-operatório cuja investigação permitiu identificar uma anemia perniciosa latente e patologia tiroideia autoimune em doente com vitiligo desde longa data.

## SUMMARY

### **Acute Megaloblastic Anemia following Nitrous Oxide inhalation in patients with multiple autoimmune pathology**

Although megaloblastic anemias are generally regarded as chronic conditions of insidious appearance, a megaloblastic state can arise over the course of only a few days due to acute folate or vitamin B12 deficiency.

One of the most common causes, though seldom reported, is the nitrous oxide (N<sub>2</sub>O) action in tissue. In fact N<sub>2</sub>O, a volatile substance commonly used in anaesthesia, destroys methylcobalamin, leading to the rapid development of a megaloblastic haematopoiesis. This phenomenon may occur in patients without previous vitamin B12 deficit, but is more frequent and severe when there is a pre-existent deficiency state.

A case report is described of a patient with femoral fracture who developed acute anemia after surgery and a latent pernicious anemia was revealed upon investigation.

## INTRODUÇÃO

As anemias megaloblásticas são habitualmente vistas como doenças crônicas de aparecimento insidioso; no entanto, um estado megaloblástico pode aparecer em apenas alguns dias devido a deficiência aguda de ácido fólico ou vitamina B12.

Uma das causas mais comuns, embora pouco relatada, de anemia megaloblástica aguda é ação tissular do óxido nítrico (NO<sub>2</sub>), substância volátil utilizada comumente em anestesia. Efectivamente, o NO<sub>2</sub> inactiva rapidamente a metilcobalamina, levando ao rápido desenvolvimento de uma hematopoiese megaloblástica. Este fenómeno pode ocorrer mesmo em doentes sem défice prévio de vitamina B12, sendo no entanto mais frequente e mais grave quando há um estado carencial de base.

Apresentamos o caso clínico de uma doente com fractura do colo do fémur, que desenvolveu anemia aguda, no pós-operatório cuja investigação permitiu identificar uma anemia perniciosa latente e patologia tiroideia autoimune em doente com vitiligo desde longa data.

## CASO CLÍNICO

SAD, 70 anos, sexo feminino, raça caucasiana, doméstica, internada por fractura transtrocanterica do fémur esquerdo na sequência de traumatismo.

Submetida a intervenção cirúrgica, foi transferida para a UCI do Serviço de Medicina, no 19º dia do pós-operatório, por embolia pulmonar e trombose venosa profunda do membro inferior esquerdo, confirmadas posteriormente por cintigrafia de ventilação-perfusão e duplexcan do membro inferior.

Dos antecedentes pessoais há a referir osteoporose medicada com calcitonina e cálcio, patologia tiroideia

não especificada diagnosticada aos 40 anos e vitiligo.

À entrada, apresentava palidez moderada da pele e mucosas, lesões de vitiligo generalizadas e ferveres crepitantes na base do hemitorax direito, sendo o restante exame objectivo normal.

Constatava-se desde o início do internamento no Serviço de Ortopedia, anemia macrocítica moderada, elevação da desidrogenase láctica (LDH) e da bilirrubina total e conjugada (quadro I).

Assistimos, já no nosso Serviço, a uma queda rápida e acentuada dos valores da hemoglobina, sem perdas hemáticas visíveis e com necessidade de suporte transfusional. Concomitantemente registou-se aumento do volume globular médio (VGM), diminuição das plaquetas e leucocitos e persistência da elevação da bilirrubina predominantemente não conjugada e da LDH apesar da resolução do quadro tromboembólico (quadro I).

Excluída a existência de anemia hemolítica, com a determinação dos reticulócitos, da haptoglobina, do teste de Coombs directo e indirecto e da pesquisa de hemoglobinúria, foi colocada a hipótese de anemia megaloblástica agudizada provavelmente após exposição ao NO<sub>2</sub> no período intra-operatório.

O esfregaço de sangue periférico revelou a presença de macroovalócitos e hipersegmentação dos granulócitos neutrófilos. O doseamento da vitamina B12 mostrou níveis muito inferiores ao normal, enquanto o doseamento de ácido fólico estava dentro dos valores normais. O mielograma apresentava sinais de megaloblastose nas três séries hematopoiéticas.

A determinação de anticorpos antifactor intrínseco foi negativa sendo os anticorpos anticélulas parietais positivos; o teste de Shilling foi positivo, corrigido com a

*Quadro I - Evolução Laboratorial*

DIAS INTERN. \ PARAMETROS	1º	19º (7d pós-op)	29º (19d pós-op)	34º (1U CE)	35º	45º (8º d terap)	50º (alta)
hemoglobina	12.0	10.1	9.6	6.7	9.2	11.8	12.6
hematócrito	34.4	28.9	27.8	19.5	26.5	35.9	38.8
VGM	111.0	112.5	113.0	113.4	103.5	102.0	101.0
CMHG	35.0	34.9	34.5	34.4	34.7	32.9	32.5
leucocitos	7.380	3050	4.700	3.330	3.530	8.580	7.100
plaquetas	229.000	186.000	145.000	157.000	147.000	605.000	550.000
reticulócitos				0.9%		12.8%	12%
VS				60		58	54
bil. total	1.46		5,12	2,34		1.17	0.8
bil. conjugada			0.77	0.4			0.5
LDH			2843	1998	2181	830	609

adição de factor intrínseco; a endoscopia digestiva foi normal não se tendo procedido a biópsia dado a doente estar sob anticoagulação; a função tiroideia estava normal sendo os anticorpos antimicrosossomais fortemente positivos (1/3000); a cintigrafia da tiróide era compatível com bócio multinodular, e os anticorpos antinucleares foram negativos.

Iniciou reposição com vitamina B 12, ácido fólico e sulfato ferroso com resposta reticulocitária máxima ao oitavo dia tendo alta ao 13º dia de tratamento com normalização da hemoglobina (quadro I).

## DISCUSSÃO

A doente apresentava, além da situação tromboembólica, uma anemia aguda e severa no pós operatório. Não havia evidência de perdas e a hipótese de anemia hemolítica foi rapidamente excluída. O VGM assim como a bilirrubina elevados na admissão hospitalar, embora sem anemia, apontavam desde o início para uma situação de megaloblastose sub clínica. A queda rápida da hemoglobina com aumento persistente da bilirrubina predominantemente não conjugada, da LDH e do VGM enquadravam-se nestas circunstâncias num quadro de eritropoiese ineficaz, compatível com anemia aguda megaloblástica que foi confirmada laboratorial e anatomopatologicamente.

A restante investigação permitiu diagnosticar a anemia perniciosa subjacente pelo teste de Shilling positivo corrigido pela adição de vitamina B12 assim como pela presença de anticorpos anti células parietais positivos embora os anticorpos anti factor intrínseco, mais específicos, fossem negativos. O vitiligo e a patologia tiroideia de provável etiologia autoimune, dado os altos títulos de anticorpos antimicrosossomais, fazem parte do largo espectro de patologias autoimunes que se sabem estar associadas.

A revisão de todas as causas possíveis de anemia megaloblástica aguda levou-nos a considerar a exposição

### Quadro II - Causas de Anemia Aguda Megaloblástica

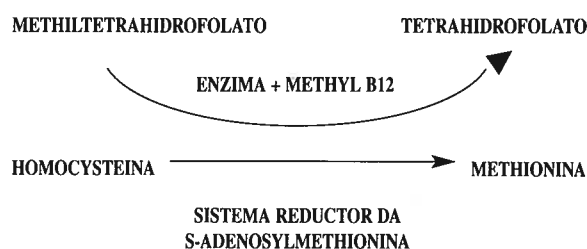
FARMACOS:	DOENTES CRÍTICOS COM:	
OXIDO NÍTRICO	Zidovudina	
Anticonvulsiantes	Anticoncepcionais orais	- Transusão maciça
Sulfasalazina	Trianterene	- Diálise
Trimethoprin	Sulfametoxazol	- Aliment. Parentérica
Ac. para amino salicílico	Colchicina	- Exposição ant. folatos
Neomicina	Antineoplásicos	

ao NO2 durante o acto operatório.

A causa mais comum de anemia aguda megaloblástica é a anestesia com NO2. Tem sido descrita também noutros contextos, especialmente em doentes críticos, ligada a transfusão maciça, alimentação parentérica total com soluções contendo aminoácido-etanol, ou terapêutica com antagonistas fracos de folatos, nomeadamente o Cotrimoxazol (Quadro II).

Após a exposição, o NO2 oxida rapidamente o cobalto presente na Metilcobalanina (MeCbl) levando a uma queda abrupta na actividade da N5-methyl FH4-homocisteina methyltransferase, e ao conseqüente desenvolvimento de um estado megaloblástico, por diminuir a disponibilidade do tetrahydrofolato necessário para a conversão da desoxiuridina em tiamina (Quadro III).

### Quadro III - Papel da Vit B12 na produção de Tetrahydrofolato



A alteração da membrana celular com diminuição da absorção vitamínica é um mecanismo de acção acessório que parece ter uma importância secundária.

A medula pode sofrer alterações megaloblásticas em poucas horas, no entanto, estas manifestam-se em média 2 a 14 dias após a exposição e cerca de 1 a 3 semanas no sangue periférico. A diminuição do número de leucócitos e plaquetas é muitas vezes rápida e constatada antes da queda da hemoglobina.

Estas alterações são reversíveis e podem surgir em indivíduos com níveis de vitamina B12 normais sendo no entanto mais graves e demoradas em caso de défice prévio, como no caso da nossa doente. É por isso aconselhável evitar a exposição ao NO2 em pessoas com deficiência de vitamina B12. Embora estas alterações sejam espontaneamente reversíveis após alguns dias nos doentes sem défices prévios, o uso de ácido fólico ou cobalamina acelera o seu desaparecimento.

A prevenção da anemia megaloblástica aguda com altas doses de ácido fólico administradas no pré operatório imediato e após 12 horas, é descrita por alguns autores mas não confirmada por outros.

## AGRADECIMENTO

Agradecemos a colaboração de Clara Maria Fernandes Pereira (Serviço de Anestesia), sem a qual não teria sido possível o esclarecimento da situação.

## BIBLIOGRAFIA

1. AMOS RJ, HINDS CJ, AMESS JAL, MOLLIN DL: Incidence and Pathogenesis of acute megaloblastic bone-marrowchange in patients receiving intensive care. *Lancet* 1982; 835-839.
2. Editorial: Nitrous Oxide and acute marrow failure. *Lancet* 1982; 856-857.
3. NUNN JF, GORCHEIN A, SHARER NM, JENNIFER A JONES: Megaloblastic Haemopoiesis after multiple short term exposure to Nitrous Oxide. *Lancet* 1982; 1379-1381.
4. Editorial: Nitric Oxide in the clinical arena. *Lancet* 1991; VOL 338: 1560-1562.
5. Editorial: Physiological importance of Nitric Oxide. *BMJ* 1991; Vol. 302:1289-1290.
6. FOUBERT L, FLEMING B, LATIMER BR et al: Safety guidelines for use of Nitric Oxide. *Lancet* 1992; VOL 339: 1615-1616.
7. BARASH P, COLLEN B, STOELTING R: Clinical anesthesiology 1989; 304-305.
8. AMESS JAL, REES GM, BURMAN JF, NANCEKIEVILL DG: Megaloblastic haemopoiesis in patients receiving Nitrous Oxide. *Lancet* 1978; 339-342.
9. WARDROP CA, HEATLEY RV, TENNANT GB, HUGHES LE: Acute folate deficiency in surgical patients on aminoacid-ethanol intravenous nutrition. *Lancet* 1975; 2:7936, 640-642.