

CISTITE GANGRENOSA

N. BRAGANÇA, T. CRUZ, J. FONSECA, M. FARIA, J. PARTIDÁRIO

Serviço de Medicina. Hospital da Cruz Vermelha Portuguesa. Lisboa.

RESUMO

A cistite gangrenosa constitui uma situação rara, com uma clínica pouco específica, que condiciona muitas vezes um diagnóstico tardio e um prognóstico grave. Os autores apresentam o caso de um doente do sexo masculino, diabético, internado por queda do estado geral, desidratação e dores abdominais. Salienta-se o facto de o diagnóstico ter sido estabelecido pelos aspectos radiológicos, evidentes na tomografia computadorizada pélvica, muito sugestivos de cistite gangrenosa. O tratamento destas situações deve ser conservador, com drenagem vesical e antibioterapia de largo espectro, e iniciado precocemente, para que a evolução possa ser favorável, como aconteceu neste caso.

Palavras-chave: cistite gangrenosa, cistite enfisematosa, diabetes mellitus

SUMMARY

Gangrenous Cystitis - Case Report

Gangrenous cystitis is a rare condition, there are no typical symptoms or clinical findings, which hampers diagnosis and may worsen the prognosis. The authors report the case of a diabetic male patient, hospitalized because of poor general condition, dehydration and diffuse abdominal pain. The diagnosis was made by typical pelvic CT findings. Medical treatment must be intensive and begun as soon as possible. As in the present case, the situation may have a favorable outcome.

Key words: gangrenous cystitis, emphysematous cystitis, diabetes mellitus

INTRODUÇÃO

Em 1934 apenas tinham sido descritos 209 casos de cistite gangrenosa (também chamada cistite enfisematosa), geralmente em mulheres e em relação com complicações obstétricas, estando descrita uma mortalidade de cerca de 60%.

A partir dessa data foram referenciados mais 24 casos, sendo de salientar que nestes predominava o sexo masculino, em grupos etários avançados, com uma mortalidade de cerca de 30%.

Apesar de não haver ainda uma explicação fisiopatológica satisfatória, parece ser necessária a coexistência de infecção e de factores que condicionem isquémia da parede da bexiga ou alterações da drenagem, quer por factores locais (ex: radioterapia, compressão ou algalia-

ção)ou doenças sistémicas (ex: diabetes, doenças neurológicas). Apesar de frequentemente se isolar a *Escherichia Coli*, como agente responsável pela infecção, também não foi ainda possível explicar a eventual relação entre este agente e a evolução para cistite gangrenosa.

O diagnóstico dificilmente é admitido pelos aspectos clínicos, sendo no entanto possível estabelecê-lo pelos achados imagiológicos (Rx simples do abdómen, ecografia, tomografia computadorizada (TC), cistoscopia), que podem ser muito sugestivos.

CASO CLÍNICO

J.M., sexo masculino, raça caucasiana, de 79 anos de

idade, internado por quadro de mau estar geral, desidratação, vômitos e queixas dolorosas abdomino-pélvicas.

Tratava-se de um doente com encefalopatia multienfartes, acamado, diabético desde há 20 anos, insulino tratado nos últimos cinco anos, apresentando já, como repercussões importantes, retinopatia, polineuropatia periférica e microangiopatia dos membros inferiores, com amputação dos dedos do pé esquerdo.

Na data do internamento encontrava-se confuso, prostrado, apirético, pálido e muito desidratado, sendo de salientar na observação um abdómen difusamente doloroso, sem defesa e queixas dolorosas intensas à mobilização dos membros inferiores. Analiticamente destacava-se glicémia capilar de 348 mg/dl, ausência de leucocitose, uma velocidade de sedimentação de 130 mm/h, anemia normocítica e normocrômica (Hb 8,0 gr/dl) e insuficiência renal (creatinina: 3,3 mg/dl).

Iniciou terapêutica para correcção da desidratação e compensação da diabetes, com ligeira melhoria do quadro. Não foi entretanto possível colheita de urina para análise, por não haver colaboração do doente e pelas intensas queixas dolorosas que impossibilitaram também a algaliação e a realização de ecografia pélvica.

Realizou TC abdomino-pélvico que revelou um espessamento circunferencial acentuado da parede vesical, no seio da qual eram visíveis múltiplas bolhas gasosas; coexistindo nível hidroaéreo intravesical (Figura 1).

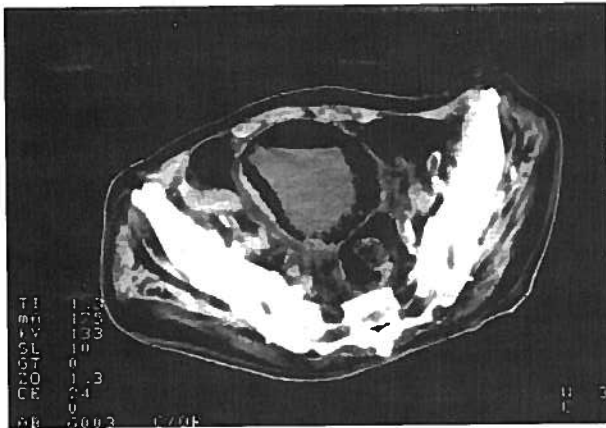


Fig. 1 - Tc. pélvico sem contraste

Estes aspectos no seu conjunto eram sugestivos de Cistite Gangrenosa.

A algaliação do doente revelou uma urina de aspecto fecalóide e a repetição do TC pélvico, com administração de contraste intra-vesical (Figura 2), afastou a hipótese de fístula entero-vesical.

Iniciou terapêutica com lavagens vesicais frequentes com soro fisiológico e antibioterapia de largo espectro (Ceftazidima 1gr EV de 8/8h).

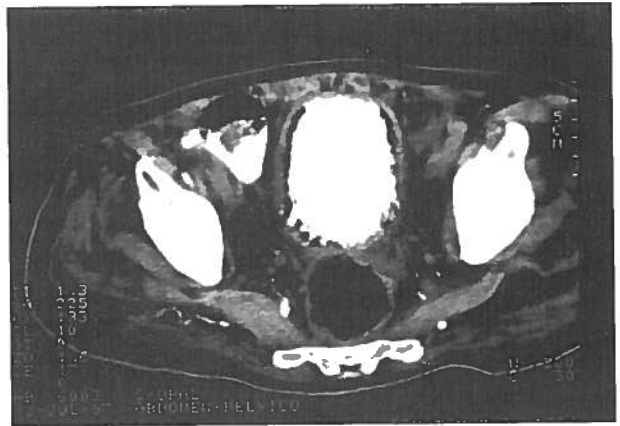


Fig. 2 - Tc. pélvico, com contraste

A urinocultura recebida posteriormente permitiu identificar como agente etiológico a *Escherichia Coli*, tendo-se ajustado a antibioterapia de acordo com o antibiograma (Cefuroxima 750 mg ev de 6/6h).

O doente teve alta ao 17º dia de internamento clinicamente estabilizado, ainda algaliado e medicado com antibiótico, após TAC de controlo que permitiu constatar a resolução da situação.

DISCUSSÃO

A cistite gangrenosa é uma entidade pouco frequente, com elevada taxa de mortalidade, descrita pela primeira vez no século XVII. Até 1934 apenas tinham sido descritos 209 casos, com maior incidência nas mulheres e geralmente como consequência de manipulações obstétricas. Estes casos envolviam geralmente a mucosa e a submucosa e acompanhavam-se de uma mortalidade de cerca de 60%.

Com o desenvolvimento da antibioterapia e a melhoria das condições obstétricas, nos últimos anos esta entidade tem sido relatada mais raramente, passando a ser mais frequente nos homens (com uma taxa de mortalidade de cerca de 30%) e atingindo toda a espessura da parede da bexiga.

Apesar de não ter sido esclarecido o mecanismo etiopatogénico, acredita-se que factores locais ou sistémicos que interfiram com a irrigação da parede vesical, possam ser co-responsabilizados pelo aparecimento desta situação. Os outros factores são, naturalmente, a existência de infecção concomitante e obstrução à drenagem.

Vários agentes infecciosos aeróbios e anaeróbios têm sido identificados como responsáveis, mas a *E.Coli* parece ser o mais frequente. Este facto tem certamente relação com a sua prevalência em infecções do tracto urinário, sendo ainda discutível, se características

próprias desta bactéria favorecem a evolução para cistite gangrenosa.

A apresentação clínica não é muito característica, o que torna o diagnóstico mais difícil e portanto mais tardio, condicionando desfavoravelmente o prognóstico. Pode apresentar-se como um quadro de dores abdominais, urosepsis ou peritonite. Os exames de imagem (Rx simples do abdómen, ecografia, cistografia, TC pélvico e cistoscopia), permitem geralmente o diagnóstico revelando aspectos bastantes característicos.

Assim que se suspeita desta situação o tratamento, deve ser conservador e iniciado precocemente. A antibioterapia de largo espectro e uma drenagem vesical eficaz são fundamentais na determinação do prognóstico.

No caso acima relatado, a deficiente colaboração do doente, a ausência de febre e de leucocitose, levaram a que só os exames de imagem, pedidos para o esclarecimento das dores abdominais, permitissem chegar ao diagnóstico. Apesar disso o tratamento conservador, imediatamente iniciado permitiu o controlo da situação.

Neste caso admite-se que as alterações circulatórias inerentes a um doente com processo aterosclerótico avançado, acamado de longa data e com repercussões várias da sua diabetes, tiveram certamente um importante papel na origem desta situação.

Atendendo à evolução grave, por vezes fatal, desta entidade, é razoável incluí-la no diagnóstico diferencial de algumas situações, já que um diagnóstico atempado, pode influenciar favoravelmente o prognóstico.

BIBLIOGRAFIA

1. DEVITT AT, SETHIA KK: Gangrenous Cystitis: case report and review of the literature. *J Urol* 1993;149, 1544-1545
2. MONCADA I, LLEDO E, VERDU F, HERNANDEZ C: Letters to the Editor: Re: Gangrenous cystitis: case report and review of the literature. *J Urol* 1994; 152: 492
3. MINGUEZ EG, ARROYO MUÑOZ JL, ESPIGA SANTAMARIA FJ, CLAVER CRIADO M: Gangrenous cystitis, not such a rare pathology. *La presse Médicale* 1996; 30: 1390
4. BUSSE K, ALTWEIN JE: Catheter-induced bladder gangrene. *J Urol* 1974; 112:461-462
5. TÉLLEZ MARTINEZ-FOURNÉS M, FERNÁNDEZ A, BURGOS F et al.: Colovesical fistula secondary to vesical gangrene in a diabetic patient. *J Urol* 1991; 146: 1115-1117
6. YASUMOTO M, ASAKAWA M and NISHISAKA N: Emphysematous Cystitis. *B J Urol* 1989; 63: 644
7. COHEN JK, HAMPEL N, RESNICK M I: Emphysematous Cystitis. *Journal d'Urologie* 1984; 90, n°3: 207-209
8. BARTKOWSKI DP and LANESKY JR: Emphysematous prostatitis and cystitis secondary to *Candida Albicans*; *J Urol* 1988; 139: 1063-1065
9. SIGH CR and LYTLE WF: Cystitis emphysematosa caused by *Candida Albicans*. *J. Urol.*, 130: 1171-1173,1983
10. WEST TE, HOLLEY PH, LAUER AD: Emphysematous cystitis due to *Clostridium Perfringens*. *JAMA* 1981; 246: 363-364
11. MALIWAN NITAYA: Emphysematous cystitis associated with *Clostridium Perfringens* bacteremia; *J Urol* 1979; 121: 819-820