

Úlceras Cutâneas Disseminadas Associadas ao Metotrexato

Disseminated Skin Ulcers Associated with Methotrexate

Catarina CORREIA¹, Luís SOARES-DE-ALMEIDA^{1,2}, Paulo FILIPE^{1,2}
Acta Med Port 2023 Sep;36(9):603-604 • <https://doi.org/10.20344/amp.18462>

Palavras-chave: Metotrexato/efeitos adversos; Úlcera Cutânea/induzida quimicamente
Keywords: Methotrexate/adverse effects; Skin Ulcer/chemically induced

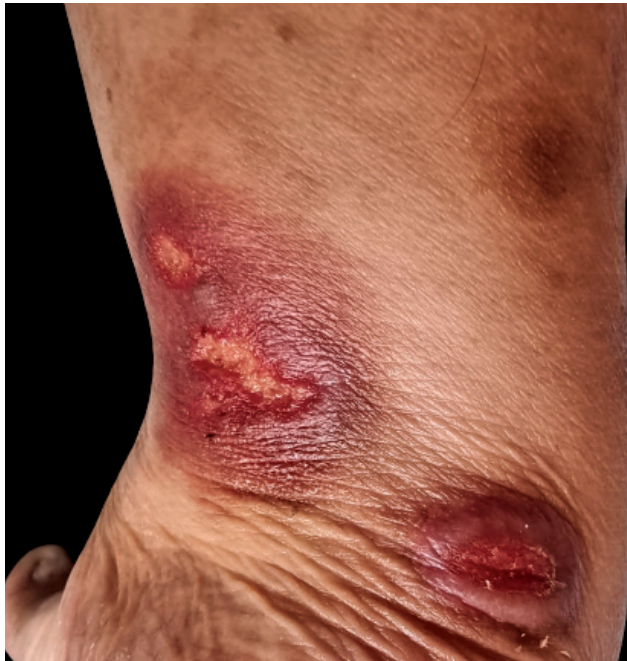

Figura 1 – Úlceras cutâneas bem delimitadas, com bordo eritematoso e cerca de 1 a 3 cm, localizadas no tornozelo

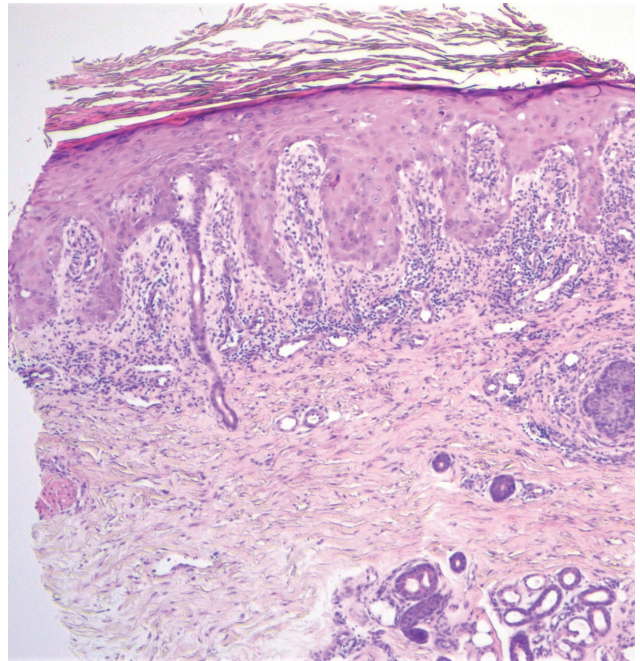


Figura 2 – No exame histopatológico observa-se acantose e hiperplasia da epiderme com focos de ulceração, com alterações dismaturativas dos queratinócitos e necrose isolada destes, coberta por hiperqueratose ortoqueratósica com focos de paraqueratose e um infiltrado linfocitário em banda na derme superficial (Hematoxilina-eosina, x40)

Doente do sexo feminino de 62 anos com doença renal crónica, foi referenciada por úlceras cutâneas dolorosas no lábio inferior, coxa, região interglútea e tornozelo com dois meses de evolução (Fig. 1). A doente realizava frequentemente anti-inflamatórios não esteroides (AINEs) e tinha iniciado terapêutica com metotrexato injetável 25 mg por semana há oito meses por suspeita, não confirmada, de artrite reumatóide. Laboratorialmente, apresentava anemia normocítica normocrômica e níveis de ácido fólico reduzidos. A biópsia cutânea foi compatível com ulcerações cutâneas induzidas pelo metotrexato (Fig. 2). Suspendeu-se o

metotrexato e iniciou-se ácido fólico 5 mg uma vez por dia, verificando-se resolução completa das úlceras após três semanas.

As úlceras cutâneas são um efeito adverso incomum do metotrexato, sendo particularmente raras nos doentes sem psoríase. A doente apresentava vários fatores de risco que potenciaram esta toxicidade, nomeadamente idade superior a 55 anos, doença renal crónica, administração de elevada dose de metotrexato, reduzidos níveis de ácido fólico e utilização de AINEs.¹⁻³

1. Serviço de Dermatologia. Hospital de Santa Maria. Centro Hospitalar Universitário Lisboa Norte. Lisboa. Portugal.

2. Clínica Universitária de Dermatologia. Faculdade de Medicina. Universidade de Lisboa. Lisboa. Portugal.

✉ Autor correspondente: Catarina Correia. catrinacorreia03@gmail.com

Recebido/Received: 21/04/2022 - Aceite/Accepted: 17/06/2022 - Publicado Online/Published Online: 20/07/2022 - Publicado/Published: 01/09/2023

Copyright © Ordem dos Médicos 2023



CONTRIBUTO DOS AUTORES

CC: Recolha dos dados clínicos; revisão bibliográfica; elaboração do manuscrito.

LSA, PF: Revisão do manuscrito.

PROTEÇÃO DE PESSOAS E ANIMAIS

Os autores declaram que os procedimentos seguidos estavam de acordo com os regulamentos estabelecidos pelos responsáveis da Comissão de Investigação Clínica e Ética e de acordo com a Declaração de Helsínquia da Associação Médica Mundial atualizada em 2013.

REFERÊNCIAS

1. Lewis HA, Nemer KM, Chibnall RJ, Musiek AC. Methotrexate-induced cutaneous ulceration in 3 nonpsoriatic patients: report of a rare side effect. *JAAD Case Rep.* 2017;3:236-9.
2. Kazlow DW, Federgrun D, Kurtin S, Lebwohl MG. Cutaneous ulceration

CONFIDENCIALIDADE DOS DADOS

Os autores declaram ter seguido os protocolos do seu centro de trabalho acerca da publicação de dados.

CONSENTIMENTO INFORMADO

Obtido.

CONFLITOS DE INTERESSE

Os autores declaram não ter qualquer conflito de interesse relativamente ao presente artigo.

FONTES DE FINANCIAMENTO

Não foi utilizada nenhuma bolsa ou subsídio para a realização do trabalho.

- caused by methotrexate. *J Am Acad Dermatol.* 2003;49:S197-8.
3. Kurian A, Haber R. Methotrexate-induced cutaneous ulcers in a nonpsoriatic patient: case report and review of the literature. *J Cutan Med Surg.* 2011;15:275-9.