

HAMARTOMAS PULMONARES

RITA MATOS, LINA CARVALHO

Serviço de Anatomia Patológica. Hospitais da Universidade de Coimbra

RESUMO/SUMMARY

Os hamartomas pulmonares são frequentes, ocorrendo em 0,3% da população geral, com maior incidência no sexo masculino e na sexta década de vida.

Geralmente são lesões únicas, de localização pulmonar periférica e constituídos por tecido cartilágneo maduro, epitélio respiratório e, de forma variável, por tecido adiposo, fibromixóide, com áreas de calcificação.

Na realidade constituem tumores mesenquimatosos, na medida em que estudos de citogenética demonstraram alterações cromossómicas e translocações genéticas, com potencial maligno discutível, perdurando o nome erróneo de hamartomas.

Palavras-chave: hamartomas, mesenquimomas, pulmão

PULMONARY HAMARTOMAS

The so-called pulmonary hamartomas occur in 0,3% of the general population, with a higher frequency in male gender and in the sixth decade of life.

Usually they are single lesions peripherally located in the lung, are formed by mature lobular cartilage and less frequently show adipous and fibromixoid tissue, also with calcified foci.

These tumors should be called benign mesenchymomas, due to studies that showed chromosomal alterations and genetic translocations, whose malignant potential has not been recognized.

Key words: hamartomas, mesenchymomas, lung

INTRODUÇÃO

Em 1904 Albrecht rotulou de *hamartomas* todas as lesões constituídas por uma mistura anormal de tecidos habitualmente presentes num órgão, com características benignas, atribuindo-lhes uma natureza malformativa¹. Goldsworthy, em 1934¹ fez pela primeira vez referência a estas lesões a nível pulmonar.

A sua origem tem sido debatida, mas investigações ultraestruturais recentes apoiam o conceito de que o hamartoma pulmonar é uma neoplasia benigna, sendo dentro destas a mais comum do pulmão². O estudo analítico de grandes séries mostraram representar 77% de todas as

massas tumorais benignas nesta localização¹.

Outras denominações ainda usadas para esta entidade são: hamartocondroma, hamartoma condromatoso, adenocondroma ou fibroadenoma pulmonar.

O hamartoma pulmonar ocorre em 0,3% da população geral³, sendo mais frequente em indivíduos do sexo masculino (2-4 H : 1 M). O seu pico de incidência é na sexta década de vida, sendo rara na criança¹.

Alguns AA dividem estes tumores benignos em dois tipos, endobrônquicos ou centrais e intraparenquimatosos ou periféricos, constituindo estes últimos 80 a 90% de todos os hamartomas pulmonares².

O hamartoma intraparenquimatoso apresenta-se tipicamente em paciente assintomático, como nódulo pulmonar solitário, com menos de 4 cm de diâmetro, localizado à periferia dos campos pulmonares e detectado incidentalmente em RX torácico de rotina. O hamartoma endobrônquico, que é habitualmente polipóide, interfere de algum modo com a passagem de ar nas vias respiratórias, o que condiciona sintomatologia obstrutiva¹. Há raros casos descritos de multiplicidade^{4,5}, de quistização^{6,7} e ainda de associação deste tipo de tumor com outras entidades clínicas tumorais e não tumorais, salientando-se a síndrome de Carney no primeiro grupo e anomalias congénitas de desenvolvimento no segundo^{8,9}.

MATERIAL E MÉTODOS

Entre Janeiro de 1990 e Dezembro de 1998, na nossa série de 22 casos (14 homens e 8 mulheres), as idades estavam compreendidas entre 34 e 71 anos (média de 57 anos). A maior dimensão dos tumores variava entre 4 e 45 mm, sendo a média de 22,2 mm. Tinham localização pulmonar periférica e não se encontraram casos de multiplicidade, quistização ou de associação a outras neoplasias pulmonares. Na generalidade, foram achados ocasionais de radiografias do tórax.

Eram constituídos predominantemente por cartilagem (18 casos); nos quatro restantes preponderava tecido adiposo (três casos), muscular liso e fibromixóide. Usualmente localizados à periferia, observaram-se outros elementos mesenquimatosos associados, como ilhéus de tecido adiposo, feixes de fibras musculares, bandas de tecido conjuntivo fibromixóide.

DISCUSSÃO

Macroscopia – Periférico ou central, o hamartoma pulmonar apresenta-se em regra como um nódulo bem

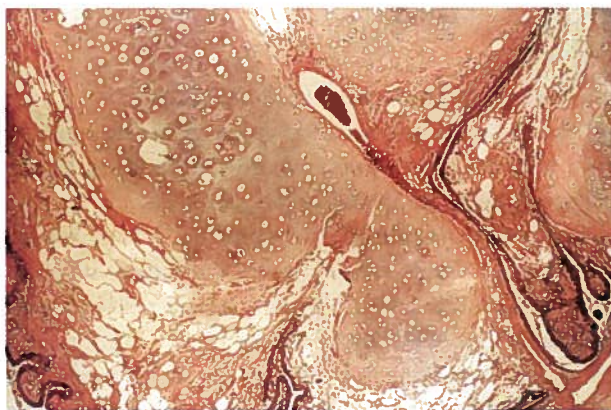


Fig 1 - Hamartoma pulmonar periférico de padrão histológico lobular, com predomínio de tecido cartilágneo maduro, e espaços revestidos por epitélio respiratório. HE - 200 x

circunscrito, medindo 1 a 7 cm de diâmetro (2 cm em média), branco ou acinzentado; o primeiro destaca-se facilmente do parênquima pulmonar envolvente e o outro pode ter base de implantação séssil ou ter um pedículo fino¹. A maioria tem consistência cartilágnea contendo frequentemente focos granulares de textura cálcica. Outros porém podem apresentar em secção características elásticas, gelatinosas ou pouco firmes.

Microscopia – Com padrão de crescimento nodular, os hamartomas são na sua maioria constituídos predominantemente por tecido cartilaginoso que está presente em 82% dos tumores endobrônquicos e em 96% dos periféricos (Figura 1). Outros componentes podem ser encontrados como tecido conjuntivo fibromixóide, tecido adiposo, osso e tecido muscular liso, por ordem decrescente de frequência². A massa cartilágnea é habitualmente central, estando rodeada pelos restantes elementos mesenquimatosos; identificam-se por vezes focos de calcificação em áreas de cartilagem madura, ou de ossificação. Nas lesões centrais, a proliferação cartilágnea pode mostrar imagens de fusão com os anéis cartilágneos primitivos¹ e o componente adiposo pode ser mais abundante².

Observa-se em regra um componente epitelial, com características benignas, o que se traduz pela presença de inclusões epiteliais, profundas ou mais frequentemente à periferia da lesão, formando espaços ramificados ou quísticos. São revestidos por epitélio de tipo respiratório, cúbico ou cilíndrico baixo com lâmina basal bem

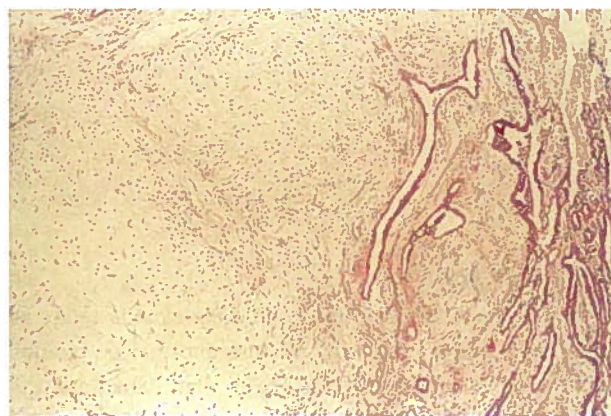


Fig 2 - Hamartoma pulmonar periférico com predomínio de tecido fibromixóide, com extensão discreta para os septos inter-alveolares. HE - 200x

desenvolvida, tendo as células as características daquelas encontradas nos bronquíolos terminais normais (células ciliadas e células não ciliadas de Clara) e nos alvéolos (pneumócitos de tipo I e II)¹⁰.

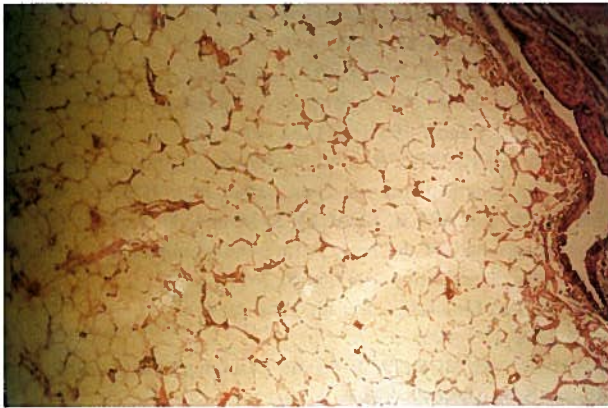


Fig 3 - Hamartoma pulmonar periférico com padrão histológico lobular, formado por tecido adiposo com fendas periféricas revestidas por epitélio respiratório. HE - 200 x

Podem encontrar-se ainda pequenos vasos e algumas células inflamatórias de tipo crônico (linfócitos, plasmócitos e mastócitos) à periferia da lesão ou dispersos na matriz.

O tecido pulmonar circundante pode evidenciar fenômenos de pneumonia obstrutiva², mas mais frequentemente mostra morfologia habitual.

Ocasionalmente o tecido cartilágneo é escasso ou ausente, sendo os tecidos fibromixóide, muscular ou adiposo os elementos predominantes. Também nestes casos, o diagnóstico da entidade é baseado na presença de, no mínimo, dois dos tecidos já referidos² (Figuras 2 e 3).

PERSPECTIVA ACTUAL

Como já foi referido, nas últimas décadas prevalecem os argumentos a favor da natureza tumoral, não malformativa, desta entidade.

Assim, o hamartoma pulmonar, fazendo parte de um espectro de neoplasias mesenquimatosas benignas puras, origina-se a partir de células indiferenciadas do mesênquima peribrônquico¹⁰, pelo que se propuseram as designações alternativas de mesenquimoma² ou de condroma pulmonar¹¹.

Prova-se que a transformação neoplásica dá-se por mutação de genes cruciais na proliferação e diferenciação células somáticas. Dados obtidos em investigações citogenéticas e moleculares indicam que várias recombinações cromossômicas podem ser encontradas neste tipo de tumores, sendo a aberração mais característica a permuta de material entre as regiões 6p21 e 14q24^{3,12,13}.

Resultados obtidos de estudos que combinam técnicas imunológicas e citogenéticas mostram que estas alterações cromossômicas estão presentes apenas nas células de origem mesenquimatosa^{3,11}, pelo que se pode inferir que o componente não mesenquimatoso é constituído por

epitélio brônquico preexistente, que terá ficado encarcerado aquando do crescimento expansivo do tumor^{3,10}, ou por epitélio reactivo¹¹ cuja proliferação e diferenciação terá sido promovida pelo componente mesenquimatoso por meio de vários mecanismos entre os quais através da libertação de factores solúveis de crescimento epitelial¹³.

A variabilidade de padrões histológicos encontrados poderá ser explicada, obviamente, pelos diferentes tipos de translocações e recombinações presentes. Contudo, outra hipótese plausível seria a de o evento tumorigénico lesar a célula mesenquimatosa pluripotencial a diferentes estádios de diferenciação; assim, se esta já estivesse comprometida na diferenciação de tecido muscular liso, a lesão resultaria em leiomioma; se esta ainda estivesse numa fase mais primitiva, indiferenciada, o clone resultante desta célula precursora daria origem a diversos tipos tissulares, resultando em hamartoma². Uma evidência indirecta a favor desta hipótese resulta da natureza similar das anomalias cromossômicas entre os hamartomas pulmonares, os leiomiomas uterinos³ e os pólipos endometriais¹³, indicando que estes terão na sua génese sequências tumorigénicas sobreponíveis ou comuns.

PROGNÓSTICO

Os hamartomas pulmonares têm um crescimento lento mas contínuo, estando o período de duplicação estimado em 36,4 +/- 27,7 meses¹⁴. Podem também ser múltiplos ou recidivar¹⁴.

A sua malignização é excepcional². No entanto, há estudos que mostram haver um risco aumentado em 6,3 a 6,6 vezes de, relativamente à população normal, os indivíduos com este tumor benigno desenvolverem carcinoma brônquico¹⁴. Estes AA concluem assim que os pacientes com hamartomas pulmonares devem ser submetidos a uma completa avaliação e a um follow-up regular, apesar de estar por esclarecer se o hamartoma constitui um factor de risco ou apenas um fenómeno associado.

Recentemente alguns estudos citogenéticos¹⁵ incidiram sobre as proteínas HMG (high - mobility group), nomeadamente no subgrupo HMGI, que se pensa estarem implicadas na regulação da proliferação celular e na tumorigénese, tendo sido demonstrado o seu rearranjo nas regiões cromossômicas translocadas de tumores mesenquimatosos benignos, não só nos hamartomas pulmonares (6p21) mas também em numerosos outros tumores comuns como lipomas, fibroadenomas, leiomiomas uterinos, pólipos endometriais, etc (12q13-15). Apesar de ainda estar por explicar o seu mecanismo, verifica-se que estes tumores benignos que apresentam rearranjos das

HMGI (y ou C) apenas muito raramente sofrem transformação maligna¹⁵.

CONCLUSÃO

O hamartoma pulmonar é um tumor bifásico, epitelial e mesenquimatoso, habitualmente periférico, de crescimento lento e clinicamente benigno.

Com padrão de crescimento nodular, os hamartomas são na sua maioria constituídos predominantemente por tecido cartilaginoso coexistindo com um ou mais elementos mesenquimatosos. A identificação de translocações cromossômicas características apenas nestes componentes sugerem tratar-se de uma neoplasia mesenquimatoso, tendo assim o componente epitelial natureza reactiva.

Estudos citogenéticos e anátomo-patológicos mais desenvolvidos poderão constituir no futuro uma forma importante de abordagem destes e de outros tumores mesenquimatosos, nomeadamente em termos de indicação prognóstica e terapêutica, que permitiram reconhecer a sua génese, transponível para outras neoplasias (mesenquimatosas e não só) em outros órgãos, malignos ou não, conduzindo à compreensão do seu comportamento clínico

BIBLIOGRAFIA

1. DAIL D, HAMMAR D: Pulmonary Pathology. Springer -Verlag, New York, 1997;pp1368-1374
2. COLBY P, KOSS M, TRAVIS W: Atlas of tumors of the lower respiratory tract. AFIP, 1995; pp319 -326
3. JOHANSSON M, DIETRICH C, HEIM S: Recombinations of chromosomal bands 6p21 and14q24 characterise pulmonary hamartomas. Br J Cancer 1993; 67:1236 -41
4. KING E, CHRISTOPHER L, SCHWARZ I: Multiple pulmonary chondromatous hamartomas. Hum Pathol May 1982;13:496
5. YALCIN S, KARS A, RUACAN S: Multiple bilateral chondromatous hamartomas of the lung. A rare entity mimicking metastatic carcinoma. Respiration 1997;64(5):364-6
6. MARK E: Mesenchymal cystic hamartoma of the lung. N Engl J Med 1986;315: 1255-9
7. MIURA K, MORITA J: Cystic pulmonary hamartoma. Ann Thorac Surg 1990;49: 828-9
8. NASHAT Y, GABRAIL MD, ZARA MD : Pulmonary Hamartoma Syndrome. Chest 1990;97:962-5
- 9 - GRAHAM J, BECKWITH J: Cystic hamartomata of the Lung and Kidney. A J Med Genet 1987;27:45-59
10. ANTONIO R, SEILER M: Pulmonary hamartoma. An ultrastructural study. Cancer 1984;53:485-92
11. FLETCHER J, MD, MORTON C: Lineage- restricted clonality in biphasic solid tumors. Am J Path 1991;138:1199-207
12. JOHANSSON M, HEIM S, MITELMAN F: t(3;6;14) (p21;p21;q24) as the sole clonal chromosome abnormality in a hamartoma of the lung. Cancer Genet Cytogenet 1992;219-20
13. FLETCHER J, MD, PINKUS G, LONGTINE J: Clonal rearrangement of chromosome band 6p21 in the mesenchymal component of pulmonary chondroid hamartoma. Cancer Res 1992;52:6224-28
14. RIBET M, MD, NUTTENS C, MD: Pulmonary hamartoma and malignancy. J Thorac Cardiovasc Surg 1994;107:611-4
15. HESS J, MD: Chromosomal translocations in benign tumors. The HMGI proteins. Am J Clin Pathol 1998;109:251-61