

# AVULSÃO CUTÂNEA PÊNNO-ESCROTAL

LUIS CABRAL, LUIS TELES, L. CRUZ FERREIRA, CELSO CRUZEIRO  
Serviço de Cirurgia Plástica e Reconstructiva. Hospitais da Universidade de Coimbra. Coimbra.

## RESUMO

Os autores apresentam um caso clínico de avulsão traumática da pele do pénis e do escroto cujo tratamento foi efectuado em um só tempo cirúrgico, poucas horas após o acidente. A reparação cutânea do pénis foi feita mediante enxerto cutâneo, enquanto que a reconstrução escrotal foi conseguida com recurso a retalhos fasciocutâneos da região medial das coxas, com pedículo súpero-medial. O resultado obtido foi bastante satisfatório em termos funcionais e estéticos. Os autores justificam a opção por este tipo de reconstrução, fazendo ainda uma breve revisão dos métodos mais frequentemente utilizados.

## SUMMARY

### Avulsion of the Penis and Scrotum

The authors present a case report of traumatic avulsion of the skin of the penis and scrotum. Surgical treatment was performed in one surgical stage a few hours after the accident. The skin repair of the penis was carried out with a skin graft, while scrotum reconstruction was performed with fasciocutaneous flaps of the inner face of the thighs, with supero-medial pedicle, achieving a good result. The authors justify their choice of procedure, also mentioning the other methods most employed.

## INTRODUÇÃO

As avulsões traumáticas cutâneas a nível das regiões peniana e escrotal, geralmente acompanhadas de exposição testicular, constituem um acontecimento dramático, tanto pela importância dos danos físicos como pelo grande sofrimento psicológico infligido ao doente e à sua família. A frequência destas lesões tem vindo a aumentar nas últimas décadas, e os acidentes com máquinas agrícolas e, em menor escala, com máquinas industriais são a principal causa etiológica<sup>1,2</sup> na sociedade civil. São ainda bastante comuns no âmbito de acções militares, devido à explosão de minas e granadas<sup>3</sup>.

A história clínica habitual é a do doente cuja roupa é apanhada por uma correia de transmissão, ou por um outro qualquer sistema rotativo, que acaba por repuxar a pele escrotal até ao seu arrancamento total ou parcial<sup>1-4</sup>. A esta lesão escrotal associam-se com frequência lace-

rações da pele peniana, embora raramente distais à região coronal. A facilidade com que se processa este arrancamento é função das características anatómicas particulares desta área corporal, sobretudo da grande laxidez cutânea, que permite o seu deslizamento com resistência sobre a fáscia perineal subjacente, de tal modo que, na maioria dos casos, a avulsão envolve apenas o tecido cutâneo, a que se associa o músculo dartos a nível do escroto<sup>3,4</sup>. Assim se explica também que a glândula, os corpos cavernosos, a uretra e os testículos se mantenham geralmente íntegros, excepto se directamente atingidos pelo mecanismo causador da lesão<sup>1-4</sup>. Por outro lado, e uma vez que este plano é relativamente avascular, é pouco comum o aparecimento de hemorragias graves<sup>4</sup>.

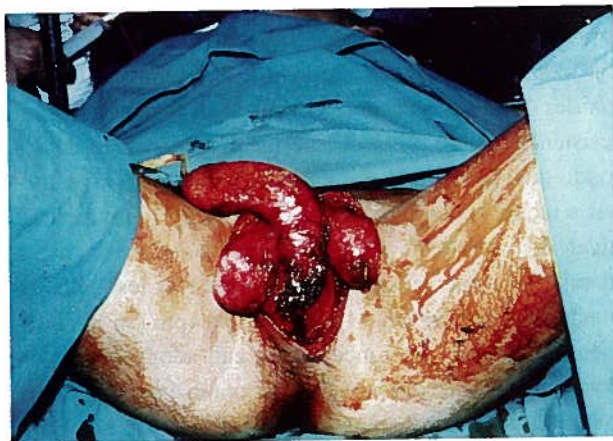
Tendo em conta o alto risco infeccioso e o transtorno psicológico associado, é prudente instituir um tratamento cirúrgico o mais rapidamente possível<sup>2</sup>. O ideal seria que os primeiros gestos cirúrgicos fossem efectuados nas

primeiras doze horas após o acidente, embora por vezes seja necessário aguardar até 48 horas até que haja uma boa delimitação dos tecidos necrosados<sup>4</sup>. De igual modo, sempre que possível deve-se tentar a solução dos problemas de cobertura cutânea com uma única intervenção<sup>2</sup>, permitindo uma recuperação mais rápida do doente, com diminuição do tempo de internamento e dos custos hospitalares.

O caso clínico que inspirou este trabalho é um exemplo deste tipo de lesões e dos princípios porque se rege habitualmente o seu tratamento cirúrgico.

### CASO CLÍNICO

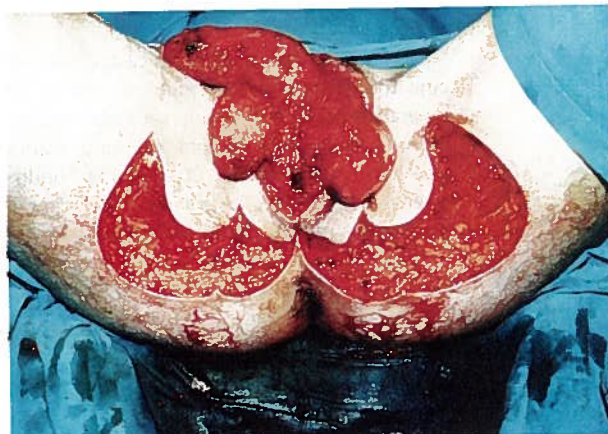
V. R. D., 15 anos de idade, caucasiano, foi transportado ao Serviço de Urgência dos Hospitais da Universidade de Coimbra em 13.04.1989. Duas horas antes tinha sofrido um acidente com uma máquina agrícola de enfardamento de palha, ficando com as calças presas num mecanismo de transmissão, do que resultou arrancamento do revestimento cutâneo do pénis e do escroto. A avulsão cutânea era total na região escrotal, sendo que da pele peniana restava apenas uma pequena área anelar distal, com menos de 1 cm de comprimento. Os testículos apresentavam-se desnudados, estando dependurados pelos cordões espermáticos, embora a sua integridade não estivesse ameaçada (*Figura 1*). A uretra estava intacta, o que permitiu uma colocação fácil de uma sonda vesical. A região anorrectal não apresentava lesões. Toda a ferida estava coberta por trombos, não existindo, porém, envolvimento de vasos de grande calibre. O restante exame físico não demonstrava qualquer alteração significativa.



*Fig. 1 - Aspecto inicial da lesão*

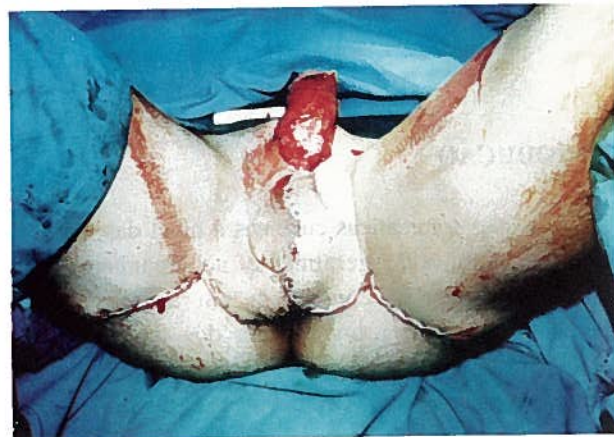
Contactado o Serviço de Cirurgia Plástica e Reconstructiva, e face às lesões descritas, optou-se pela reconstrução imediata, tendo em conta o bom estado

geral do doente e o pouco tempo decorrido desde o acidente. Depois de uma lavagem abundante com Soro Fisiológico, desinfeção com Iodopovidona e hemostase cuidada, foram levantados no terço superior de ambas as coxas, junto às margens da lesão escrotal, dois retalhos fásiocutâneos com pedículo supero-medial e com cerca de 15 X 6 cm (*Figura 2*). Estes retalhos foram suturados



*Fig. 2 - Levantamento dos retalhos*

um ao outro na linha média, de forma a reconstituir a bolsa escrotal, enquanto que as respectivas zonas dadoras foram encerradas directamente (*Figura 3*). De segui-



*Fig. 3 - Adaptação dos retalhos, reconstituindo o escroto*

da procedeu-se à cobertura do pénis, através de um enxerto de pele de espessura média, aplicado cilíndricamente (*Figura 4*).

O período pós-operatório decorreu sem incidentes, à excepção de pequena zona de deiscência na junção da raiz peniana com o escroto, que fechou rapidamente por segunda intenção.

O doente teve alta com cicatrização total das suas



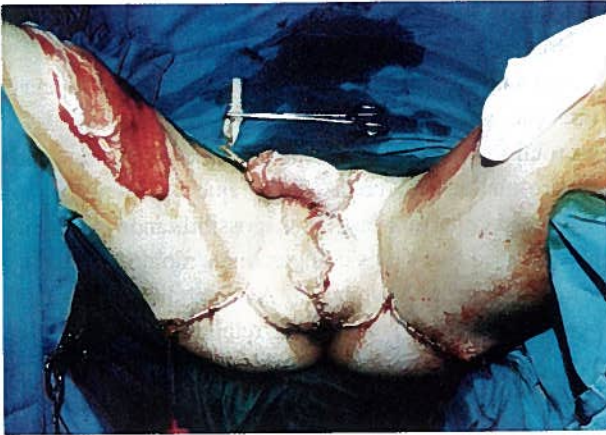


Fig. 4 - Enxerto de pele para cobertura do pênis

lesões em 31.05.89. Desde então tem sido observado periodicamente em consultas de revisão, tendo-se verificado recuperação total da sensibilidade nas zonas interencionadas, obtendo-se simultaneamente um bom resultado estético (Figuras 5 e 6) e funcional, não referindo o doente qualquer limitação, designadamente em termos sexuais.

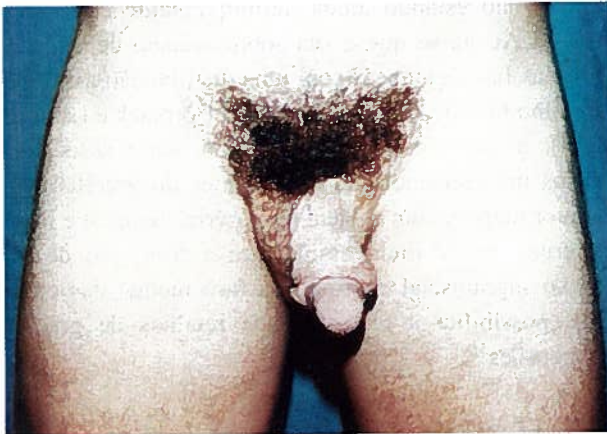

Fig. 5 - Aspecto final do pênis

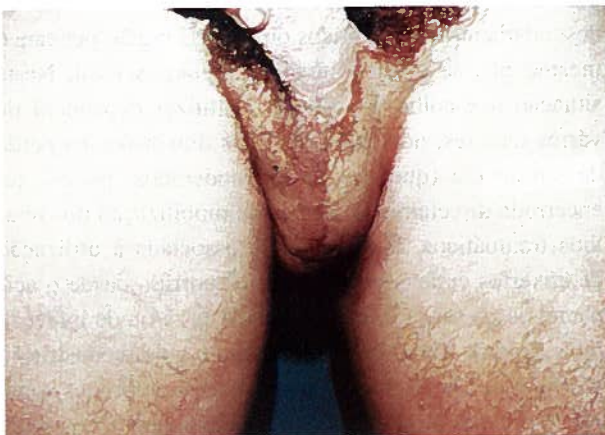

Fig. 6 - Aspecto final do escroto

## DISCUSSÃO

Devido às diferentes características anátomo-fisiológicas do revestimento cutâneo do pênis e da região escrotal, a reconstrução de avulsões combinadas implica a necessidade de uma abordagem cirúrgica distinta para cada uma dessas áreas<sup>2</sup>. Este princípio é igualmente válido para algumas situações não traumáticas que originam um quadro clínico de desnudamento peniano e escrotal cujo tratamento cirúrgico é similar ao das avulsões traumáticas, caso do Síndrome de Fournier (infecção subcutânea necrosante dos genitais externos) e da excisão escrotal motivada pela infiltração por filárias<sup>5</sup>.

Para a cobertura cutânea do pênis, a maioria dos autores preconiza o uso de um enxerto de pele de espessura média aplicado de forma cilíndrica, envolvendo a área exposta<sup>2-4</sup>. As suas dimensões devem ser previamente avaliadas, empregando-se como molde, por exemplo, uma gaze que é colocada ao redor do pênis depois de se obter a longitude máxima deste sobre a sonda vesical. Este estiramento deve ser mantido durante a aplicação do enxerto, visando que o aporte de pele seja suficiente para a fase erétil do órgão<sup>3</sup>. O enxerto cutâneo deve ser suturado a nível da linha média da região dorsal do pênis<sup>1-3</sup>, preferencialmente com múltiplos ZZ<sup>2,3</sup>. Esta manobra vai diminuir a incidência de contracturas cicatriciais resultantes da posição do pênis em repouso; por outro lado, e caso essas contracturas venham, apesar de tudo, a desenvolver-se, a sua localização dorsal vai apenas acentuar a curvatura normal do pênis em erecção, provocando muito menor limitação funcional que a resultante de uma brida ventral<sup>1,2</sup>. As suturas restantes são colocadas circularmente a nível proximal e distal. Alguns autores preconizam a excisão profiláctica dos restos cutâneos distais dado que esta pele, embora viável, predispõe ao aparecimento de linfedema crónico na maioria dos casos<sup>1,4,6</sup>. A utilização da pele avulsionada como enxerto, teoricamente possível se o tecido cutâneo se encontrar em boas condições<sup>3</sup>, é geralmente desaconselhada porque as lesões histofisiológicas a que foi sujeito durante o processo de escalpe levam frequentemente ao fracasso desse enxerto<sup>2</sup>. A utilização de um retalho escrotal para cobertura peniana não está também indicada devido à sua diferente textura e à possibilidade de retração pós-operatória<sup>6</sup>.

No que diz respeito à região escrotal, há divergência de opiniões sobre o melhor tipo de reconstrução, sendo, todavia, consensual, nas pequenas e médias avulsões, a necessidade de preservar todos os restos cutâneos viáveis, uma vez que a sua utilização poderá eventualmente permitir o encerramento directo dessas

lesões<sup>1,2,7,8</sup>.

Para a reconstrução escrotal em avulsões de grande dimensão podem ser referidos, de uma forma esquemática, três métodos principais:

- enxertos cutâneos;
- encerramento dos testículos e cordões espermáticos em bolsas cutâneas escavadas sob os bordos da lesão;
- cobertura imediata com retalhos fásociocutâneos das coxas.

O recurso a enxertos cutâneos pode ser suficiente, em alguns casos, para proporcionar uma cobertura adequada das estruturas perineais<sup>4,6</sup>, particularmente quando o arrancamento não ultrapassa o plano pele/dartos e não há sinais de infecção. Previamente os testículos devem ser suturados um ao outro na linha média para evitar o seu deslizamento sob o enxerto<sup>3,7</sup>. Este deverá ser de espessura fina já que, de um modo geral, as condições locais não favorecem a sobrevivência de enxertos mais grossos<sup>4</sup>. Alguns autores aconselham o uso de enxertos de pele malhada para que as cicatrizes resultantes venham a mimetizar as rugas da pele escrotal<sup>4,7</sup>.

A introdução dos testículos e dos cordões espermáticos em bolsas subcutâneas preparadas nas faces mediais das coxas, através de um descolamento sob os bordos da lesão, permite uma boa cobertura das estruturas em risco, diminuindo a incidência de complicações infecciosas. Contudo, este método, quando aplicado como solução definitiva, apresenta alguns inconvenientes<sup>5</sup>. É comum a existência de dores provocadas por trauma mecânico durante a locomoção, particularmente em corrida, e mesmo durante o coito. Além disso, a temperatura a que os testículos estão sujeitos quando implantados nas coxas é superior àquela a que se encontram no escroto<sup>2</sup>, o que pode levar a situações de atrofia gonadal<sup>5</sup> e esterilidade, embora este risco possa ser minimizado se as bolsas forem posicionadas num plano mais superficial, logo abaixo da hipoderme<sup>7</sup> (aumentando, porém, a vulnerabilidade a traumatismos locais). Também a nível psicológico, a ausência de bolsa escrotal pode gerar sentimentos de autodepreciação e perda de virilidade<sup>6</sup>, em particular nos indivíduos jovens. Por causa destas desvantagens, é frequentemente necessária a realização de um segundo tempo operatório, em que os testículos e os cordões espermáticos são recolocados na região perineal mediante a execução de dois retalhos das faces mediais das coxas que levam consigo as neobolsas ali criadas<sup>7,8</sup>. Estes retalhos são então suturados um ao outro na linha média para construir um neoscroto, enquanto que as zonas dadoras são cobertas com enxer-

tos cutâneos ou, se possível, encerradas directamente<sup>7</sup>.

Nos casos de avulsão cutânea grave em que não seja viável a utilização de enxertos cutâneos, e na ausência de infecção, vários autores preferem efectuar a reconstrução escrotal imediata com retalhos fásociocutâneos da região súpero-medial das coxas<sup>2,5,9</sup>, o que vai permitir uma excelente cobertura testicular, possibilitando ainda uma recuperação física e psicológica mais rápida do doente, a um menor custo hospitalar<sup>5</sup>. A sensibilidade local está conservada, uma vez que os retalhos são inervados<sup>9</sup>, sendo também garantida a manutenção de uma temperatura adequada à espermatogénese. Os retalhos possuem um pedículo superior ou súpero-medial e os seus bordos internos coincidem com as margens da lesão<sup>9</sup>. Depois de levantados são mobilizados para a linha média e suturados um ao outro de forma a reconstituir o mais fielmente possível a bolsa escrotal. Muitas vezes é possível encerrar directamente as zonas dadoras particularmente em indivíduos idosos, com maior laxidez cutânea<sup>9</sup>; quando tal não é possível torna-se necessária a utilização de enxertos cutâneos.

A irrigação destes retalhos constitui um tema controverso, não estando ainda definitivamente estabelecida<sup>9,10</sup>. Aceita-se que a sua sobrevivência depende de artérias fásociocutâneas com uma distribuição axial<sup>10,11</sup> (retalho fásociocutâneo do tipo A de Cormack e Lambert<sup>12</sup>), a que alguns autores julgam estar associados vasos musculocutâneos provenientes do gracilis e do adutor magno, com origem nas artérias femoral e ilíaca interna, contribuindo assim para a formação de um plexo suprafascial contínuo na face medial das coxas que possibilita a realização de retalhos de grandes dimensões<sup>10</sup>.

## CONCLUSÃO

Se é por todos os autores reconhecida a validade da utilização de enxertos cutâneos para a cobertura de desnudamentos, traumáticos ou não, da região peniana o mesmo não se passa a nível da região escrotal. Nesta situação a escolha do método a utilizar dependerá de vários factores, nomeadamente das dimensões da perda de substância (que, em casos moderados, poderá ser encerrada directamente através da mobilização dos retalhos traumáticos, eventualmente associada à utilização de enxertos cutâneos), do tempo decorrido desde o acidente, da presença de lesões associadas e/ou de infecção (que poderão inviabilizar uma tentativa de reconstrução imediata por implantação dos testículos e cordões sob a pele das coxas ou por retalhos fásociocutâneos), do estado geral do doente e das condições logísticas existentes. De

um modo geral, pode-se dizer que a tendência actual privilegia a reconstrução imediata, sempre que possível, de forma a reduzir o sofrimento do doente e os custos envolvidos, o que faz com que a implantação das gónadas sob a pele das coxas esteja cada vez mais em desuso, devido, entre outros inconvenientes já referidos, à necessidade de dois, ou mais, tempos cirúrgicos. O melhor almofadamento e a menor incidência de retracções cicatriciais, aliados a um bom resultado estético, proporcionados pelos retalhos fásiocutâneos quando comparados com a reconstrução por enxertos cutâneos, fazem com que os autores deste trabalho preferam aquele método, que procuraram ilustrar com a apresentação do caso clínico.

#### **BIBLIOGRAFIA RECOMENDADA**

- FERRIS D O : Traumatic avulsion of the skin of penis and scrotum. *J Urol* 1949; 62: 523-525.
- DOUGLAS B : One stage reconstruction for traumatic denudation of male external genitalia. *Ann Surg* 1951; 133: 889-896.
- MILLARD DR, JR: Scrotal construction and reconstruction. *Plast Reconstr Surg* 1966; 38: 10-15.
- HORTON CE, STECKER JF, JORDAN GH: Genital reconstruction following trauma. In *Plastic Surgery: McCarthy, JG;Saunders, Co. Philadelphia: 1990; 6: 4226-4239.*
- TIWARI IN, SETH HP, MAHDIRATTA KS: Reconstruction of the scrotum by thigh flaps. *Plast Reconstr Surg* 1980; 66: 605-606.
- GONZÁLEZ SARASÚA J, PÉREZ GONZÁLEZ J, HARO GARCÍA J et al: Estudio crítico del tratamiento de las pérdidas traumáticas de la piel penoescrotal. *Cir Plast Iberlatinamer* 1995; 21 (3): 237-245.
- MCDUGAL WS: Scrotal reconstruction using thigh flaps. *J Urol* 1983; 129: 757-759.
- EL OUAKDI M, GUIGA M, JLIF F et al: Réparation des séquelles des gangrènes pénio-scrotales et périnéales. *J Chir* 1989; 126: 556-559.
- HIRSHOWITZ B, MOSCONA R, KAUFMAN T, PNINI A: One stage reconstruction of the scrotum following Fournier's syndrome using a probable arterial flap. *Plast Reconstr Surg* 1980; 66: 608-611.
- WANG TN, WHETZEL T, MATHES SJ, VASCONEZ LO: A fasciocutaneous flap for vaginal and perineal reconstruction. *Plast Reconstr Surg* 1987; 80: 95-102, 1987.
- CORMACK GC, LAMBERTY BGH: The blood supply of thigh skin. *Plast Reconstr Surg* 1985; 75: 342-354
- CORMACK GC, LAMBERTY BGH: A classification of fasciocutaneous flaps according to their patterns of vascularization. *Br J Plast Surg* 1984; 37: 80-87.