

# AGENÉSIA DA VAGINA

FRANCISCO MELO, CONCEIÇÃO GODINHO

Serviço de Cirurgia Plástica e Reconstrutiva. Hospital de S. José. Lisboa.

## RESUMO

Nos últimos dez anos foram tratadas dez doentes com o diagnóstico de agenésia da vagina. A reconstrução foi realizada com recurso à técnica de McIndoe. Faz-se a análise retrospectiva dos doentes tratados, com referência ao diagnóstico (S.Mayer-Rokitansky-7, S.Androgenital-1, S.Testículo feminizante-2), sua classificação, tratamento, complicações e resultados. Na opinião dos autores a técnica de McIndoe é a mais indicada para o tratamento destas malformações, pela sua simplicidade, baixa morbilidade e ausência de mortalidade.

## SUMMARY

### Vaginal Agenesis

In the last 10 years we treated ten patients with the diagnosis of vaginal agenesis. The reconstruction was performed according to the McIndoe procedure. The medical records of these patients were retrospectively reviewed in what concerns the diagnosis (Mayer-Rokitansky S.-7, Androgenital S.-1, Testicular feminization S.-1), classification, treatment, complications, and outcome. It is the authors' opinion that the McIndoe method is the most appropriate for the treatment of vaginal agenesis, because of its simplicity, low morbidity and absence of mortality.

## INTRODUÇÃO

A ausência congénita da vagina é motivo de preocupação individual com fortes implicações no desenvolvimento da mulher e com consequências psicológicas importantes, de relação com a família e com a sociedade.

Descrita pela primeira vez por Hipocrates como uma *obstrução membranosa*, foi objecto de vários estudos e métodos de tratamento desde a Antiguidade (Celsus, Soranus, Aetios) até aos nossos tempos (Dupuytren, Dorsay, Abbe, Sneguireff, McIndoe, Frank, Williams)<sup>1</sup>.

Com uma incidência de 1 para 4000 a 5000 mulheres, resulta mais frequentemente de um defeito no desenvolvimento do sistema Mulleriano-Síndrome de Mayer-Rokitansky- embora também se encontre noutras situações (*Quadro I*).

### Quadro I

#### Causas de agenésia da vagina

- Síndrome de Mayer-Rokitansky
- Síndrome do Testículo Feminizante
- Síndrome Androgenital
- Síndrome de Turner
- Combinação de Malformações

No presente trabalho apresentamos a nossa experiência no tratamento destas situações, recorrendo ao método de McIndoe, que nos parece mais simples e com menor morbilidade que os outros métodos descritos na literatura médica<sup>1-11</sup> (*Quadro II*).

### Quadro II

#### Técnicas Cirúrgicas

- Autodilatação por pressão intermitente (Frank)
- Vulvovaginoplastia (Williams)
- Transposição de ansa de Ileon
- Enxerto livre de pele fina (McIndoe)
- Enxerto livre de pele total
- Retalhos mio e fascio-cutâneos
- Retalhos livres
- Vaginoplastia com tecidos expandidos
- Retalhos de Epiplon

## MATERIAL E MÉTODOS

Foram tratados dez doentes com agenésia da vagina no período de 1986 a 1996, no Serviço de Cirurgia Plástica do Hospital de S.José e na Maternidade Magalhães

Coutinho. Os doentes foram-nos referenciados após o estudo preliminar da malformação na Maternidade Magalhães Coutinho. Esse estudo inclui a determinação do cariotipo, o despiste de outras malformações associadas, nomeadamente as renais, e a existência de outros defeitos de desenvolvimento do sistema Mulleriano. Usámos o método de classificação desenvolvido por Tarry et al<sup>12</sup> (*Quadro III*), para melhor sistematização dos casos clínicos (*Quadro IV*).

### Quadro III

#### Classificação do Síndrome de Mayer-Rokitansky

- M<sub>0</sub>- Sistema unilateral normal mas não fundido
- M<sub>1</sub>- Agenesia vaginal
- M<sub>2</sub>- Agenesia vaginal e uterina
- M<sub>3</sub>- Agenesia mulleriana total
- M<sub>4</sub>- Agenesia mulleriana e ovárica  
(M= defeito mulleriano)

A idade média no momento da intervenção cirúrgica foi de 22,1 anos. Dois doentes (casos n° 7 e 10), tinham sido submetidas ao método não cirúrgico de Frank, (autodilatação intermitente progressiva).

#### Técnica operatória

A técnica de McIndoe<sup>1,2,13,14</sup> é bem conhecida pelo que nos escusamos de entrar em grandes pormenores. A pele é colhida na face interna da coxa, de espessura média e moldada sobre um condutor composto por uma ligadura elástica e gaze gorda (*Figura 1*), que é aplicado na neovagina previamente dissecada (*Figura 2*). A doente fica algaliada e em repouso absoluto na cama nos quatro dias seguintes. O 1° penso é feito no bloco operatório sob sedação e colocado o 2° molde. Os pensos

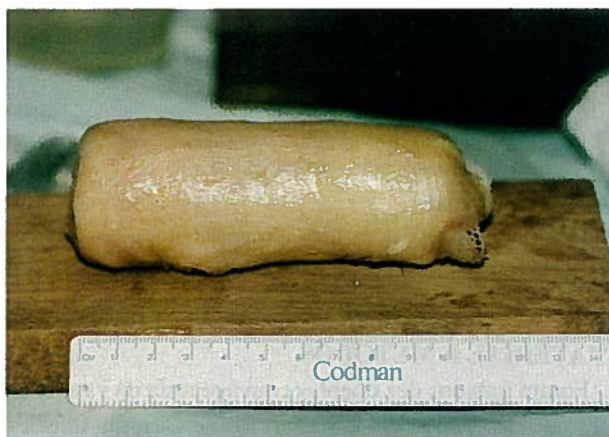


Fig. 1 - Enxerto de pele moldado

### Quadro IV

Caso n°	Idade	Apresentação	Classificação
1	22	Amenorreia	M <sub>2</sub> M <sub>2</sub>
2	15	Dor abdominal intermitente	M <sub>1</sub> M <sub>1</sub>
3	16	Amenorreia	M <sub>2</sub> M <sub>2</sub>
4	21	Amenorreia	Síndrome Androgenital
5	20	Amenorreia	M <sub>2</sub> M <sub>2</sub>
6	24	Amenorreia	M <sub>2</sub> M <sub>2</sub>
7	19	Incapacidade para o coito	Síndrome do Testículo Feminizante
8	25	Amenorreia	M <sub>1</sub> M <sub>1</sub>
9	24	Amenorreia	Síndrome do Testículo Feminizante
10	35	Amenorreia	M <sub>2</sub> M <sub>2</sub>

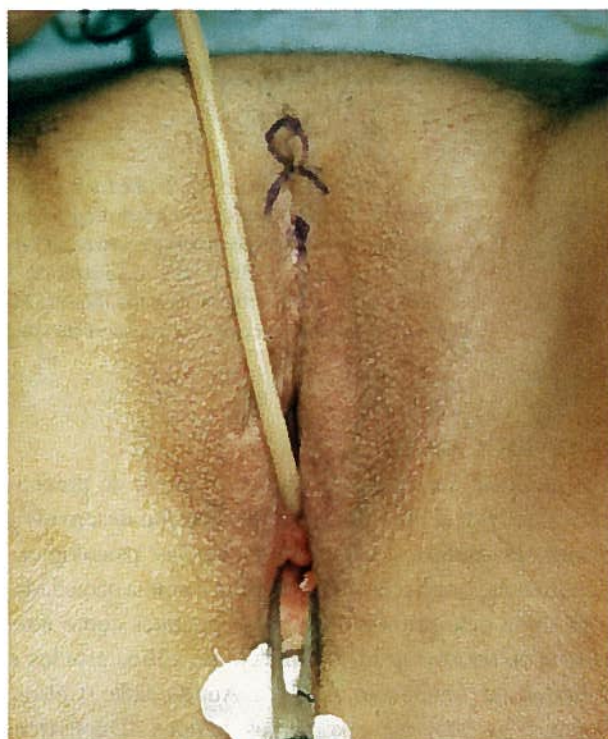

Fig. 2a- Pré-operatório

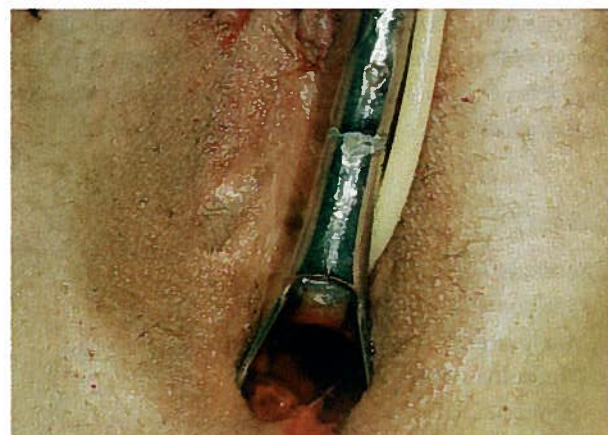

Fig. 2B- Intra-operatório: dissecação da neovagina

seguintes serão efectuados com a colaboração da doente no intuito de a instruir nos cuidados de assepsia diários (desinfecção e colocação do molde) que se prolongam por cerca de seis meses de forma contínua ou intermitente caso inicie vida sexual activa (*Figura 3*).

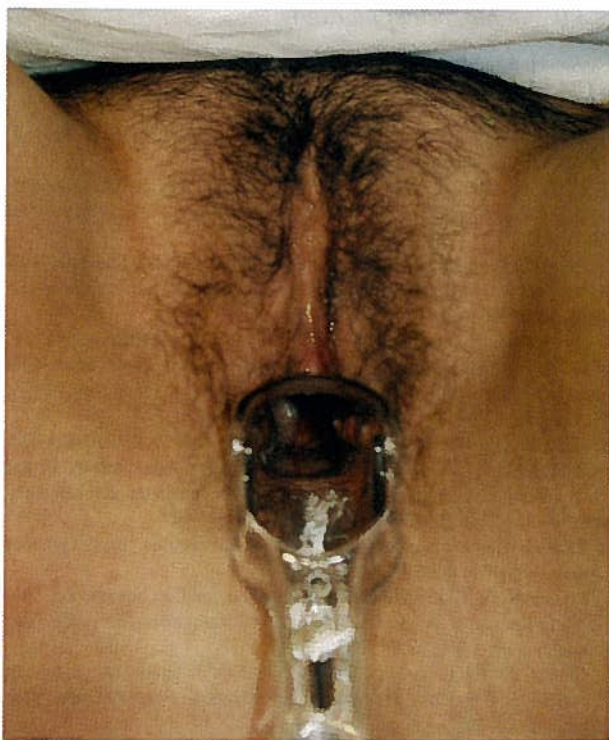

Fig. 3- Resultado aos 6 meses

### Complicações

Nos dez casos tratados houve uma perfuração intra-operatória do recto (caso nº 3), um descolamento total do enxerto no 1º penso (caso nº 1) e um outro com a perda de 20% do enxerto (caso nº 9). No caso nº 1 foi colocado novo enxerto, não havendo complicações posteriores.

### RESULTADOS

A vigilância pós-operatória varia entre os dez anos e um ano, não havendo complicações *major* a registar (Quadros V e VI). Todas as doentes estabeleceram uma

### Quadro V

#### Complicações Precoces

- Uretrotomia
- Fistula recto-vaginal
- Perda do enxerto
- Hematoma
- Infecção

### Quadro VI

#### Complicações Tardias

- Fistula recto-vaginal
- Bridas
- Encurtamento da neovagina
- Infecção urinária recorrente
- Dispareunia
- Cicatriz hipertrófica da zona dadora do enxerto
- Carcinoma pavimento-celular

vida sexual activa havendo uma com infecções urinárias frequentes (caso nº 5), e outra que desenvolveu uma cicatriz hipertrófica na região dadora.

### DISCUSSÃO

Ao contrário das técnicas que recorrem à elaboração de retalhos musculares, fascio-cutâneos, de epiplon ou usando o ileon, a técnica de McIndoe possibilita uma melhor performance, uma vez que tem um índice de morbilidade francamente menor, adapta-se melhor à situação de ausência congénita da vagina, e permite uma melhor maleabilidade na sua aplicação, tendo menos variáveis envolvidas que os outros métodos. Estes terão a sua maior aplicação nas grandes reconstruções vulvo-perineais pós cirurgia oncológica, ou pós-traumáticas.

Nas situações em que o método de Frank foi utilizado previamente, a dissecação da neovagina foi dificultada pela existência de tecido laxo com mucosa redundante, criando um espaço virtual pouco vascularizado com uma orientação pouco fisiológica. Atribuímos a perdas dos enxertos no caso 9 às más condições do leito, condicionadas pela utilização de dilatações progressivas anteriores.

As infecções urinárias de repetição que surgem com alguma frequência nestas doentes (embora só tenhamos um caso a registar), são consequência da implantação posterior do meato urinário ou de outras malformações das vias urinárias que podem estar associadas às do sistema mulleriano.

Como maiores defeitos da técnica por nós usada, destacamos a necessidade de manter um molde para evitar a estenose progressiva. A necessidade e o tempo de utilização do molde depende essencialmente do estabelecimento de uma actividade sexual regular, factor a ter em atenção quando do planeamento da reconstrução vaginal.

O sucesso ou o insucesso deste método depende essencialmente dos cuidados intra e pós operatórios imediatos. Nomeadamente, é da maior importância assegurar uma boa placa de pele com espessura adequada, criar um espaço suficiente para acomodar o molde, que deve ser suave e bem adaptado à cavidade. Por último assegurar

uma hemostase perfeita.

Os cuidados pós-operatórios distinguimo-los em iniciais (*Quadro VII*), que são executados pelo médico com a colaboração da doente, e os tardios que serão executados diariamente pela doente (*Quadro VIII*).

#### **Quadro VII**

##### **Cuidados Pós-operatórios**

- Repouso absoluto até ao 1º penso
- Algaliação
- Antibioterapia
- 1º penso ao 4-5 dia de pós-operatório
- Remoção cuidadosa do molde
- Introdução do 2º molde (atraumático e plástico)
- Acompanhamento psicológico

#### **Quadro VIII**

##### **Cuidados Pós-operatórios**

- Cuidados de higiene
- Vigilância semanal no 1º mês de operada
- Manter o uso do molde durante os 1ºs 6 meses
- Uso intermitente do molde quando iniciar vida sexual
- Vigilância ginecológica de rotina após um ano de operada

#### **CONCLUSÕES**

O método de McIndoe oferece um bom resultado quando aplicado correctamente, com um baixo índice de insucesso e de complicações, adaptando-se perfeitamente às exigências das situações em que há ausência congénita da vagina.

Esta última deve ser considerada nas doentes que se apresentam com queixas de amenorreia primária, dores abdominais periódicas ou dificuldade em estabelecer o coito. O despiste das malformações associadas é da maior importância para estabelecimento do diagnóstico e assim definir os métodos de tratamento e o prognóstico,

atenuando o componente psicológico e familiar. O acompanhamento psicológico destas doentes é da maior importância, permitindo uma reinserção familiar e social harmoniosa, com uma nova perspectiva bio-psico-social.

Fazendo uso das palavras do próprio McIndoe<sup>14</sup>:

(...) *ease of performance, low morbidity, excellent end result and absence of mortality.*

#### **BIBLIOGRAFIA**

1. GOLDWIM R M: History of Attempts to Form a Vagina. *Plast.Reconstr Surg* 1977;59:319-329
2. HOSJGAARDA, VILLADSEN I: McIndoe procedure for congenital vaginal agenesis: complications and results. *Br J Plast Surg* 1995; 48:97-102
3. HENDREN WH, ATALA A: Repair of the high vagina in girls with severely masculinized anatomy from androgenital syndrome. *J Pediatr Surg* 1995;30:91-94
4. THOMAS SS, CHENOY R, FIELDING JW, ROLLASON TP, JORDAN JÁ, BRACKA A: Vulvoperineal reconstruction of anogenital multifocal intraepithelial neoplasia (MIN). *Br J Plast Surg* 1996; 49:539-546
5. GIRALDO F, SOLANO A, MORA MJ, ABESHERA M, GONZALEZ C, RUS JÁ: The Málaga flap for vaginoplasty in the Mayer-Rokitansky-Kuster-Hauser Syndrome: experience and early term results. *Plast Reconstr Surg* 1996; 98:305-312
6. FLIEGNER JR: Congenital atresia of the vagina. *Surg Gynecol Obstet* 1987;165:387-391
7. KUSIAK JF, ROSEMBLUM NG: Neovaginal reconstruction after exenteration using na omental flap and split-thickness skin graft. *Plast Reconstr Surg* 1996; 97:775783
8. CHEN YT, CHENG TJ, LIN HH, YANG YS: Spatial W plasty full thickness skin graft for neovaginal reconstruction. *Plast Reconstr Surg* 1994; 94:727-731
9. WEE JTK, JOSEPH VT: A new technique of vaginal reconstruction using neurovascular pudendal-thigh flaps: a preliminary report. *Plast Reconstr Surg* 1989; 83:701-709
10. OKADA E, IWQHIRA Y, MARUYAMA Y: Treatment of vaginal agenesis with an expanded vulval flap. *Plast Reconstr Surg* 1996; 98:530-533
11. YII NW, NIRAJAN NS: Lotus petal flaps in vulvo-vaginal reconstruction. *Br J Plast Surg* 1996;49:547-554
12. TARRY WF, DUCKETT JW, STEPHENS FD: The Mayer-Rokitansky syndrome pathogenesis, classification and management. *J Urol* 1986,136:648-652
13. BUSS J, LEE R: McIndoe procedure for vaginal agenesis: results and complications. *Mayo Clin Proc* 1989; 64:758-761
14. MCINDOE A: Thr treatment of congenital and obliterative conditions of the vagina. *Br J Plast Surg* 1949-50; 2:254