

ABCESSO PERI-VALVULAR AÓRTICO, ANEURISMA MICÓTICO DO SEIO DE VALSALVA E FÍSTULA PARA O VENTRÍCULO DIREITO NO CONTEXTO DE ENDOCARDITE INFECCIOSA AGUDA

DUARTE GOUVEIA, NUNO CARDIM, SUSANA LONGO, JOAQUIM CARRANCA, CRISTINA FERREIRA, JORGE CUNHA, ROCHA DE ALMEIDA, AMADEU PEREIRA, NUNO LOUSADA, TERESA FERREIRA, TRIGO PEREIRA, MARTINS CORREIA

Serviço de Cardiologia. Hospital de Pulido Valente. Lisboa.

RESUMO

Os autores apresentam o caso clínico de um adulto de 64 anos do sexo masculino com um quadro de endocardite infecciosa da válvula aórtica a *estafilococcus aureus* complicada com abcesso peri-valvular aneurisma micótico do seio de vai salva e fistula para o ventrículo direito.

SUMMARY

Perivalvular Aortic Abscess, Mycotic Aneurism of a Sinus of Valsalva complicated with shunt to the right ventricle in a context of acute infectious endocarditis.

Infective endocarditis continues to attract the attention of many physicians. The authors present a case report of a 64 year old man with a history of infective endocarditis of a native aortic valve complicated by a perivalvular abscess, mycotic aneurism of a sinus of valsalva and acquired aorta - right ventricular shunt.

ANAMNESE

Tratava-se de um doente do sexo masculino, 64 anos, Militar, residente em Lisboa. Seguido regularmente em ambulatório com o diagnóstico de *esclerose aórtica ligeira*, estando medicado com ácido acetil-salicílico e dipiridamol. Desportista activo sem limitações até cerca de 13 dias antes do internamento altura em refere a instalação de quadro de fadiga inadequada para médios e posteriormente pequenos esforços acompanhado de dispneia de esforço. Inicia uma semana antes do internamento quadro febril com temperaturas de 38/38.5, sem queixas sugestivas de infecção urinária ou respiratória. Quebra

do estado geral com anorexia e perda de peso (5 kg). Na altura do internamento apresentava-se febril em classe 34 da NYHA sendo os sinais de insuficiência cardíaca de predomínio esquerdo. O doente negava infecções cutâneas, manipulações médicas orofaríngeas, urológicas, ou gastroenterológicas e não apresentava factores de risco para doença coronária. Na altura do internamento apresentava dificuldade respiratória em repouso. As mucosas estavam descoradas. A pressão arterial era de 120/45 mmhg e estava ligeiramente taquicárdico sendo o pulso de 120 por minuto, ritmico, regular e amplo. A frequência respiratória era de 23 ciclos por minuto. A

quarenta e cinco graus apresentava um ingurgitamento jugular de 4 centímetros não se verificando a presença de refluxo hepato-jugular. O murmúrio vesicular era bilateral na auscultação pulmonar, verificando-se a existência de ferveres crepitantes no terço inferior de ambos os campos pulmonares. A palpação do pré-córdico revelou um choque da ponta hiperdinâmico no sexto espaço intercostal, entre a linha axilar anterior e a linha médio clavicular. Palpava-se um frémito mais intenso no terço inferior do bordo esquerdo do esterno. Na auscultação cardíaca realçava-se um sopro sistólico 4/6 contínuo, audível em todo o precórdio. A palpação abdominal mostrava uma hepatomegália de 2 centímetros abaixo do rebordo costal direito. Palpava-se uma esplenomegália de 5 centímetros abaixo do rebordo costal esquerdo. Não se observou no exame físico qualquer lesão sugestiva de porta de entrada.

A radiografia do tórax evidenciou uma cardiomegália, sendo o índice cardiotorácico de 79 % à custa do arco ventricular esquerdo. Havia reforço hilar e o padrão vascular estava invertido. Os seios costodiafragmáticos estavam livres. O electrocardiograma mostrava um ritmo sinusal de 115 por minuto, PR 0.18 ms, QRS - 0.8 ms, QT - 0.32 ms e um AQRS: - 300. Evidenciavam-se ligeiras alterações difusas da repolarização ventricular. Laboratorialmente realce para uma hemoglobina de 9.0 g/dl, um hematócrito de 29.6 % e uma leucocitose de 22.000 milhares/mm³. A velocidade de sedimentação era de 75 mm-I h Ureia - 73 mg/dl, Creatinina - 1.4mg/dl. Havia eritrocitúria no sedimento urinário. Isolou-se um *Staphylococcus Aureus* nas hemoculturas. O Ecocardiograma M-mode e 2D evidenciou fluttering diastólico do folheto aórtico da válvula mitral, fibrose e calcificação da válvula aórtica com imagem suspeita de vegetação. A aurícula esquerda estava dilatada bem com o ventrículo esquerdo (70/46-FE=34%) apresentando este um padrão hiperdinâmico de sobrecarga de volume e hipertrofia excêntrica das suas paredes. O coração direito apresentava válvulas morfologicamente normais e as cavidades direitas não estavam dilatadas. O Doppler codificado em cor revelou a existência de uma insuficiência aórtica moderada a grave e, concomitantemente um fluxo turbulento entre a raiz da aorta e o ventrículo direito. O doente foi submetido a uma ecografia transesofágica. Vide imagens e discussão

DISCUSSÃO

O valor da diferenciação entre Endocardite infecciosa aguda e subaguda, sendo descritivo mantém-se na prática clínica¹. Este doente desenvolve um quadro com rápi-

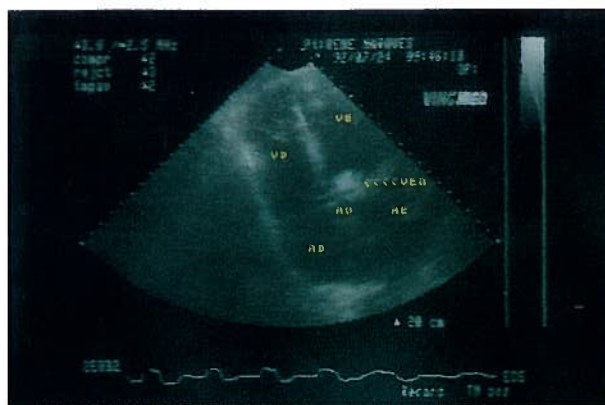


Fig. 1 - E.T.T. - (Ecografia Transtorácica) - APICAL 5 CÂMARAS: Vegetação com \pm 1,5 cm de diâmetro prolapsando em diástole para a cavidade de saída do ventrículo esquerdo.

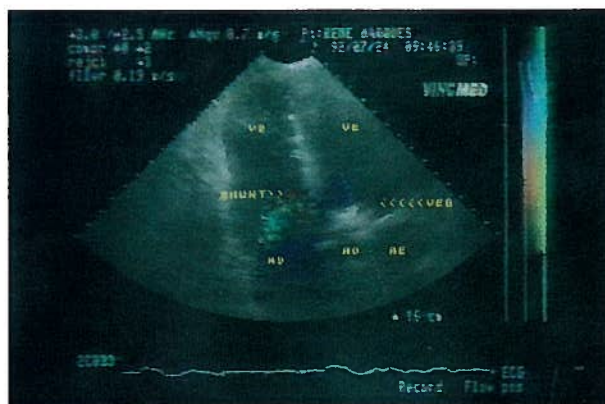


Fig. 2 - E.T.T. - (Ecografia Transesofágica) - Visualiza-se fluxo turbulento na parte alta do septo inter-ventricular que pode corresponder a shunt esquerdo/direito.

da evolução clínica, num período inferior a duas semanas desde o aparecimento dos sintomas e o internamento Hospitalar acompanhado do desenvolvimento precoce de complicações, sendo a infecção, numa válvula nativa causada por um microorganismo de grande virulência como o *Staphylococcus aureus*. Outras bactérias, tais como o *Streptococcus pneumoniae*, *Neisseria gonorrhoeae*, *Streptococcus pyogenes*, e o *Haemophilus influenzae*² rapidamente produzem lesões valvulares com importância hemodinâmica sendo capazes de produzir focus metastáticos infecciosos noutras localizações do organismo.

À entrada o quadro clínico é dominado por quebra do estado geral, febre e insuficiência cardíaca. Os sintomas não específicos tais como a anorexia ou o emagrecimento que o doente apresentava são frequentes, o que se enquadra numa situação infecciosa sistémica. A febre, exceptuando-se por vezes doentes com mau estado geral, insuficientes renais, idosos, insuficientes cardíacos ou sob antibioterapia é frequente na endocardite infecciosa (E.I.). Contudo o aspecto mais marcante do quadro clínico

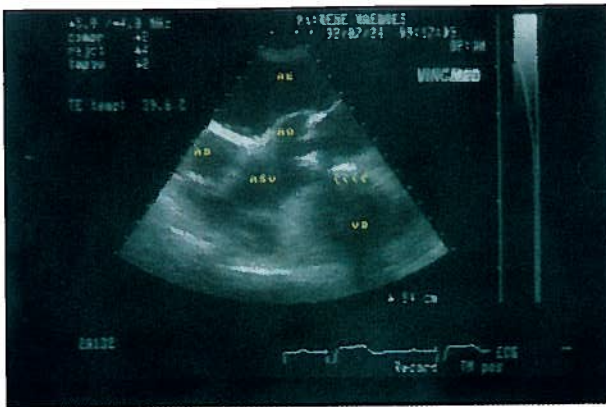


Fig. 3 - E.T.E. - (33 cm da arcada dentária): Visualiza-se a vegetação, volumoso aneurisma do seio de vaissalva e solução de continuidade.

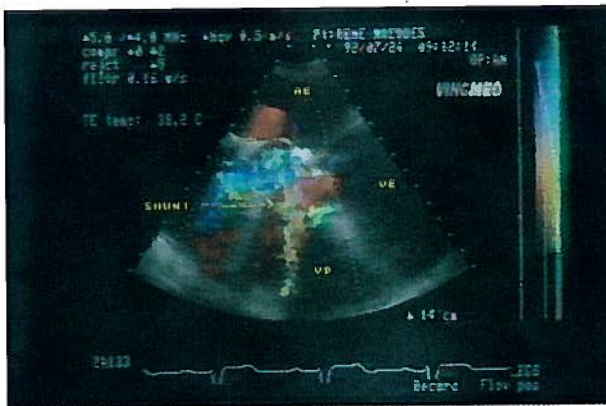

Fig. 4 - E.T.E. - (33 cm da arcada dentária) Visualiza-se shunt esquerdo-direito para o ventriculo direito em sistole. (Padrão de cor azul sistólico na raiz da aorta + aliasing)

co deste doente é a insuficiência cardíaca sendo esta a complicação mais importante da (E.I.) uma vez tratar-se daquela com maior importância prognóstica em termos de mortalidade^{3,4}. Numa série consultada cerca de 55% dos doentes com (E.I.) apresentavam-se com insuficiência cardíaca havendo envolvimento da valvula aórtica subjacente em 75% dos casos, da valvula mitral em 50% e da valvula tricúspide em 19%⁵.

Aspecto relevante da semiologia do doente à entrada é a auscultação cardíaca. Ausculta-se um sopro de início sistólico que não é interrompido pelo 2º tom persistindo e acentuando-se na diástole configurando-se como um sopro contínuo, evocando, no contexto clínico, uma provável comunicação entre a circulação sistémica de alta pressão e a circulação pulmonar de baixa pressão ao longo do ciclo cardíaco. O aumento da intensidade do sopro na porção inferior do esterno traduz a proximidade anatómica com a região do trajecto fistuloso⁶. A acentuação diastólica tem interesse em termos de diagnóstico diferencial com o sopro contínuo das conexões arterio-venosas e da persistência do canal arterial.

A ecocardiografia transtorácica em modo 2D revelou a presença de uma vegetação na válvula aórtica e um ventriculo esquerdo dilatado, hiperdinâmico. A valvula mitral apresentava fluttering.

diastólico mas não encerramento precoce. A aplicação do Doppler codificado a cor permitiu através do índice de regurgitação quantificar a insuficiência aortica como grave. A presença de um fluxo turbulento na parte alta do septo interventricular num doente com E.I. da valvula aórtica com um sopro contínuo evocou a possibilidade de um shunt sistémico pulmonar pelo que se realizou de imediato uma ecografia transesofágica que além de revelar a existência de uma abcesso peri-válvular aórtico demonstrou a existência de um aneurisma micótico do seio de vaissalva da cúspide coronária direita com fistula para 3 ventriculo direito, anatomicamente justificável já que a parte alta do septo interventricular sendo membranosa é uma importante extensão do esqueleto fibroso do coração fornecendo suporte á cúspide coronária direita e á cúspide não coronária localizada posteriormente⁷. Do mesmo modo a proximidade anatómica entre a raiz da aorta e a aurícula direita permite a ruptura de um aneurisma do seio de vaissalva para esta última, o que contudo não se verificou neste caso. O abcesso peri-valvular aórtico ocorre mais frequentemente do que as supurações peri-valvulares mitraes. O abcesso apresenta-se ecocardiograficamente como uma zona livre de ecos na raiz da aorta ou na parte alta do septo interventricular. A extensão inferior duma zona de ecodensidade reduzida localizada na parede anterior da aorta pode representar uma extensão á parte alta do septo interventricular de um abcesso. O abcesso da raiz da aorta quando envolve os seios de vaissalva pode provocar dilatação aneurismática e ruptura sendo este o mecanismo fisiopatológico provável do caso apresentado. Outra complicação do abcesso do perivalvular aórtico são as perturbações da condução interventricular justificáveis anatomicamente pelo facto de o feixe de His iniciar-se na regio anterior do nódulo adriculoventricular percorrendo a crista do septo interventricular muscular em contacto com a margem inferior do septo membranoso e entre a cúspide coronária direita e não coronária⁷. Contudo neste caso não se registaram durante o internamento perturbações da condução auriculo-ventricular.

O aneurisma micótico desenvolve-se em 3 a 15% das E.I. sendo a Aorta proximal, incluindo os seios de vaissalva, o local mais frequentemente afectado (25%) dos casos seguido das artérias viscerais em (24%), as extremidades (22%), e o cérebro (15%), sendo estes últimos frequentemente múltiplos⁸. Os aneurismas do seio

de vaísalva são raros, sendo mais frequentemente micóticos como complicação da Endocardite Infecçiosa, ou congênitos. Os aneurismas micóticos são tipicamente saculares permanecendo os do seio de vaísalva frequentemente não diagnosticados até à sua ruptura para a aurícula direita ou ventrículo direito⁸. A sífilis, tuberculose, Síndromes de Ehlers-Danlos e Marfan e as aortites provocadas pela espondilite anquilosante são outras causas possíveis de aneurismas do seio de valsalva⁹. Além da ruptura como forma de apresentação, estes aneurismas podem provocar obstrução da câmara de saída do ventrículo direito, insuficiência aórtica, estenose e insuficiência tricúspide, perturbações da condução, e insuficiência coronária havendo um caso descrito na literatura de um enfarte anterior provocado por compressão extrínseca da artéria Descendente anterior por um volumoso aneurisma do seio de valsalva⁹. O doente foi apresentado a uma equipa cirúrgica e interencionado com êxito.

BIBLIOGRAFIA

1. DAVID T, DURACK MB, D PHIL: The Heart" Sevent edition Infective and Noninfective Endocarditis, Chapter 63, pag: 1230.
2. OKSANA M, KORZENIOWSKI MD, DONALD KAYE MD: "Braunwald-Heart Disease". Fourth Edition Infective Endocarditis. Chapter 35, pag. 1078
3. WEINSTEIN L, RUBIN RH: Infective endocarditis -1973 Prog Cardiovasc Dis. 1973. 16:239-245.
4. PELLETIER LL, PETERSDORF RG: Infective endocarditis: a review of 125 cases from de University of Washington Hospitals, 1963-72 Medicine. 1977 ; 56:287-293.
5. MILLIS I, UTLEY J, ABBOTT L: Heart failure in infective endocarditis: predisposing factors, course and treatment. Chest. 1974 ; 66:151-4.
6. CRAIGE E, MILLWARD DK: Diastolic and continuous murmurs. Prog Cardiovasc Dis. 1971; 14:38-56.
7. The Heart. Seventh Edition. Anatomy of the Heart. Chapter 2, pag 14.
8. STENGEL A, WOLFERTH CC: Mycotic (bacterial) aneurysms of intravascular origin. Arch Intern Med. 1983; 31:527-31
9. P G REID, J A GOUDEVENOS, C J HILTON: Thrombosed sacular aneurysm of a sinus of valsalva: unusual cause of mediastinal mass British Heart Journal. 1990; 63:183-6