

# ANGIOGRAFIA EM PATOLOGIA MUSCULO-ESQUELÉTICA

I. SEIXAS, L. BOGALHO, V. GARCIA, J. M. MARTINS, J. M. PISCO  
Serviço de Radiologia. Hospital de Santa Marta. Lisboa

## RESUMO

Com base numa revisão de 279 exames angiográficos realizados no Serviço de Radiologia do Hospital de Santa Marta, tenta-se definir as indicações daquele exame na avaliação e diagnóstico de lesões musculó-esqueléticas de origem traumática ou tumoral e a sua aplicação como técnica de intervenção terapêutica.

## SUMMARY

### Angiography in musculoskeletal pathology

Based on a review of 279 angiographic exams performed in the Radiology Department of the Santa Marta Hospital, we try to define the indications of that exam in the evaluation and diagnosis of traumatic and tumor, bone and muscle lesions and also in interventional procedures.

## INTRODUÇÃO

Apesar do desenvolvimento de outras técnicas mais específicas, como a T.A.C. e R.M.N., a angiografia mantém um papel importante no estudo da patologia músculo-esquelética.

A obtenção de um mapa vascular dá informações que podem ser fundamentais na realização de um diagnóstico e que são muito úteis na planificação de uma atitude cirúrgica.

Como noutras áreas, a angiografia de patologia musculó-esquelética desenvolveu-se como técnica de intervenção terapêutica permitindo a administração intra-arterial de drogas e a embolização vascular.

Neste trabalho pretende-se revelar a nossa experiência e definir quais as indicações da angiografia, na avaliação e, essencialmente, como técnica de intervenção terapêutica, em lesões traumáticas e tumorais musculó-esqueléticas.

## MATERIAL E MÉTODOS

Durante o período compreendido entre Abril 1980 e Setembro 1995, realizaram-se 279 exames para estudo de patologia musculó-esquelética, correspondendo 123 a patologia traumática e 156 a patologia não traumática.

Todos os exames foram efectuados por técnica de Seldinger por via femoral e quando necessário por via axilar ou umeral.

A angiografia foi realizada com fins terapêuticos em 17 casos.

Um pseudo-aneurisma traumático foi embolizado com coil, de 5 mm, e Spongostan.

Efectuaram-se 14 embolizações terapêuticas de lesões tumorais, correspondendo uma destas à embolização de um pseudo-tumor hemofílico, e o material embólico utilizado foi o Spongostan e Ivalon.

Num doente com Histiocitoma maligno fibroso da coxa procedeu-se, em dois ciclos, à administração de citostáticos - Doxorubicina e Vincristina - por via intra-arterial, após cateterização dos principais vasos nutritivos do tumor.

## RESULTADOS

Dos 123 exames realizados na sequência de lesões traumáticas, 70 (56,9%) revelaram a existência de alterações vasculares, tendo os restantes 53 (43,1%), sido considerados normais.

A laceração vascular e a trombose ou oclusão arterial foram as alterações mais frequentemente encontradas, mas também se demonstrou a existência de fistulas artério-venosas (AV), hematomas e outras. (*Quadro I*)

Na laceração vascular observa-se extravasamento de contraste, que quando é localizado e apresenta forma arredondada, de limites bem definidos, condiciona um pseudo-aneurisma (*fig. 1*).

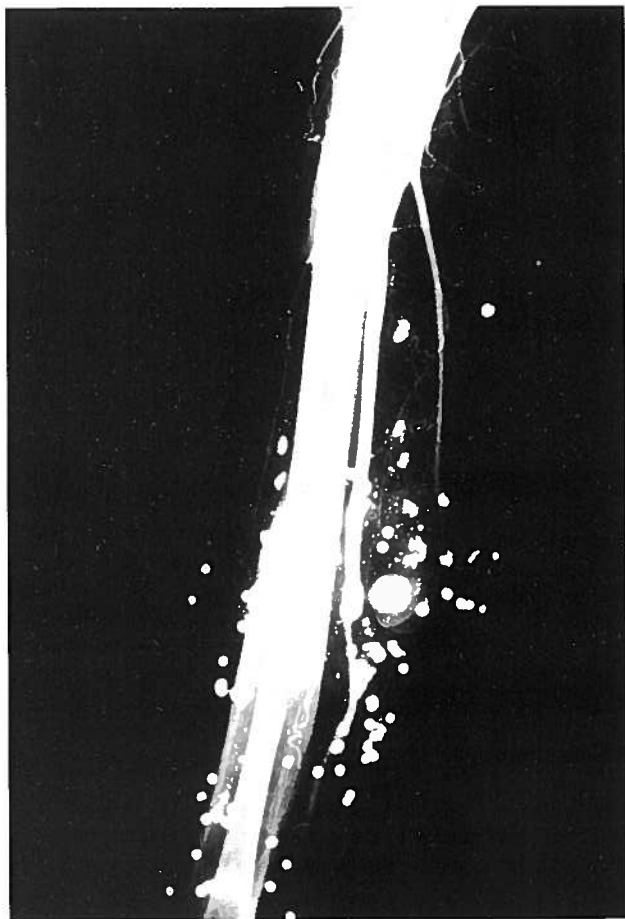


Fig. 1 – Observam-se múltiplas imagens nodulares com densidade metálica, em relação com disparo de arma de fogo; concomitantemente visualiza-se pseudo-aneurisma traumático da artéria radial.

Quadro 1 - Achados angiográficos de patologia traumática

Achados	Frequência
Extravasão de contraste	27
Laceração vascular	10
Pseudo-aneurisma	13
Hematoma	4
Trombose arterial	24
Fístula A V	12
Outros	7
<b>Total</b>	<b>70</b>

No caso das fistulas AV podemos visualizar o preenchimento precoce de veias ectasiadas e tortuosas, que estão em continuidade com artérias proximais adjacentes.

Em relação à trombose arterial, observa-se interrupção do fluxo sanguíneo, permitindo a Angiografia determinar e caracterizar a existência de reabitação vascular posterior.

Na área da intervenção embolizou-se com sucesso um pseudoaneurisma, pós-traumatismo da raiz da coxa (fig. 2).

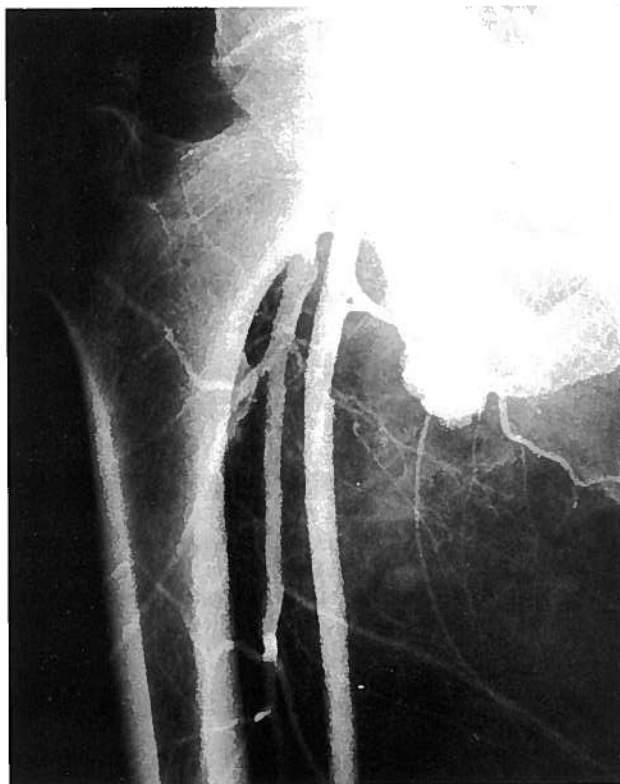


Fig. 2A – Arteriografia selectiva do membro inferior direito. Visualiza-se pseudo-aneurisma pós-traumático, com origem na artéria femoral circunflexa média.

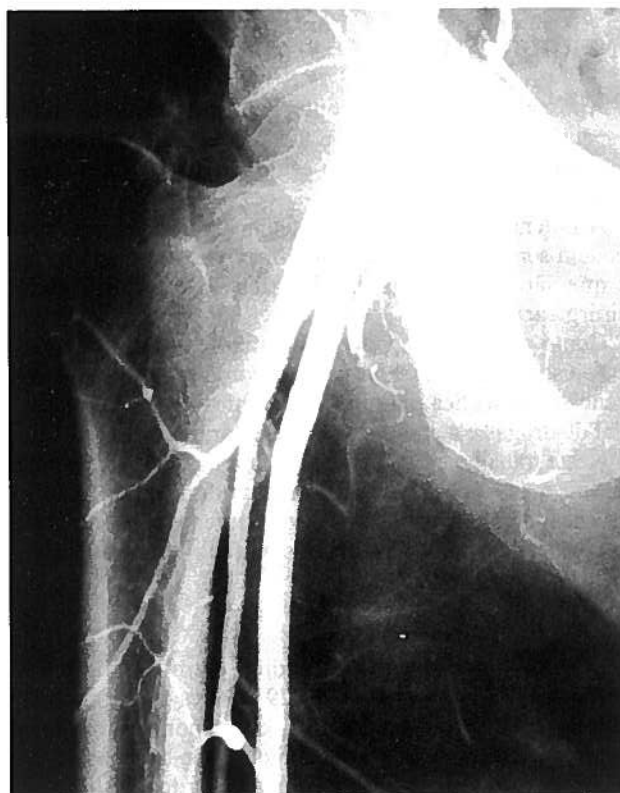


Fig. 2B – O exame arteriográfico após embolização selectiva permite constatar o desaparecimento da lesão.

No grupo de patologia não traumática realizaram-se 156 exames, sendo a grande maioria referente a lesões tumorais (152 casos), 3 infecções e 1 caso de necrose asséptica da cabeça do fêmur.

No conjunto de exames arteriográficos referentes a lesões tumorais, foram estudados 32 sarcomas ósseos e de partes moles, 12 tumores ósseos de células gigantes e 108 casos de outros tumores músculo-esqueléticos benignos ou malignos. No caso do osteossarcoma, as alterações arteriográficas detectadas foram a neovascularização, a hipervascularização, o *blush* tumoral, a drenagem venosa precoce e a compressão vascular ou irregularidades do calibre arterial. Os achados arteriográficos de outros tumores músculo-esqueléticos malignos são idênticos aos do osteossarcoma. A angioarquitetura típica dos tumores malignos não foi encontrada nos tumores benignos, mas o desvio e/ou compressão dos vasos arteriais é frequentemente detectado.<sup>1</sup>

No campo da Angiografia de Intervenção, efectuaram-se com sucesso 14 embolizações terapêuticas de lesões tumorais (fig.3). Em 7 casos fez-se a embolização

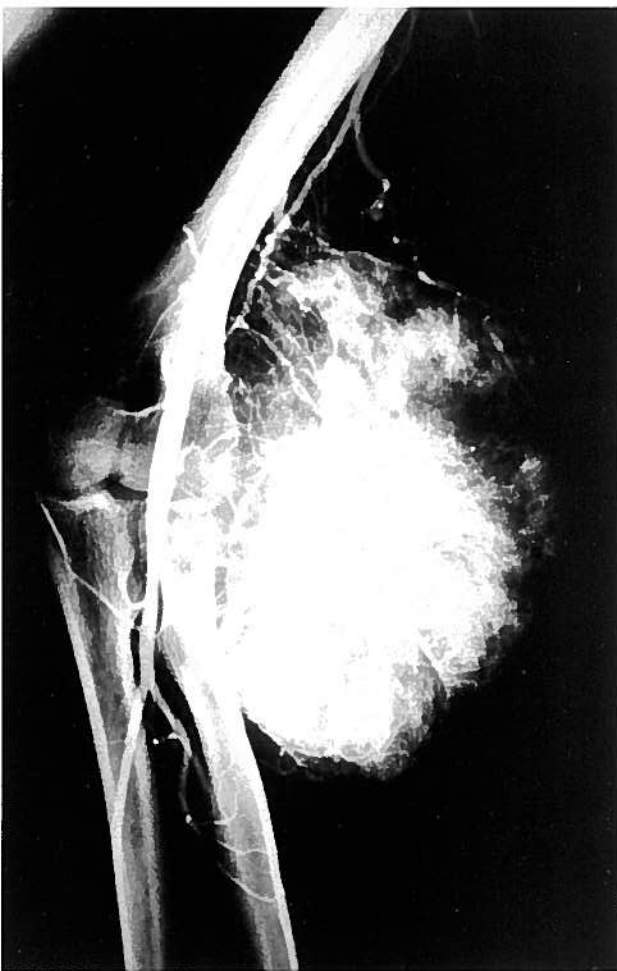


Fig. 3A – Sarcoma de Ewing extra-esquelético do cotovelo esquerdo. Observa-se neovascularização importante em massa hipervascular, com múltiplos pedículos tributários das artérias umeral e radial.

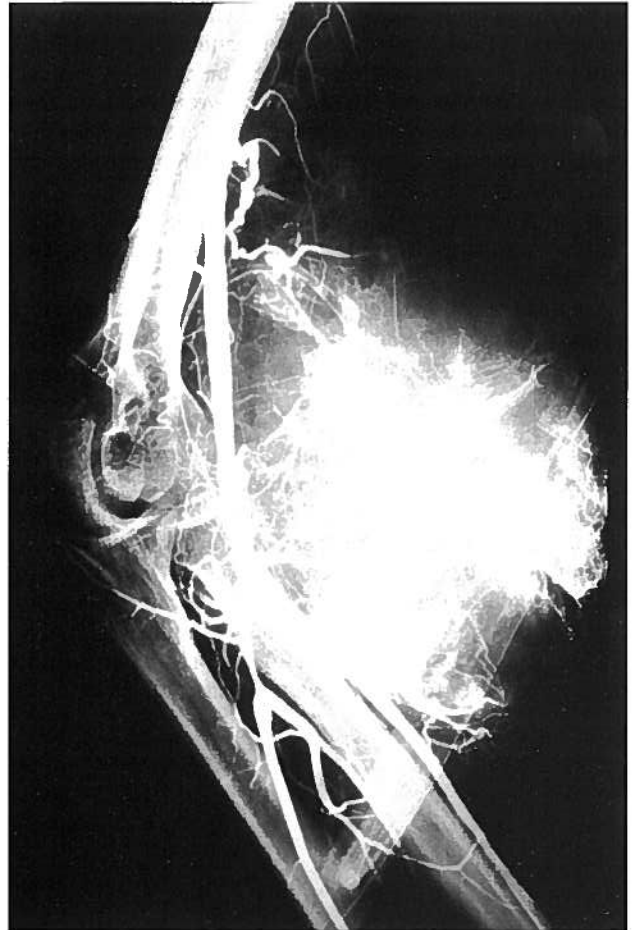


Fig. 3B – Após a embolização com Spongostan demonstra-se regressão parcial da neovascularização da referida lesão.

pré-operatória e em 7 casos procedeu-se à embolização de 6 hemangiomas e um pseudo-tumor hemofílico.

Ainda na área da Intervenção Terapêutica, procedeu-se à administração de citostáticos – Doxorubicina e Vincristina –, em duas sessões, num doente com Histiocitoma Maligno Fibroso da coxa, verificando-se redução da massa tumoral e diminuição da dor.

## DISCUSSÃO

Em situações de patologia musculoesquelética de etiologia traumática, a Angiografia tem indicação na avaliação da suspeição de compromisso vascular, na obtenção do mapa vascular pré-operatório, ou ainda, em casos seleccionados, como técnica de intervenção terapêutica.

A Angiografia define a topografia exacta das lesões vasculares, evitando a necessidade de cirurgias exploradoras. Este exame está indicado em doentes com feridas perfurantes por arma de fogo ou arma branca e em traumatismos dos membros, nomeadamente no caso de fracturas ou luxações dos ombros, cotovelos e joelhos, por suspeita de lesão das artérias axilar, umeral e popliteia, respectivamente.<sup>2</sup>

A extravasão de contraste foi o achado mais frequente em lesões traumáticas e pode ser facilmente detectada, se

efectuarmos projecções múltiplas e cateterização vascular selectiva. Sob o ponto de vista técnico, segundo Scalfani et al<sup>2</sup>, devemos ter presente que cerca de metade dos erros diagnósticos são atribuídos à realização de apenas um plano angiográfico. Os casos de extravasão discreta de contraste, por vezes, só são diagnosticados em fases tardias destes estudos.<sup>3</sup>

De uma forma geral, as fístulas AV, as oclusões e dilatações vasculares, são detectadas em fases precoces arteriográficas.

Quando se demonstra a existência de fístulas AV, pseudo-aneurismas ou hemorragias de pequenos vasos pode-se efectuar a embolização terapêutica, que actualmente, constitui uma das principais indicações da Angiografia.

Por outro lado, quando se detecta uma trombose arterial aguda, pode-se proceder à administração intra-arterial de drogas fibrinolíticas, como a Estreptoquinase/Uroquinase, com o objectivo de restabelecer o fluxo arterial normal.

Apesar do desenvolvimento de outras técnicas não invasivas, nomeadamente TAC e RM no estudo da patologia tumoral, a Angiografia mantém um papel na obtenção de mapas vasculares pré-operatórios, permitindo determinar a extensão de vascularização, as artérias

nutritivas e o padrão venoso. Por outro lado, a Angiografia pode identificar focos de necrose e diferentes graus de vitalidade dos tecidos tumorais, possibilitando a definição do local apropriado para realização de biópsias.<sup>4</sup>

Actualmente, a Angiografia adquiriu um papel primordial, como técnica de intervenção terapêutica.

A embolização por via angiográfica pode ser realizada com fins paliativos, pré-operatóriamente com o objectivo de reduzir e prevenir as hemorragias intra-operatórias, na diminuição da dor de etiologia neoplásica e na redução de volumosas metástases inoperáveis, antes da radioterapia.<sup>5-7</sup> No caso dos hemangiomas, esta técnica pode por vezes constituir a única terapêutica, sempre que se consigam embolizar todos os ramos nutritivos tumorais (fig.4).<sup>8</sup>

Para além da embolização, a angiografia permite a administração intra-arterial de citostáticos, condicionando elevadas concentrações locais das drogas, sem aumento da toxicidade sistémica.<sup>8-10</sup>

No caso do osteossarcoma, a infusão intra-arterial de citostáticos pré-operatória permite controlar localmente o tumor primário, facilita a ressecção neoplásica evitando a amputação do membro. A eficácia da quimioterapia como tratamento adjuvante, baseia-se no grau de necrose tumoral observado no tumor ressecado.<sup>11</sup> Com base

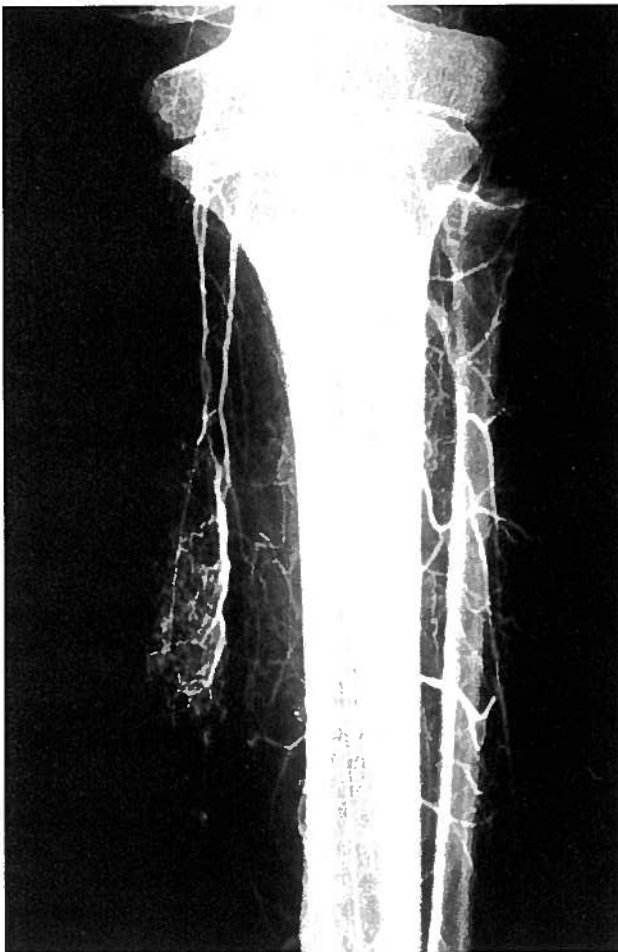


Fig. 4A – Hemangioma tibial. Após injeção na artéria popliteia observa-se tumor hipervascular.

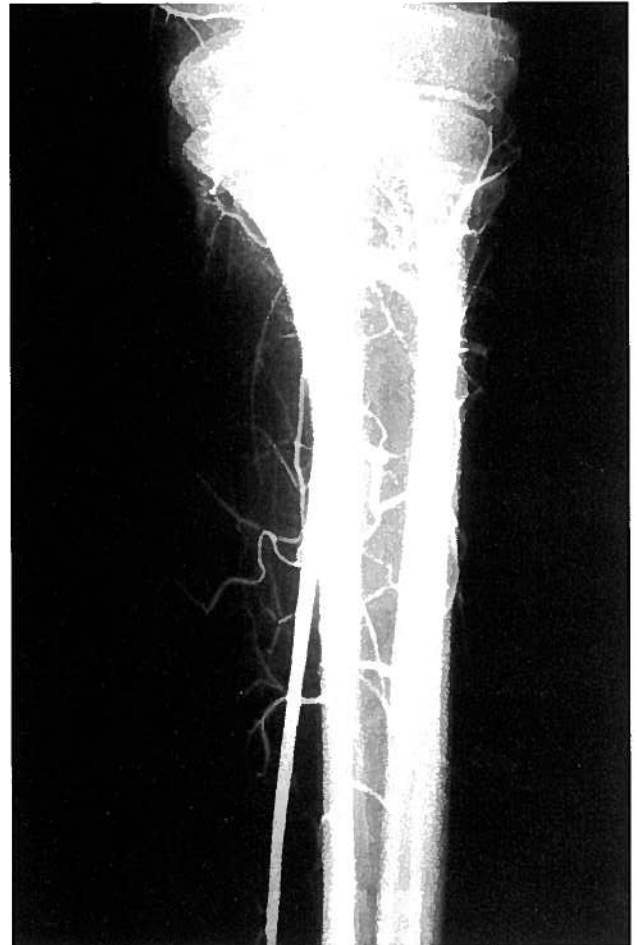


Fig. 4B – Após embolização com Ivalon demonstra-se oclusão dos vasos nutritivos tumorais.

nesta atitude terapêutica consegue-se evitar a amputação dos membros em cerca de 80% dos indivíduos adultos. Por outro lado, a percentagem de doentes sem recidiva aos 2 anos é actualmente de 75%, em comparação com a percentagem de 20%, nos doentes tratados com cirurgia apenas ou em combinação com a radioterapia.<sup>12-14</sup>

A combinação de quimioterapia intra-arterial e embolização periférica, a quimio-embolização, condiciona isquémia tumoral, lentificação do fluxo sanguíneo e aumento do tempo de contacto entre a droga e o tumor, potenciando o seu efeito citotóxico.<sup>15,16</sup>

Os bons resultados da Angiografia, no campo da intervenção terapêutica, justificam que se continue a investigação nesta área, permitindo no futuro alargar ainda mais o seu espectro de acção.

### BIBLIOGRAFIA

1. HU YG: Arteriographic Findings in Bone Tumors: Experience With 170 Cases. *Chung Hua Wai Ko Tsa Chih* 1990; 28(4): 195-7, 251
2. SCALAFANI SJA, COOPER R, SHAFTAN G, GOLDSTEIN AS, GLANZ S, GORDON DH: Arterial Trauma: Diagnostic and Therapeutic Angiography. *Radiology* 1986; 161: 165-72
3. SAMPSON R, PASTERNAK BM: Traumatic Arterial Spasm: Rarity or Nonentity. *J. Trauma* 1980; 20: 607-609
4. PFEIFER KJ, KIERSE R: Value of Conventional Roentgen Diagnosis and Angiography in Evaluating Bone Tumors. *Bildgebung* 1991; 58(4): 163-76
5. REUTER M, HELLER M, HEISE U, BEESE M: Transcatheter Embolization of Tumors of Muscular and Skeletal Systems. *Rofo Fortschr Geb Rontgenstr Neuen Bildgeb Verfahr* 1992; 156(2): 182-8
6. RIEDEN K, ADOLPH J, MENDE U, GEORGI P: Radiologic Diagnosis of Bone Metastases. *Rontgenblätter* 1989; 42(2): 95-103
7. REUTER M, HELLER M, HEISE U, Zornig C: Current Indications for Angiography of Tumors of the Muscular and Skeletal Systems. *Rofo Fortschr Geb Rontgenstr Nuklearmed* 1989; 151(5): 558-64
8. ALLISON D, WALLACE S, MACHAN LS: Interventional Radiology. In Grainger RG, Allison DJ, eds. *Diagnostic Radiology*. Edinburgh: Churchill Livingstone 1992: 2329-90
9. CHEN HSG, GROSS JF: Intra-arterial Infusion of Anticancer Drugs: Theoretic Aspects of Drug Delivery and Review of Responses. *Cancer Treat Rep* 1980; 64: 31-40
10. KLOPP CT, ALFORD TC, BATEMAN J et al: Fractionated Intra-arterial Chemotherapy. *Ann Surg* 1950; 132: 811-832
11. CHARNSANGAJEV C, CARRASCO CH, RICHLI W, WALLACE S: Cancer Management: Interventionalism's Vital Role. *Diagn Imaging* 1988; March, 82-89.
12. CHAWLA SP, BENJAMIM RS, JAFFE N et al: Preoperative Intra-arterial Cisplatin and Limb Salvage Surgery for Patients with High Grade Osteosarcoma of the Extremities. In: Salmon SE(ed). *Adjuvant therapy of cancer*, 1987, Vol. 5, New York: Grune & Stratton, 707-710
13. RAYMOND AK, CHAWLA SP, CARRASCO CH et al: Osteosarcoma Chemotherapy Effect: A Prognostic Factor. *Semin Diagn Pathol*, 1987; 4: 212-236
14. CARRASCO CH, CHARNSANGAJEV C, RAYMOND AK et al: Osteosarcoma: Angiographic Assessment of Response to Preoperative Chemotherapy. *Radiology* 1989; 170: 839-842
15. KATO T, NEMOTO R, MORI H et al: Arterial Chemoembolization with Microencapsulated Anticancer Drug. *JAMA* 1981; 245: 1123-1127
16. CHUANG VP, WALLACE S: Chemoembolization: Transcatheter Management of Neoplasms (Editorial). *JAMA* 1981; 245: 1151-1152