

# UM CASO DE PNEUMONIA POR *LEGIONELLA PNEUMOPHILA*

MANUELA CORREIA, VOLKER DIEUDONNÉ, HELENA ALMEIDA, TERESA BANDEIRA,  
LUIS LITO, GUSTAVO RODRIGUES, SILVA SEQUEIRA

Unidade de Cuidados Especiais. Serviço de Pediatria. Laboratório de Bacteriologia. Hospital de Santa Maria. Lisboa

## RESUMO

A pneumonia por *Legionella pneumophila* é uma doença pouco frequente, sobretudo em crianças. Descreve-se um caso em que se verificou uma evolução particularmente agressiva sendo o diagnóstico confirmado pós-mortem por exame bacteriológico de fragmento de pulmão e serologia. Realça-se a importância da consideração deste microrganismo na etiologia das pneumonias nosocomiais ou nas que surgem na comunidade e têm evolução atípica. Salienta-se, igualmente, a necessidade de terapêutica antibiótica específica e a importância de algumas medidas preventivas.

## SUMMARY

### *Legionella Pneumophila pneumonia*

*Legionella pneumophila* is an uncommon cause of pneumonia, mainly in children. We present a case with aggressive disease and unfavourable outcome. The diagnosis was established by serum antibody detection and immunofluorescence and culture of a fragment of lung tissue obtained at necropsy. We focus the importance of this aetiology in nosocomial pneumonia and community-acquired pneumonia with an atypical evolution. The need for specific therapy and some preventive measures are also stressed.

## INTRODUÇÃO

No fim da década de 70 foi isolado um novo microrganismo responsável por surtos ou casos esporádicos de pneumonia de etiologia, até então, desconhecida. O facto de o surto epidémico em que este microrganismo foi pela primeira vez isolado ter ocorrido entre os participantes de uma conferência de Legionários, em Filadélfia, esteve na origem da sua designação (*Legionella pneumophila*) e a afecção foi dado o nome de doença dos Legionários (DL)<sup>1</sup>. A *L. pneumophila* encontra-se preferencialmente em sistemas de ar condicionado, canalizações, chuveiros e aparelhos de aerossol. A inalação da bactéria aerossolizada parece ser a principal via de infecção, sendo rara a transmissão pessoa a pessoa. A incidência é variável consoante os países e de região para região dentro do mesmo país. Alguns aspectos particulares desta doença são a dificuldade em estabelecer um diagnóstico bacteriológico com as técnicas convencionais, o ser causada por um microrganismo patogénico intracelular facultativo com necessidade de terapêutica antibiótica específica e a ocorrência de casos resistentes à terapêutica convencional. Desde a descrição inicial, a doença tem sido referida pre-

dominantemente em adultos e, só muito raramente, em crianças. O diagnóstico de DL por seroconversão, revela uma incidência de *L. pneumophila* em 0 a 1% dos casos de pneumonia em crianças normais<sup>2-4</sup>. As crianças com fibrose quística ou com asma têm índices de seroconversão superiores a grupos de crianças saudáveis da mesma idade<sup>5,6</sup>, o que poderá dever-se à existência de exposição aumentada nestas crianças ou a reactividade cruzada<sup>7</sup>. É uma situação pouco frequente em Portugal, principalmente em crianças. Tanto quanto sabemos apenas dois casos foram descritos, este e o de uma criança com derrame pleural por *L. pneumophila*<sup>8,9</sup>. Parece-nos pois ser conveniente divulgar este caso não só pela raridade da situação, como também por, nesta criança, a doença ter tido uma evolução clínica particularmente agressiva, o que, só por si, também é relativamente pouco frequente.

## CASO CLINICO

DJLG, de 7 meses, sexo masculino, transferido de um Hospital Distrital por pneumonia e insuficiência respiratória com necessidade de ventilação mecânica, insuficiência cardíaca e convulsões.

Antecedentes Familiares: Mãe com infecção recente por *Cytomegalovirus* (CMV) e irmão com asma.

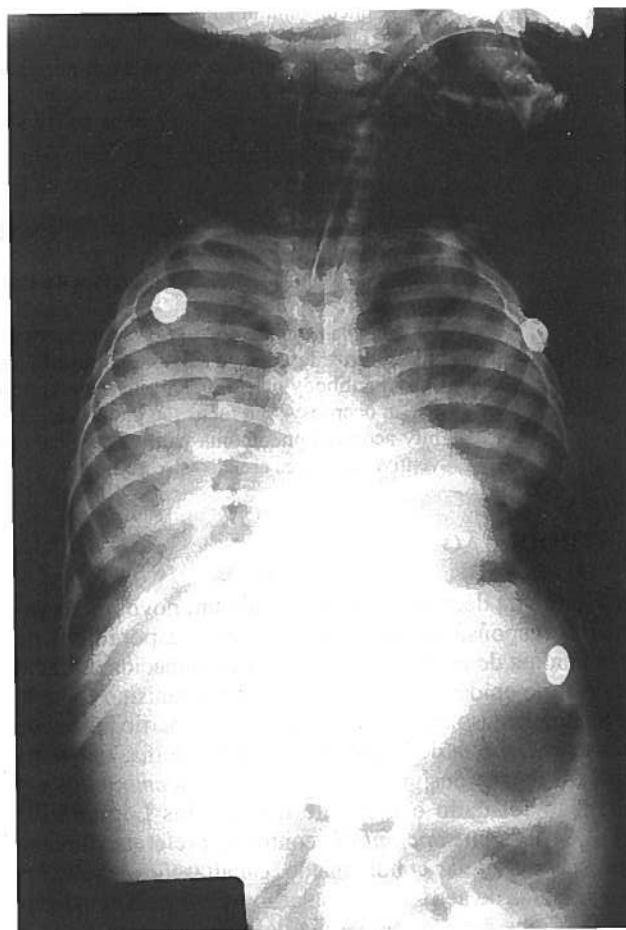
Antecedentes Pessoais: Crescimento estatura-ponderal e desenvolvimento psicomotor considerados adequados. Quatro episódios anteriores de dificuldade respiratória interpretados como bronquiolites, que levaram a investigação alergológica. Nove dias antes da transferência foi internado num Hospital Distrital por dificuldade respiratória, com pieira e sem febre. A Proteína C Reactiva (PCR) era negativa e a radiografia de tórax revelava apenas hiperinsuflação. Foi medicado com salbutamol em aerossol e corticosteróides. Por não se verificar melhoria da dificuldade respiratória dois dias depois iniciou tratamento com ampicilina e aminofilina. No 6º dia de internamento surgiu com febre (39-40°C), sendo medicado com cefuroxima no 7º dia. Nas 24h seguintes houve agravamento significativo da dificuldade respiratória, com cianose e ferveores bilaterais. O leucograma mostrava 11000 leucócitos, com 65% de neutrófilos e a PCR era de 27,1 mg/dl. A radiografia de tórax mostrava zonas de hipotransparência, confluentes, com aspecto nodular, nos dois campos pulmonares, especialmente nos lobos superiores. Admitida a possibilidade de se tratar de uma pneumonia estafilocócica foi medicado com dicloxacilina e gentamicina.

No 9º dia de internamento mantinha febre alta, estava mal perfundido, edemaciado, tinha uma T.A. inferior ao percentil 5 para a idade e hepatomegalia de 5cm abaixo do rebordo costal. Verificou-se agravamento da dificuldade respiratória, com estabelecimento de insuficiência respiratória (pH 7.28; PaCO<sub>2</sub> 47; SatO<sub>2</sub> 83%). Teve uma hematemese e uma convulsão tónico-clónica generalizada com duração de 30 minutos. A hemoglobina (Hb) era de 9g/dl; leucócitos 4100; neutrófilos 54%; plaquetas 257000; tempo de tromboplastina parcial activada (APTT) 19s/12s; tempo de protrombina 40s/27s; produtos de degradação da fibrina 10; fibrinogénio >996mg/dl; sódio 113mEq/L; função renal normal; hemoculturas negativas. A dicloxacilina foi substituída por vancomicina e iniciou ventilação mecânica mantendo SatO<sub>2</sub> >> 88%. No 10º dia de internamento mantinha-se em choque, com hepatomegalia e cianose. A terapêutica antibiótica foi alterada para vancomicina, ceftazidima e gentamicina e foi transferido para a Unidade de Cuidados Especiais de Pediatria, onde chegou em coma, sem sinais focais. Tinha edema generalizado, com esclerema, palidez e péssima perfusão periférica, hipertermia difícil de controlar, FC 170bpm, T.A. 56-26 mmHg, pressão venosa central (PVC) 15cm H<sub>2</sub>O, ferveores subcrepitantes bilaterais, hepatomegalia 4 cm abaixo do rebordo costal e maciszez nos flancos. O aspirado gástrico era hemático e tinha melenas. Os exames laboratoriais nesta unidade estão discriminados no *Quadro 1*.

As proteínas totais eram 46g/L, a albumina 26,4g/L e as imunoglobulinas normais. Urina com densidade 1020, pH 6 e Hb ++. A radiografia de tórax mostrava hipotransparência generalizada de ambos os campos pulmonares, poupando apenas a base esquerda (*figura 1*). O ecocardiograma revelou um ventrículo esquerdo de dimensões normais com uma fracção de encurtamento de 25%. Foi

*Quadro 1* – Exames laboratoriais nos 1ºs dias de internamento na UCEP.

	1º dia	2º dia
Hemoglobina (g/dl)	7,6	11,4
Leucócitos	2200	9700
Plaquetas	23000	25000
APTT	28,8s/24s	30s/24s
T. Protrombina	20,5s/14s	20s/12s
Prod. degradação fibrina	neg	pos
Fibrinogénio (mg/dl)	423	
Creatinina (mmol/L)	61	27
Ureia (mmol/L)	3,7	
Sódio (mmol/L)	121	141
Potássio (mmol/L)	4,5	4,4
Ca++ (mmol/L)	0,97	
TGP (U)	37	57
PCR (mg/dl)	26,4	27



*Fig. 1* – Radiografia de tórax, no início do internamento na UCEP, que mostrava hipotransparência generalizada de ambos os campos pulmonares, poupando apenas a base esquerda.

ventilado com volume corrente 10ml/Kg; frequência respiratória 40c/min; I:E 1:2; PEEP (*positive end expiratory pressure*) 7; FiO<sub>2</sub> 0,6, ficando com saturações de 87-90%. Manteve a mesma terapêutica antibiótica, fez transfusão de concentrado de eritrócitos, plasma e vitamina K,

sucralfate, dopamina e dobutamina. Foi curarizado e sedado.

No 2º dia de internamento tinha edema menos acentuado e fígado 2,5 cm abaixo do rebordo costal. Estava rosado, com boa perfusão periférica e mantinha hipertermia. Mantinha-se em coma, com resposta motora adequada a estímulos dolorosos e sem outras alterações do exame neurológico. Não tinha hemorragia digestiva. A radiografia de tórax mantinha-se semelhante à anterior. Iniciou alimentação entérica com leite materno e leite semi-elementar. Foi possível diminuir F.R. para 35cpm e FiO<sub>2</sub> para 0,5, com SatO<sub>2</sub> 90%.

Do ponto de vista laboratorial, para manter a Hb à volta de 12g/dl, foi necessário recorrer a várias transfusões de concentrado de eritrócitos. As provas de função hepática e renal mantiveram-se sempre normais, embora, por provável necrose tubular, se verificassem perdas urinárias importantes de electrólitos, que determinaram a necessidade de grandes suplementos para manter o ionograma dentro de limites fisiológicos. O estudo da imunidade foi normal, incluindo imunoglobulinas séricas, fracções do complemento, populações linfocitárias e *nitroblue tetrazolium* test (NBT). Todos os exames bacteriológicos (sangue, urina, lavado bronco-alveolar, secreções brônquicas, pontas de catéteres), feitos em vida da criança, foram negativos. A serologia para vírus foi negativa, excepto IgM para CMV que foi positiva.

Por não se verificar melhoria clínica ou laboratorial dos parâmetros de infecção no 3º dia de internamento (13º de doença), a ceftazidima foi substituída por imipenem e, pelo mesmo motivo, foi introduzido cotrimoxazol no 4º dia de internamento e eritromicina, 50 mg/Kg/dia, no 5º dia. Verificou-se baixa progressiva da PCR, com aumento do número de leucócitos a partir do 5º dia de internamento e subida do número de plaquetas com normalização no 7º dia. No 8º dia de internamento, por continuar febril, ter um catéter central e manter leucocitose com neutrofilia (com formas jovens até mielócito), iniciou ambisome e a gentamicina foi substituída por amicacina.

As radiografias de tórax mantiveram imagens semelhantes até ao 7º dia de internamento quando, começaram a surgir pneumatocelos em ambos os campos pulmonares e simultaneamente, diminuição da hipotransparência, com reforço generalizado do interstício e sinais de hiperinsuflação pulmonar (figura 2).

No 10º dia de internamento, retirou-se catéter central e suspenderam-se as aminas (PVC 8cmH<sub>2</sub>O e ecocardiograma com boa função ventricular).

Em termos de ventilação foi necessário manter PEEP 6-8 e FiO<sub>2</sub> 0,45, nos primeiros 8 dias de internamento. A partir daí foi possível diminuir FiO<sub>2</sub> para 0,3 e PEEP. Verificou-se desde o 8º-9º dia de internamento uma diminuição progressiva da *compliance* que se traduziu por PIPs (*peak inspiratory pressure*) frequentemente superiores a 35 apesar de volumes correntes de 6-7ml/Kg e de PEEP 0.

Desde o 9º dia de internamento, verificaram-se múltiplos episódios de dificuldade ventilatória com PIPs muito elevadas, por vezes relacionados com picos febris outras vezes sem causa aparente. Nunca houve qualquer tipo de resposta aos broncodilatadores. Num destes episódios fez

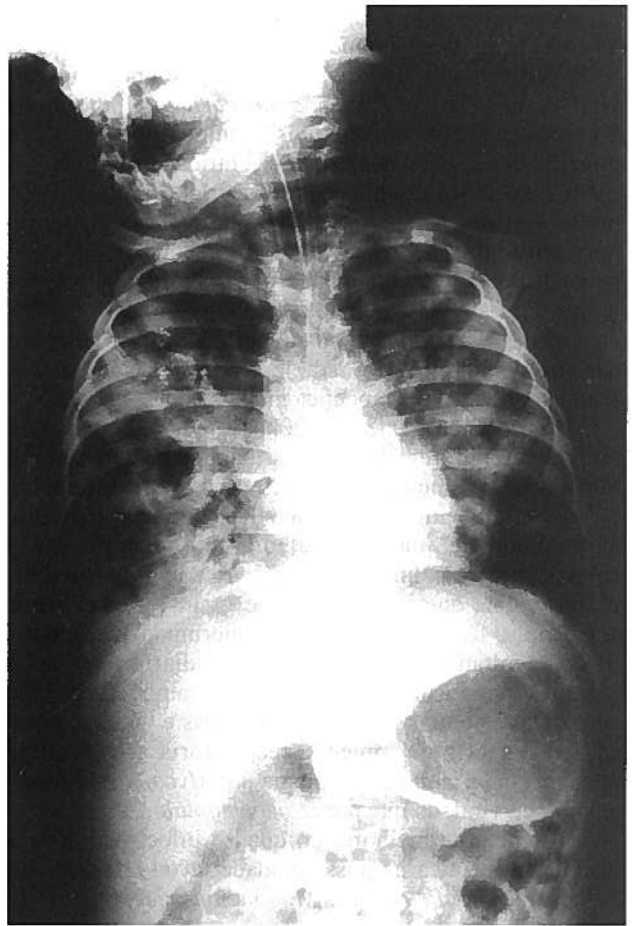


Fig. 2 – Verificou-se diminuição progressiva da hipotransparência, com reforço generalizado do interstício e sinais de hiperinsuflação pulmonar.

bradicardia seguida de paragem cardíaca, que não respondeu às manobras de reanimação.

A autópsia revelou *pneumonia bilateral abcedada, com formação de pneumatocelos e destruição de quase todo o parênquima pulmonar. Ligeiro aumento de volume dos gânglios linfáticos mediastínicos. Timo dificilmente individualizável. Fígado de estase sanguínea. Pequena ascite.*

O exame bacteriológico de fragmento de pulmão pós-mortem foi positivo para *Legionella pneumophila* em exame directo (imunofluorescência) e cultural. A serologia para *L. pneumophila* foi positiva (Título >1:1024).

## DISCUSSÃO

Este caso de pneumonia teve uma evolução particularmente agressiva e o diagnóstico etiológico foi difícil de estabelecer. Perante uma criança que, em apirexia e sem evidência laboratorial de infecção bacteriana, desenvolve um quadro de pneumonia bilateral grave, após 5 dias de internamento em meio hospitalar, com insuficiência respiratória, é de admitir que se possa tratar de infecção nosocomial. Mais frequentemente os doentes não ventilados infectam-se com vírus (respiratório sincicial, influen-

za, adenovírus), mas a infecção bacteriana (estafilococos, *Streptococcus pneumoniae* ou gram negativos) também pode ocorrer, sobretudo na sequência de uma infecção viral. A infecção por *Pneumocystis carinii* ou por fungos é menos provável em doentes imunocompetentes e a infecção por *L. pneumophila* é uma raridade entre nós.

No caso deste doente a evolução laboratorial (PCR muito elevada, leucocitose com neutrofilia) favorecia uma etiologia bacteriana e o compromisso sistémico parecia apontar para um quadro de sépsis ou de um agente que cursasse habitualmente com compromisso hepático e renal. O estafilococo ou um gram negativo poderiam dar um quadro clínico e radiológico semelhante ao descrito e a orientação terapêutica inicial foi nesse sentido.

O diagnóstico de pneumonia por *L. pneumophila* deve ser considerado em todas as situações de pneumonia nosocomial (a incidência nestes casos pode atingir os 30%)<sup>10</sup> e também no doente com pneumonia adquirida na comunidade, que não melhora com os antibióticos habituais (principalmente se já estiver com uma cobertura antibiótica que inclua gram+ e gram-) e com maior acuidade se for um doente imunossuprimido, ou se existir concomitantemente encefalopatia, diarreia ou lesão renal. O diagnóstico diferencial deve também ser feito com todas as outras pneumonias atípicas e virais e, neste caso, a história de infecção respiratória alta anterior apontava mais para uma etiologia por *Mycoplasma pneumoniae* ou viral, do que por *L. pneumophila*.

A ausência de melhoria do quadro infeccioso após 3 dias de terapêutica na nossa unidade levou-nos a iniciar cobertura para *P. carinii*, *M. pneumoniae* e para *L. pneumophila*.

A doença dos Legionários pode cursar com um envolvimento sistémico semelhante ao observado nesta criança. O período de incubação é de 2 a 10 dias, o que estava de acordo com a evolução deste doente desde o início das queixas respiratórias. Caracteriza-se por um quadro febril, com manifestações gastrointestinais e neurológicas. O quadro clínico com febre alta, vômitos, diarreia aquosa sem sangue nem muco ocorre em aproximadamente metade dos doentes nos primeiros 3-4 dias de doença<sup>1</sup>.

Está descrita leucocitose com neutrofilia e hiponatremia na maioria dos casos. Em 40% dos doentes surgem alterações discretas das provas de função hepática<sup>11</sup>. Embora nalguns casos esteja descrita albuminúria, hematúria microscópica e piúria, neste doente apenas se verificou hematúria microscópica nos primeiros dias de doença, que desapareceu ao fim de três dias.

O aspecto radiológico habitual é o de um infiltrado broncopneumónico com hipotransparências arredondadas e de limites mal definidos, ou o de uma pneumonia lobar. Na situações mais graves o aspecto é de consolidação bilateral. Raramente, há evolução para cavitação, como aconteceu neste caso<sup>12</sup>.

O diagnóstico é baseado em culturas, colorações específicas e em testes serológicos. A *L. pneumophila* é um bacilo gram negativo, que não cresce nos meios de cultura habituais. Pode ser isolada a partir de aspirados traqueais, líquido pleural ou biópsia pulmonar cultivados

em meio de BCYE agar. A técnica de imunofluorescência directa da expectoração ou do aspirado traqueal é um método rápido e com alta especificidade no diagnóstico de infecção por *L. pneumophila*, ao contrário do clássico Gram que não identifica, por si só, este agente<sup>13</sup>. No entanto, a sensibilidade do método é baixa. O diagnóstico serológico estabelece-se se existir uma subida de 4 vezes o título inicial para 1:128 ou um título isolado superior a 1:256, simultâneo com doença compatível<sup>13</sup>. Contudo, em áreas endémicas, em metade dos casos não se observa subida dos títulos.

O aspecto macroscópico é o de uma broncopneumonia nodular que tende a tornar-se confluenta. Numa minoria de casos, tardiamente no curso da doença, pode surgir necrose das paredes alveolares e abscessos microscópicos. Ocasionalmente, surgem abscessos macroscópicos em pneumonias extensas e fatais. O exame histológico de pulmão duas semanas após o início da doença mostra fibrose intraalveolar e intersticial, de gravidade variável<sup>14</sup>.

*In vitro* a eritromicina e a rifampicina são os agentes mais activos contra a *L. pneumophila*. Os aminoglicosídeos também eficazes *in vitro*, não têm qualquer acção *in vivo*, provavelmente dada a localização intracelular da bactéria e a incapacidade destes penetrarem nas células. A terapêutica é feita preferencialmente com eritromicina (50mg/Kg/dia e.v. de 6/6h) ou um dos novos macrólidos nas doses habituais e deve ser mantida durante 2 a 3 semanas<sup>1,15,16</sup>. Em situações de resposta insatisfatória à eritromicina, ou em doente imunossuprimido, associa-se a rifampicina<sup>16</sup>. As quinolonas são eficazes contra a *L. pneumophila* embora o seu uso em pediatria esteja bastante limitado<sup>16,17</sup>.

A melhoria clínica ocorre mais precocemente do que a melhoria radiológica, que pode ser muito tardia (meses)<sup>12</sup>.

A mortalidade da doença é menor nos casos com infecção adquirida na comunidade do que nas infecções nosocomiais e depende muito do estado imunitário anterior do doente, podendo ser superior a 60% dos doentes<sup>18,19</sup>. Para além de formas de DL com alta mortalidade existem casos benignos e, inclusivamente, casos de seroconversão assintomática.

O facto de esta criança ter tido uma infecção recente a CMV poderá ter condicionado uma imunodeficiência transitória que tenha facilitado não só a sobreinfecção por *L. pneumophila*, mas também a gravidade desta infecção.

Em conclusão, este doente veio a falecer na sequência de pneumonia bilateral por *L. pneumophila* não controlada apesar da antibioterapia efectuada. A evolução desfavorável com grande destruição do parênquima pulmonar, condicionou negativamente a eficácia da ventilação.

O diagnóstico de DL deve ser considerado em todos os doentes com pneumonia grave que não melhoram com a terapêutica habitual, devendo iniciar-se precocemente terapêutica com eritromicina<sup>20</sup>. Em caso de doença subjacente, de pneumonia nosocomial ou se existe compromisso imunológico deve ponderar-se esta terapêutica desde o primeiro dia e, se se isola o agente, ou na ausência de melhoria clínica, está indicada a associação da rifampicina<sup>21</sup>.

Como sucede na maioria das situações, a prevenção é a

melhor atitude. Não se prevê a curto prazo a existência de uma vacina<sup>22</sup>. O aquecimento e descarga dos sistemas de distribuição de água ou a sua hipercloração é realizável e tem resultados comprovados na prevenção da doença<sup>23</sup>. A administração de aerossóis deve ser sempre realizada utilizando solutos estéreis<sup>24</sup>.

## BIBLIOGRAFIA

- 1- Keys TF. Legionnaires' disease. A review of the epidemiology and clinical manifestations of a newly recognized infection. *Mayo Clinic Proc* 1980;55:129-37.
- 2- Anderson RD, Lauer BA, Fraser RW et al. Infections with *Legionella pneumophila* in children. *J Infect Dis* 1981;143:386-90.
- 3- Claesson BA, Trollfors B, Brolin I et al. Etiology of community-acquired pneumonia in children based on antibody responses to bacterial and viral antigens. *Pediatr Infect Dis J* 1989;8:856-62.
- 4- Orenstein WA, Overturf GD, Leedom JM et al. The frequency of *Legionella* infection prospectively determined in children hospitalized with pneumonia. *J Pediatr* 1981;99:403-6.
- 5- Katz SM, Holsclaw DS Jr. Serum antibodies to *Legionella pneumophila* in patients with cystic fibrosis. *JAMA* 1982;248:2284-8.
- 6- Beer S, Boldur I, Kazak R et al. Serum antibodies to *Legionella* agents in bronchial asthma. *Arch Dis Child* 1985;60:225-30.
- 7- Wang EEL, Manson B, Corey M et al. False positivity of *Legionella* serology in patients with cystic fibrosis. *Pediatr Infect Dis J* 1987;6:256-9.
- 8- Dieudonné V, Correia M, Rodrigues G et al. Pneumonia a *Legionella* - um caso clínico. Comunicação livre nas IV Jornadas de Infecçiology Pediátrica, Lisboa, Nov 1993.
- 9- Bettencourt JD, Barroso A, da Mota HC. Severe pleural effusion due to *Legionella pneumophila* respiratory infection. *Arch Pediatr Adolesc Med* 1994;148:1218-9.
- 10- Hart CA, Makin T. *Legionella* in hospitals: a review. *J Hosp Infect* 1991;18 Suppl A:481-9.
- 11- Kirby BD, Snyder KM, Meyer RD et al. Legionnaires' disease: clinical features of 24 cases. *Ann Intern Med* 1978;89:297-309.
- 12- Domingo C, Roig J, Planas F et al. Radiographic appearance of nosocomial legionnaires' disease after erythromycin treatment. *Thorax* 1991;46:663-6.
- 13- Rodgers FG, Pasculle AW. *Legionella*. in *Manual of Clinical Microbiology*. Balows A (ed), American Society for Microbiology, Washington, DC. 1991;442-53.
- 14- Blackmon JA, Harley RA, Hicklin MD et al. Pulmonary sequelae of acute legionnaires' disease pneumonia. *Ann Intern Med* 1979;90:552-4.
- 15- Schlick W. The problems of treating atypical pneumonia. *J Antimicrob Chemother* 1993;31 Suppl C:111-20.
- 16- Roig J, Carreres A, Domingo C. Treatment of Legionnaires' disease. Current recommendations. *Drugs* 1993;46:63-79.
- 17- Mouton Y, Leroy O, Beuscart C et al. Efficacy of intravenous ofloxacin: a French multicentre trial in 185 patients. *J Antimicrob Chemother* 1990;26 Suppl D:115-21.
- 18- Falco V, Sevilla TF, Alegre JJ et al. *Legionella pneumophila*. A cause of severe community-acquired pneumonia. *Chest* 1991;100:1007-11.
- 19- Marrie TJJ, MacDonald S, Clarke K et al. Nosocomial legionnaires' disease: lessons from a four-year prospective study. *Am J Infect Control* 1991;19:63-6.
- 20- Roig J, Aguilar X, Ruiz J et al. Comparative study of *Legionella pneumophila* and other nosocomial acquired pneumonias. *Chest* 1991;99:344-50.
- 21- Kovatch AL, Jardine DS, Dowling JN et al. Legionellosis in children with leukemia in relapse. *Pediatrics* 1984;73:811-5.
- 22- Jordan WS Jr. Impediments to the development of additional vaccines against important diseases that will not be available in the next decade. *Rev Infect Dis* 1989;11 Suppl 3:S603-12.
- 23- Muraca PW, Yu VL, Goetz A. Disinfection of water distribution systems for legionella: a review of application procedures and methodologies. *Infect Control Hosp Epidemiol* 1990;11:79-88.
- 24- Mastro TD, Fields BS, Breiman RF et al. Nosocomial Legionnaires' disease and use of medication nebulizers. *J Infect Dis* 1991;163:667-71.