

# METASTASE CEREBRAL COMO FORMA DE APRESENTAÇÃO DE CARCINOMA BASALÓIDE DO ESÓFAGO

ISABEL RIO CARVALHO, RAUL MESQUITA LIMA, ALCIDES SERAFIM, M.<sup>a</sup> MANUEL LEMOS, JUDITE CRISTAS, JULIANO MACHADO, HELENA OLIVEIRA  
Serviços de Medicina, Cirurgia Geral, Neurocirurgia e Anatomia Patológica do Hospital de Egas Moniz. Lisboa

## RESUMO

É apresentado um caso de Carcinoma Basalóide do Esófago, cuja forma de apresentação foi uma metástase cerebral. Apresentando-se num estadio avançado de doença já com evidência de metástase hepática, pulmonar e do Sistema Nervoso Central, o doente foi submetido a esofagectomia subtotal paliativa seguida de roentgenterapia. Após um ano e meio de diagnóstico permanece em ambulatório. Os autores realçam a raridade da forma de apresentação de uma neoplasia do esófago assim como a deste tipo histológico, chamando a atenção para o papel da cirurgia ainda que paliativa na sobre vivência deste doente, contrariando a evolução rápida dos poucos casos descritos na literatura.

## SUMMARY

### Oesophagic Basaloid Carcinoma Presented as Cerebral Metastasis

A case of Oesophagic Basaloid Carcinoma is reported. The disease was revealed as a brain metastasis and was found ad initium to be in an advanced stage, with evidence of brain, lung and liver metastasis. The treatment performed was palliative subtotal oesophagectomy followed by roentgentherapy. A year and a half later, the patient is still alive and in home care follow up. The authors end stressing this uncommum presentation for an oesophagic neoplasm and the rarity of its histologic type. They also stress the role of surgery, although palliative, in long survival, very unlike the rapid evolution of the few published cases.

## INTRODUÇÃO

O Carcinoma Basalóide, caracterizado pela primeira vez por Wain e colaboradores<sup>1</sup>, é uma forma rara e agressiva de neoplasia, com semelhanças histológicas ao carcinoma de células basais da pele.

Estão actualmente descritos poucos casos clínicos e o seu perfil imuno histoquímico não está ainda totalmente esclarecido.

Afecta geralmente doentes na 6<sup>a</sup> ou 7<sup>a</sup> década de vida e, dada a sua agressividade, na altura do diagnóstico apresenta-se num estadio avançado de doença, sendo a metastização à distância um facto relevante na sua evolução.

## CASO CLÍNICO

Doente do sexo masculino, de 49 anos, raça caucasia-

na, casado, pedreiro, natural da Madeira, residente em Lisboa, em estado aparente de saúde até Janeiro de 1992 quando inicia crises focais parciais restringidas aos dedos do pé esquerdo algumas vezes com extensão a todo o membro inferior, com instalação progressiva, em 3 meses de evolução, de hemiparésia esquerda.

Negava traumatismo craniano recente, história conhecida de doença cardíaca, história anterior de epilepsia, hábitos de toxicoddependência ou situação de imunodeficiência conhecida, síndrome febril, emagrecimento ou sintomas sistémicos.

Referia hábitos tabágicos (40 cigarros/dia), consumo de etanol » 100g/dia e contacto com pesticidas durante alguns anos sendo os seus antecedentes familiares irrelevantes.

Ao exame objectivo apresentava-se lúcido, orientado temporal e espacialmente, com hemiparésia esquerda,

sem sinais meníngeos e em apirexia. A auscultação cardíaca, pulmonar e a tensão arterial apresentavam-se dentro da normalidade assim como o restante exame objectivo. Os exames laboratoriais de rotina efectuados naquela data não apresentavam alterações.

Foi encaminhado pelo seu médico de família para o Serviço de Urgência do Hospital São Francisco Xavier por apresentar, em TAC craneo-encefálica (TAC CE) feita em ambulatório, uma lesão ocupando espaço de natureza não estabelecida.

Foi internado no Serviço de Neurocirurgia do Hospital de Egas Moniz onde foi submetido a craniotomia direita com remoção da massa (15/6/92) e, face ao diagnóstico histológico da lesão – carcinoma pouco diferenciado de localização primitiva desconhecida – o doente foi transferido para o Serviço de Medicina (6/7/92) para identificação do tumor primitivo.

Nesse sentido foram feitos vários exames complementares de diagnóstico. Analiticamente apresentava Hg=14,5 g/dl, Hct 43 %, HGM =92 fL, HGM =31 pg, CHGM =33,3 g/dl, o leucograma era normal, assim como a contagem plaquetária e o estudo da coagulação. A VS = 3 mm, a função renal era normal (ureia =46 mg/dl ; creat =1,1 mg/dl) e apresentava uma colestase laboratorial (FA=150 UI/l ; GGT= 172 UI/l). O ionograma era normal não apresentando hipercalcémia. Os anticorpos anti-Hiv 1 e 2 foram negativos assim como os marcadores de hepatite B e C.

Os marcadores tumorais revelaram níveis séricos de antígeno carcinoembrionário elevados com restantes marcadores normais.

O electrocardiograma não apresentava alterações e as teleradiografias do tórax feitas em internamento revelaram imagens hipodensas nodulares em ambos os campos pulmonares em relação possível com processo metastático pulmonar. (Fig. 1)

No decurso da investigação foi realizado um trânsito do esófago que mostrou uma zona de menor distensibili-

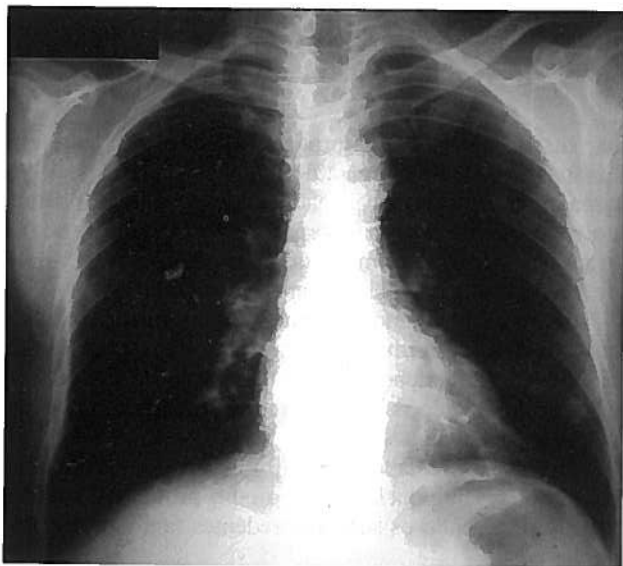


Fig. 1 – Teleradiografia do tórax em PA com aspectos compatíveis com processo metastático pulmonar.

dade na porção inferior do esófago torácico, com  $\pm 7$  cm de extensão e de contornos irregulares, apagamento do relevo mucoso com transição abrupta para o esófago a jusante e a montante, em relação com neoplasia infiltrativa do esófago. Não havia imagens sugestivas de infiltração gástrica. (Fig. 2)

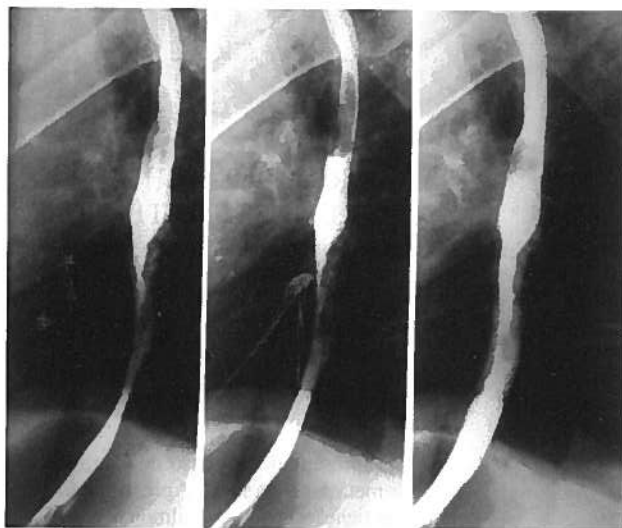


Fig. 2 – Trânsito do Esófago evidenciando zona de menor distensibilidade em relação possível com neoplasia infiltrativa deste órgão.

A esofagogastroduodenoscopia revelava uma lesão vegetante e ulcerada no esófago, entre os 30 e 35 cm, com sangramento fácil não apresentando lesões o estômago, bulbo ou duodeno.

Face à evidência de envolvimento do esófago por um processo provavelmente primário foram feitos outros exames complementares de diagnóstico na tentativa de evidenciar o compromisso de outros órgãos para além do Sistema Nervoso Central.

A TAC toracoabdominal mostrou múltiplas imagens nodulares de limites mal definidos em ambos os campos pulmonares e um fígado de dimensões normais com múltiplas imagens arredondadas, hipodensas antes e após a injeção de contraste endovenoso compatíveis com metastização pulmonar e hepática. A imagem do esófago, de dimensões aumentadas e com lúmen excêntrico do terço médio para o distal, confirmava neoformação. (Fig 3)

A ecografia prostática excluiu invasão primária ou secundária evidenciando uma próstata de dimensões normais e contornos regulares com ecoestrutura mantida.

O doente foi transferido para o Serviço de Cirurgia Geral e, após a realização de Provas de Função Respiratória que mostraram ser normais, foi submetido a terapêutica cirúrgica paliativa - Esofagectomia subtotal com esofago-gastrostomia em posição torácica por toracotomia pelo 8º espaço intercostal direito (3/9/92). Durante a laparotomia foi efectuada biópsia de metástase hepática.

O pós operatorio decorreu sem quaisquer complicações tendo o doente alta ao 15º dia com trânsito esofagogástrico reestabelecido para sólidos e líquidos.

O exame macroscópico da peça de esofagectomia com 6 cm de comprimento revelou a 0.5 cm e a 1.8 cm de cada

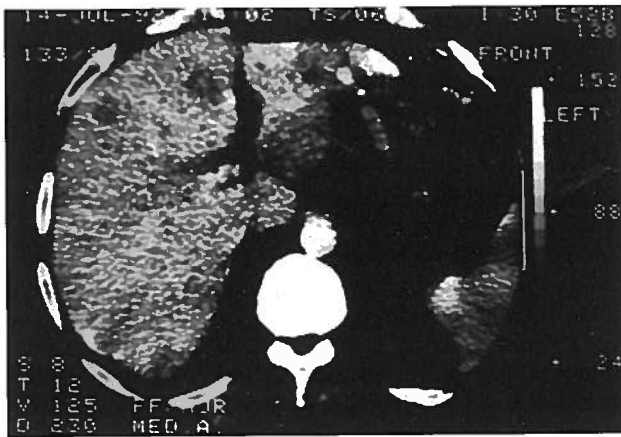


Fig. 3 - TAC Abdominal revelando múltiplas imagens hipodensas hepáticas sugestivas de metastização hepática.

um dos bordos uma neoplasia vegetante ulcerada em superfície, que ocupava todo o lúmen do órgão. A superfície de secção feita após fixação em formol era branca e firme invadindo o tumor todas as camadas até à adventícia. Isolaram-se 5 gânglios.

O exame microscópico revelou uma neoformação de padrão arquitetural essencialmente nodular esboçando áreas pseudoglandulares, composto por células pequenas, de citoplasma escasso, núcleo hiper cromático de forma variável entre o redondo e o oval com um ou dois pequenos nucléolos. (Fig 4) As células à periferia tinham uma disposição em paliçada. (Fig 5) Entre as células, e em torno dos agrupamentos celulares havia a deposição de um material hialino do tipo da membrana basal corado pelo colagénio IV. Foram encontradas mitoses, algumas atípicas e necrose do tipo comedónico e celular focal. O epitélio esofágico que cobria a neoplasia apresentava-se como carcinoma pavimentoso intraepitelial que se estendia para o córion abruptamente assumindo a forma de carcinoma basalóide. É de salientar que foram encontradas áreas com diferenciação escamosa.

Os marcadores imunohistoquímicos revelaram uma positividade para o antigénio carcinoembrionário (detectado nos carcinomas particularmente do tubo gastro intestinal e pulmão) e AE1 ( aloqueratinas dos epitélios ductais pavimentosos e simples) e negatividade para o S100 (pro-

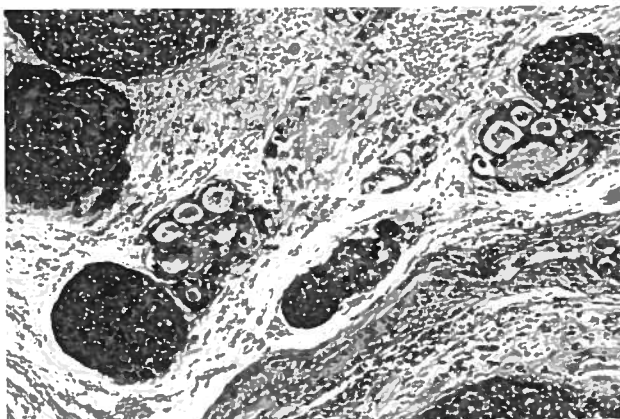


Fig. 4 - Ampliação 10 X. Arquitetura pseudoglandular.

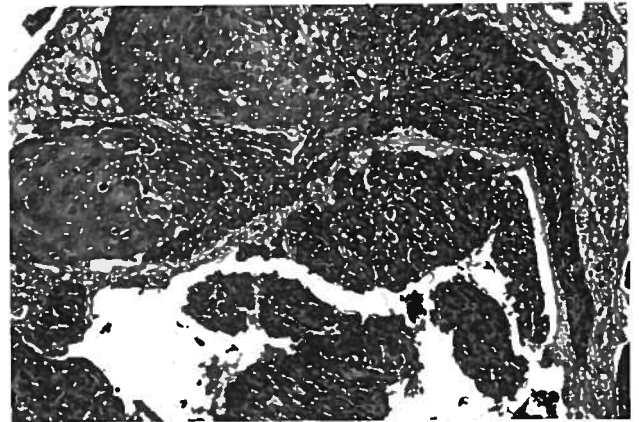


Fig. 5 - Ampliação 20 X. Zona de diferenciação pavimentosa .

teínas do nucleio, células gliais e melanocitos ) e CK1 (citoqueratinas de baixo peso presentes nos epitélios simples e ductos ). O perfil imunohistoquímico pareceu apontar para a origem pavimentosa das células tumorais que por vezes assumem diferenciação glandular.

O diagnóstico definitivo mostrou tratar-se de carcinoma do esófago ulcerado com invasão de todas as camadas excepto a adventícia e com invasão vascular (Fig 6) pondo-nos perante o diagnóstico definitivo de Carcinoma Basalóide do Esófago com metastização cerebral, pulmonar e hepática.

Após a alta o doente manteve-se assintomático com hemiparésia esquerda de predomínio crural sendo seguido em ambulatório na consulta de Cirurgia Geral e Oncologia.

Cerca de 3 meses após o diagnóstico a TAC CE de controle mostrava zonas de densidade heterogénea compatíveis com novas lesões cerebrais. (Fig 7) Tratando-se de um doente com metastização à distância de tumor esofágico, submetido a esofagectomia paliativa e exérese de metástase cerebral com aparecimento de novas lesões, foi submetido a irradiação paliativa do sistema nervoso central. A teleradiografia do tórax em PA e perfil mostrava igualmente evolução das lesões já existentes com imagens em relação com extenso processo metastático pulmonar. (Fig 8) O doente não foi submetido a poliquimioterapia ou imunoterapia dados os pareceres dos oncologistas contactados em diferentes fases deste processo.

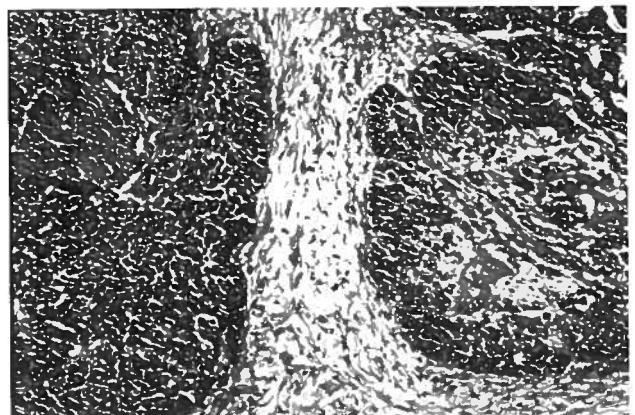


Fig. 6 - Pequena ampliação do tumor .

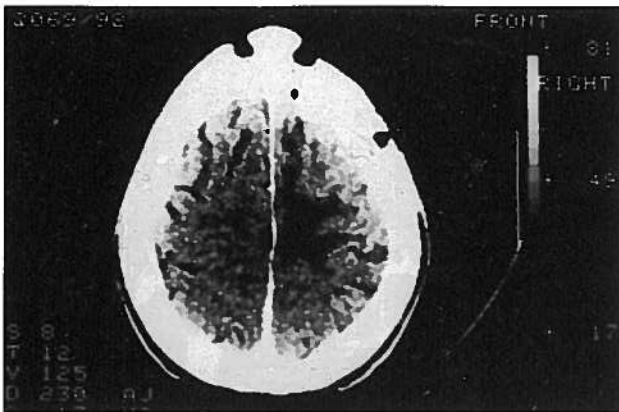


Fig. 7 - TAC CE evidenciando metástases cerebrais

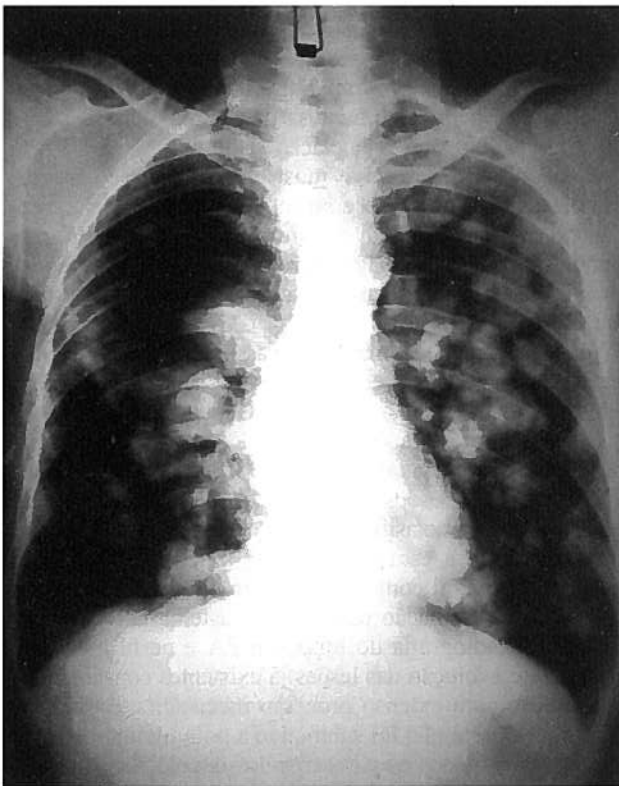


Fig. 8 - Teleradiografia do Tórax em PA com metastatização pulmonar em largada de balões

Ao fim de um ano e meio após diagnóstico o doente permanece em ambulatório, com trânsito esofagogastrico mantido, sendo seguido em Consulta Externa de Cirurgia Geral.

## DISCUSSÃO

O Carcinoma Basalóide é tumor maligno raro cujas localizações já foram descritas na laringe, faringe e esôfago entre outras.<sup>1-3</sup>

Para além do termo basalóide outros termos têm sido usados: carcinoma de células adenóides basais, carcinoma adenóide quístico e carcinoma com diferenciação adenóide

de quístico, em relação a carcinomas de células escamosas muitas vezes com diferenciação pseudoglandular.

Foi Wain e colaboradores que, em 1986, descreveram 10 casos de carcinoma basalóide localizados na parte superior do tubo digestivo. Todas estas neoplasias tinham semelhanças histológicas ao carcinoma adenóide quístico mas com algumas particularidades histológicas e curso clínico diferente.

Este diagnóstico histológico foi feito com base em quatro alterações histológicas primárias conferindo a este tumor individualidade: grupos celulares com configuração lobular apostos à superfície da mucosa, células pequenas com citoplasma escasso, núcleos escuros hiper-cromáticos sem nucléolos e pequenos espaços quísticos contendo um material semelhante à mucina.

A semelhança histológica com o carcinoma basocelular cutâneo justifica a nomenclatura usada.<sup>4,5</sup>

Desde essa altura já foram descritos mais casos de carcinomas basalóide localizados no cabeça e pescoço, constatando-se que esta neoplasia se desenvolve frequentemente na hipofaringe, base da língua e laringe, apresentando-se num estadio avançado de doença<sup>1</sup>. Assim dada a sua agressividade, na altura do diagnóstico existe já metastatização estando associado a um prognóstico muito pobre com morte em um ou dois anos após o diagnóstico.<sup>4</sup>

Num estudo feito abrangendo 40 casos com este tumor, até agora o estudo envolvendo o maior número de doentes,<sup>6</sup> os resultados confirmam as diferenças e a especificidade deste tumor. Evidenciou-se uma maior frequência nos homens e predomínio na raça branca (mais de 90%). Mais de metade dos doentes referiam consumo de álcool. As formas de apresentação descritas foram várias de acordo com a localização da neoplasia: fadiga, zumbidos, obstrução nasal e epistaxis, sudação nocturna e disfagia (esta última descrita em 3 doentes). Um facto importante é a presença simultânea de outras neoplasias primárias: leucémia linfática crónica e outros adenocarcinomas nomeadamente do cólon e próstata. Os locais primariamente envolvidos foram, por ordem decrescente a base da língua, seio piriforme, faringe, laringe, língua e nasofaringe. A maioria dos doentes apresentava-se num estadio avançado de doença havendo, em mais de metade dos casos (68%), metastatização para gânglios regionais na data de diagnóstico.

McKay e Bilous<sup>7</sup> descreveram um carcinoma basalóide<sup>8</sup> do seio piriforme num homem de 58 anos com hábitos tabágicos e alcoólicos pesados. Dezanove meses depois da cirurgia o doente desenvolvia metástases regionais e morria 43 meses após a cirurgia.

Uma outra referência da literatura<sup>4</sup> diz respeito a 4 casos descritos por Tsang e colaboradores, homens, também fumadores e com hábitos alcoólicos.

Dos dados descritos na literatura pode constatar-se a existência de semelhanças clínicas e de localização do carcinoma basalóide e do convencional carcinoma de células escamosas. O álcool e o tabaco parecem ser importantes factores de risco no desenvolvimento deste carcinoma. Tendo como referência todos os casos descritos na literatura<sup>6</sup> 50/66 doentes já tinham evidência de



metastização regional ou à distância na altura do diagnóstico. Vinte e nove morreram com doença e mais de metade destes doentes morreram num período de 2 anos após diagnóstico.

Têm sido referidas na literatura variações histológicas neste tumor estando descrita uma estreita relação entre o componente basalóide do carcinoma adenóide quístico e o carcinoma de células escamosas<sup>5</sup>. Apesar de serem utilizados vários marcadores celulares na caracterização das células tumorais - CEA, CK1 e AE1 o seu perfil imunohistoquímico não está totalmente esclarecido.<sup>3,5,6</sup>

Vários anticorpos contra a queratina, outros filamentos ou antigénios epiteliais têm sido estudados para a caracterização da imunoreactividade do Carcinoma Basalóide. O anticorpo contra 34bE12 foi fortemente consistente nos casos estudados. Anticorpos contra AE1/AE3, CAM 5.2, e o antigénio da membrana epitelial foi menos sensível que o 34bE12. O antigénio Carcinoembrionário foi positivo em mais de 50 % dos casos estudados e a imunoreactividade foi geralmente vista nas células mostrando diferenciação escamosa. A actina específica do músculo e a proteína do glial não foram detectadas em nenhum dos casos de carcinoma basalóide. A proteína S100 foi positiva em 14 de 36 tumores.

Uma revisão de casos de carcinomas adenóides quísticos com várias localizações: cabeça, pescoço, esófago e cervix uterino mostrou múltiplos casos mais apropriadamente interpretados como carcinomas basalóides. As características imunohistoquímicas do carcinoma basalóide e do carcinoma adenóide quístico poderão ser úteis na distinção de vários tumores<sup>9</sup>. Cada um deles mostra reactividade para vários anticorpos para a queratina, antigénio da membrana epitelial, antigénio carcinoembrionário e proteína S100. No Carcinoma Adenóide o antigénio da membrana epitelial é visto nos espaços das células dos espaços ductais enquanto que no Carcinoma Basalóide a positividade é focal e geralmente encontrada nas células com citoplasma mais proeminente. O CEA é encontrado em 60-90 % dos casos de carcinoma adenóide quístico.

Apesar do curso agressivo deste tumor a metástase cerebral como primeira manifestação, constitui uma forma rara de apresentação não só das neoplasias malignas do esófago como também deste tipo histológico, tipo invulgar de tumor maligno deste órgão. Está descrita a metastização cerebral sobretudo em carcinoma basalóide do canal anal.<sup>8</sup>

Não está ainda totalmente padronizada a abordagem terapêutica deste tipo de tumor. No maior estudo efectuado neste âmbito a abordagem terapêutica foi diversa. Mais de metade (35/40) foram ressecados e 22/40 receberam quimioterapia, radioterapia ou ambas. Foram registadas recorrências locais em 6 doentes 15/40 doentes desenvol-

veram metástases à distância, sendo o pulmão o órgão mais frequentemente atingido. Dois doentes tiveram envolvimento hepático e pulmonar e um envolvimento do sistema nervoso central. Após um *follow-up* de um ano, 20 doentes permaneciam vivos e, destes, 7 apresentavam doença. Dos 13 casos sem doença, nove foram seguidos por um período inferior a um ano. Os 17 doentes morreram num período médio de 18 meses (2 meses a 4 anos).

O facto de se tratar de um tumor primitivo que envolve um órgão ôco (esófago) levanta no decurso da sua evolução, problemas obstrutivos de abordagem problemática em doentes já com metastização sistémica limitando o acesso à terapêutica cirúrgica.

A sobrevida deste caso clínico, contrariando a referida nos poucos casos descritos na literatura<sup>4</sup> realça o papel decisivo que pode ter a terapêutica cirúrgica, ainda que paliativa, nestes doentes mesmo sem evidência de queixas esofágicas ou obstrutivas. Tal como noutra tipo de tumores, a terapêutica agressiva continua a ter um papel fundamental na sobrevida e qualidade de vida destes doentes.

## BIBLIOGRAFIA

1. JEFFREY D SEIDMAN MD, JULES J BERMAN PHD, MD, BARBARA ANN YOST, MD, OSCAR A ISERI, MD: Basaloid Squamous Carcinoma of the Hypopharynx and Larynx Associated with Second Primary Tumors. *Cancer* 1991; 68: 1545-1549
2. STEPHANIE L WAIN, MD, RUBEN KIER, MD, ROBIN T VOLLMER, MD, EDWARD H. BOSSEN, MD: Basaloid-Squamous Carcinoma of the Tongue, Hypopharynx, and Larynx: Report of 10 Cases. *Human Pathology* 1986; 17: 1158-1166
3. E. BRAMBILLA, MD, D. MORO, MD, D. VEALE, MD, MRCP, P. Y BRICHON, MD, P. STOEJNER, MD, B. PARAMELLE, MD, C. BRAMBILLA, MD: Basal Cell (Basaloid) Carcinoma of the Lung: A New Morphologic and Phenotypic Entity With Separate Prognostic Significance. *Human Pathology* 1992; 23: 993-1003
4. W. Y. W. TSANG, J. K. C. CHAN, K. C. LEE, A. K. F. LEUNG, Y. T. FU: Basaloid-squamous Carcinoma of the upper aerodigestive tract and so-called adenoid cystic carcinoma of the oesophagus: the same tumour type? *Histopathology* 1991; 19: 35-46
5. K. TAUCHI, K. KAKUDO, T. MACHIMURA, H. MAKUUCHI, T. MITOMI: Superficial Esophageal Carcinoma with Special Reference to Basaloid Features. *Path. Res. Pract.* 1990; 186: 450-454
6. EVELYN R. BANKS, MD, HENRY F. FRIESON, JR, MD, STACEY E. MILLS, MD, EVAN GEORGE, MD, RICHARD J. ZARBO, MD, PAUL E. SWANSON, MD: Basaloid Squamous Cell Carcinoma of the Head and Neck. A Clinicopathologic and Immunohistochemical Study of 40 Cases. *The American Journal of Surgical Pathology* 1992; 16: 939-946
7. MCBAY MJ, BILOUS AM: Basaloid squamous carcinoma of the hypopharynx. *Cancer* 1989; 63: 2528-253
8. N. G. P. DAVIDSON, P. P. L. YOUNG: Brain metastasis from basaloid carcinoma of the anal canal 8 years after abdominoperineal resection. *European Journal of Surgical Oncology* 1991; 17: 227-230
8. MCKAY, MJ, BILOUS AM: Basaloid-squamous carcinoma of the hypopharynx. *Cancer* 1989; 63: 2528-31
9. WIERNIK G, MILLARD PR, HAYBITTLE JL: The predictive value of histological classification into degrees of differentiation of squamous cell carcinoma of the larynx and hypopharynx compared with the survival of patients. *Histopathology* 1991; 19: 411-7