

# NEOPLASIAS MALIGNAS PRIMITIVAS DO APARELHO GENITAL FEMININO

J. SARAIVA, F. CUNHA, M.J. PASSOS, I. SIMÕES DOS REIS, A. FRANCISCA, A. PEREIRA, I. CABRAL, H. RETTO

Serviços de Ginecologia e Anatomia-Patológica. Hospital Garcia de Orta. Almada.  
Serviços de Ginecologia e Clínica Oncológica VIII. Instituto Português de Oncologia Francisco Gentil. Lisboa

## RESUMO

Descreve-se o caso de uma doente com três neoplasias malignas do aparelho genital feminino, síncronas, envolvendo o ovário, colo e corpo do útero. A doente, com 49 anos, apresentava desde há 6 meses queixas de dor pélvica e menometrorragias. O exame objectivo revelou um tumor que ocupava todo o quadrante inferior esquerdo do abdómen e ao espéculo o colo do útero apresentava um tumor vegetante. O exame anátomo-patológico revelou a existência de três tumores distintos: cistadenocarcinoma do ovário, carcinoma adenoescamoso do colo do útero e adenocarcinoma endometrióide do corpo do útero. Os dados referidos sugerem estarmos perante um caso de tumores mullerianos múltiplos. Em presença de uma doente com tumor pélvico envolvendo diferentes órgãos não devemos esquecer o diagnóstico diferencial entre tumores primitivos e metastáticos, dadas as implicações no tratamento e prognóstico destes doentes.

## SUMMARY

### Multiple Primary Malignant Neoplasms of the Female Genital Tract

A patient with synchronous multiple malignant neoplasms of the female genital tract, involving the ovary, the cervix and the endometrium is described. A 49-year-old patient, presenting pelvic pain and menometrorrhagia over the last six months. An abdominal and speculum examination revealed an abnormal mass occupying the entire left lower quadrant and a vegetating tumor of the cervix, respectively. Microscopic examination of the uterus and ovary revealed a cistadenocarcinoma of the ovary and an adenosquamous carcinoma of the cervix and an endometrioid carcinoma of the endometrium. The data suggests this is a multiple mullerian tumor. Due to treatment and prognostic implications, in the presence of a patient with a tumor involving different organs, we must not overlook differential diagnosis between primary and metastatic tumor.

\* Trabalho apresentado como comunicação livre no XV Congresso Português de Ginecologia/Obstetria, de 1 a 4 de Junho de 1994 em Coimbra.

## INTRODUÇÃO

A ocorrência simultânea de neoplasias malignas múltiplas do aparelho genital feminino é um fenómeno pouco vulgar, mas cada vez mais estudado. É ainda controversa a sua origem, o que tem criado dificuldades na prática clínica, nomeadamente na escolha do tratamento adequado<sup>1</sup>.

Warren e Gates<sup>2</sup> numa revisão da literatura concluíram que a incidência de um segundo tumor primário é de 2 a 4 %. Cortes et al<sup>3</sup> num estudo de 695 doentes com cancro ginecológico prévio, diagnosticaram uma segunda neoplasia maligna em 19 doentes (2,7 %), das quais oito (1,2 %) eram ginecológicas e destas, quatro (0,6 %) evoluíam simultaneamente.

Os raros casos de tumores triplos primitivos descritos na literatura, envolvem na maior parte deles, órgãos extragenitais e não ocorrem simultaneamente<sup>4</sup>, com excepção de um caso descrito por Day<sup>5</sup> (carcinomas bilaterais do ovário de tipos diferentes e carcinoma epidermóide invasivo do colo do útero) numa revisão de 1237 doentes com cancro primitivo ginecológico.

Descreve-se o caso clínico de uma doente com três neoplasias malignas ginecológicas distintas, síncronas, envolvendo o colo do útero, endométrio e ovário.

## CASO CLINICO

A doente de 49 anos, escriturária, natural e residente em Almada, G 1P 1, foi internada em Janeiro de 1993

por menometrorragias, dor na fossa ilíaca esquerda e hipogastro e aumento de volume do abdómen, com seis meses de evolução.

Na história progressa não havia antecedentes de doença oncológica. Nunca tomou contraceptivos orais.

A doente apresentava bom estado geral (55 kg, 1.52m) e os sinais vitais estavam normais. Sem adenomegalias. Palpação mamária e auscultação cardio-pulmonar sem alterações. Abdomen sem ascite.

O resto do exame objectivo revelou um tumor duro, aderente aos planos profundos, indolor, de limites mal definidos que ocupava todo o quadrante inferior esquerdo do abdomen. O colo do útero apresentava uma lesão ulcerada, sangrante, do lábio posterior com cerca de 10 mm, que não atingia os fundos de saco vaginais. Ao toque rectal os paramétrios encontravam-se livres.

As análises de rotina, radiografia torax e marcadores tumorais (CEA,  $\alpha$ -fetoproteína, CA 125, BHCG) não apresentam alterações à excepção do hemograma que revelava anemia normocítica normocrômica.

A cistoscopia e rectosigmoidoscopia não evidenciavam alterações.

A ecografia abdominopélvica mostrou um tumor heterogéneo no quadrante inferior esquerdo com 15 x 12 x 13 cm, que parece corresponder ao anexo esquerdo. Sem ascite.

A citologia cérvico vaginal (Papanicolau) e a biópsia do colo do útero revelaram adenocarcinoma medianamente diferenciado com provável origem no endocolo.

A TAC abdomino-pélvica mostrou volumoso tumor, com 16,7 x 13,5 cms, heterogeneo, isodensito com os tecidos moles, com ponto de partida que parecia ser o útero. Estavam inalterados os planos de clivagem entre os órgãos pélvicos. Sem alterações das cadeias ganglionares.

Na abordagem cirúrgica inicial, devido ao tumor abdominal, verificou-se a existência de um tumor do ovário, com cerca de 15 cm de diâmetro com superfície externa pálida, lisa, com cápsula intacta e aderente ao útero que se apresentava globalmente aumentado de volume. Os restantes anexos apresentavam tamanho e aspecto normal. Não havia ascite ou envolvimento do peritoneu, diafragma, fígado, epiploon e cadeias ganglionares. Foi efectuada a operação Wertheim-Meigs, ressecção do grande epiploon e apendicectomia.

No registo macroscópico identificaram-se uma peça de histerectomia total e anexectomia direita e, em separado, uma peça de anexectomia esquerda. A primeira peça referida pesava 280 gr e o corpo uterino estava aumentado de volume e sem alterações da sua superfície externa. O lábio posterior do colo estava substituído por um tumor ulcero-vegetante, de estrutura franjada e que se estendia ao istmo. A cavidade endometrial media 8 cms de profundidade e estava ocupada por um tumor friável e hemorrágico que invadia a metade interna do miométrio sem contiguidade com o istmo. Os anexos direitos não tinham alterações. O ovário esquerdo media 17x15x10 cm, sem alterações na sua superfície externa, estava substituído por um tumor quístico multiloculado cujo conteúdo era mucinoso e a superfície interna tinha múlti-

plas projecções sólidas e friáveis. A trompa esquerda não tinha alterações aparentes.

Histologicamente identificou-se um carcinoma adenoescamoso do colo uterino com permeação do istmo (fig. 1 e 2), um adenocarcinoma endometrióide com infiltração da metade interna do miométrio (fig. 3) e o tumor do ovário (fig.4) correspondia a um cistadenocarcinoma mucinoso; Os três tumores eram bem diferenciados.

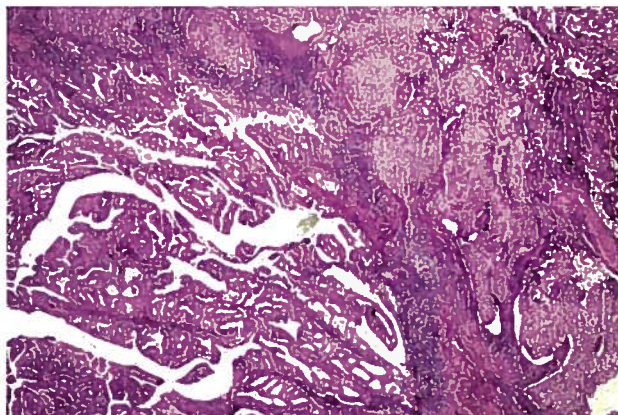


Fig. 1 – Carcinoma adenoescamoso do colo do útero

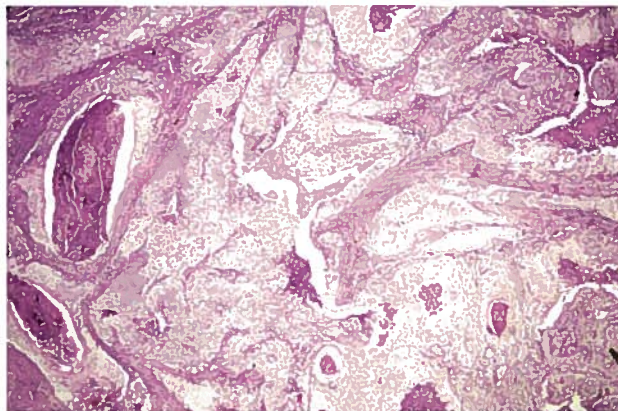


Fig. 2 – Carcinoma adenoescamoso do istmo (predominantemente Pavimentoso)

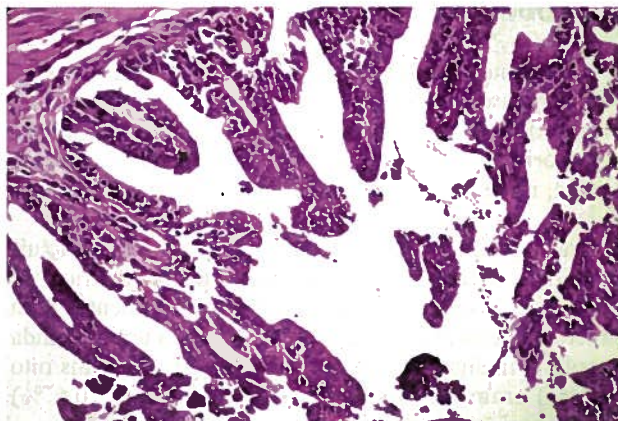


Fig. 3 – Adenocarcinoma endometrióide do endométrio



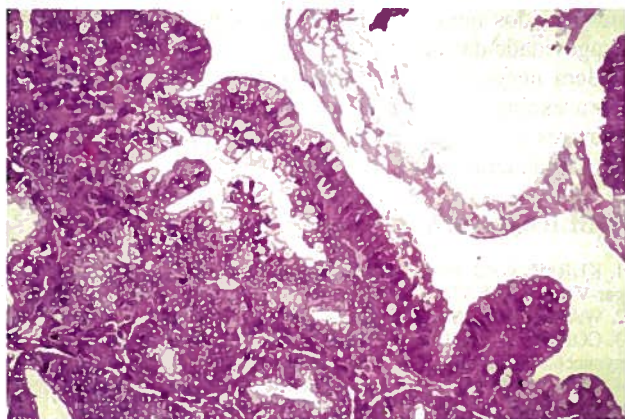


Fig. 4 – Cistadenocarcinoma mucinoso do ovário

Os restantes órgãos analisados (apêndice, epiplon, e gânglios ilíacos primitivos, externos, internos e obturadores não tinham infiltração neoplásica. A pesquisa de células neoplásicas no sedimento do lavado peritoneal foi negativa.

A doente foi referenciada ao Instituto Português de Oncologia de Francisco Gentil onde foi estudada e tratada com radioterapia externa (entre 13/4/93 e 21/5/93) e curieterapia (19/3/93 a 24/3/93) na dose total de 50 Gy e quimioterapia com cisplatino (100 mg/m<sup>2</sup>/dia 1) e ciclofosfamida (1 g/m<sup>2</sup>/dia 1), de três em três semanas (12/3/93 a 26/8/93), tendo completado seis ciclos, com boa tolerância.

Dezoito meses após quimioterapia, a doente encontra-se em remissão completa, fazendo a sua vida normal.

## DISCUSSÃO

Billroth fez em 1869 o primeiro relatório sobre neoplasias malignas múltiplas. Estabeleceu como requisitos que deveriam ser histologicamente diferentes, ter origem em diferentes locais e serem capazes de produzir as suas próprias metástases.

Esta classificação era demasiado rígida e determinaria a exclusão de muitos casos, pelo que foi adaptada por Warren e Gates<sup>2</sup>. Estes autores admitem que as neoplasias múltiplas podem ter a mesma localização, mas devem ser histologicamente diferentes e ser excluída a hipótese de uma ser metástase da outra.

Woodruff e Eifel<sup>6,7</sup> não exigem sequer que os tumores tenham histologia diferente para serem considerados primários. Será então necessário usar outros critérios para distinguir as neoplasias metastáticas das multicêntricas.

Ulbricht e Roth<sup>8</sup> classificam as neoplasias primitivas múltiplas do endométrio e ovário quando não há extensão directa entre elas; a invasão do miométrio está ausente ou é mínima; não há invasão vascular (venosa e linfática); a hiperplasia atípica do endométrio é comum; as duas neoplasias estão confinadas às localizações primitivas ou têm disseminação mínima, são bem diferenciadas e não há envolvimento das trompas de Falópio.

O facto de os tumores apresentados serem bem diferenciados e em estágio inicial (ovário Ia; endométrio Ib;

colo Ib) indica que são tumores distintos, de aparecimento simultâneo.

O diagnóstico diferencial entre tumores primitivos e metastáticos utilizando os critérios acima expostos, impõe-se sobretudo entre os tumores do endométrio e do ovário. A metastização nestes dois tipos de tumores é frequente, podendo ser classificados pela FIGO (Federação Internacional de Ginecologia e Obstetrícia) em adenocarcinoma do endométrio - estadio III, carcinoma do ovário - estadio II ou tumores primários síncronos<sup>7</sup> no estadio I, com previsíveis consequências no tratamento e prognóstico.

Em dados de autópsia o envolvimento do ovário no carcinoma do endométrio é 30 a 40 % e nas peças operatórias de 5 a 15 %<sup>1</sup>; a metastização do ovário para o endométrio ocorre com menos frequência<sup>1</sup>. As neoplasias simultâneas do ovário e endométrio são independentes em cerca de 1/3 dos casos<sup>1</sup>. Em metade destes casos os tumores são do tipo endometrióide, bem diferenciados e com bom prognóstico. O carcinoma adenoescamoso os tumores mesodérmicos malignos mistos, e os tumores de células claras e serosas quando detectados, são geralmente metastáticos<sup>1</sup>.

O diagnóstico diferencial será mais rigoroso com o desenvolvimento de marcadores biológicos, tais como a expressão fenotípica dos isoenzimas G6PD ou com o uso de marcadores cromossómicos<sup>7</sup>.

A citometria de fluxo poderá ser uma ajuda pois é conhecido que o nível de ploidia do tumor é frequentemente mantido nas metástases e a probabilidade de tumores independentes terem o mesmo conteúdo (aneuploidie) de DNA é pequena<sup>10</sup>.

Estes tumores pélvicos com várias expressões histológicas sugerem a sua origem numa célula pluripotente com evolução clonal posterior.

O caso descrito de três tumores epiteliais distintos evoluindo simultaneamente em órgãos embriologicamente relacionados, poderá ser explicada, em parte, pela teoria de Laughlam<sup>9</sup> do *sistema mulleriano alargado*, onde se sugere que para um mesmo estímulo carcinogénico, estes tumores ocorrem na mesma *área de resposta* de epitélios semelhantes.

Os canais de Muller ou paramesonéfricos, que originam as trompas e útero desenvolvem-se numa região adjacente à crista genital coberta pelo epitélio celómico, dando origem aos ovários. A relação estreita no desenvolvimento destas estruturas poderá predispor órgãos histologicamente diferentes a responderem a estímulos específicos carcinogénicos de uma maneira semelhante que síncrona ou metacrónica.<sup>7,9</sup>

O aparecimento das neoplasias múltiplas ginecológicas associadas com neoplasias de outros órgãos tem sido explicada também pelos avanços da genética, que identificou diversos síndromos - familiar ovário/mama e Lynch II (cólon, ovário, endométrio e mama)<sup>11</sup>.

Os tumores envolvendo o ovário e endométrio (associação mais frequente de tumores ginecológicos múltiplos) são geralmente diagnosticados pelos sintomas da neoplasia do endométrio, permitindo um diagnóstico mais precoce do tumor do ovário e um prognóstico mais favorável<sup>7</sup>. Outro factor que condiciona a sobrevida destes

doentes é a sua diferenciação. Questiona-se ainda o impacto da terapêutica adjuvante nestes tumores.

Neste caso tratámos os tumores do endométrio e do colo do útero com curieterapia.

O uso da radioterapia externa é discutível, porque tanto o tumor cervical como o endometrial eram bem diferenciados no estadio Ib, clínico no colo e cirúrgico no endométrio. A quimioterapia adjuvante também poderá ser posta em causa no tratamento do tumor do ovário no estadio Ia, bem diferenciado.

A dificuldade na interpretação da existência de dois tumores primitivos, um deles metastático ou de três tumores primitivos, levou a que se optasse por uma abordagem mais agressiva, incluindo quimioterapia citostática. Se por um lado se optou por uma terapêutica mais tóxica, evitou-se o risco de subtratar a doente.

Em conclusão podemos dizer que um pequeno número de doentes com cancro ginecológico pode ter outro cancro genital, que será mais facilmente detectado se estivermos alertados para esta possibilidade.

O diagnóstico diferencial entre tumores primitivos e múltiplos é importante, dado que tem implicações no tratamento e prognóstico; quando dois tumores do ovário e endométrio têm a mesma histologia, sobretudo se for endometrióide, não significam à priori que são metastáticos.

Pensamos que as neoplasias malignas múltiplas do aparelho genital feminino vão assumir, no futuro, uma importância crescente, que vai depender de vários factores, nomeadamente de maior sensibilidade para o diag-

nóstico, dos novos estímulos carcinogénicos e da maior longevidade das doentes.

Será necessário um estudo prospectivo randomizado para esclarecer se, em certos casos, os doentes com tumores múltiplos primitivos ginecológicos beneficiam ou não de terapêutica adjuvante

## BIBLIOGRAFIA

1. KURMAN R J: Blaustein's Pathology of female genital tract. Springer-Verlag 1987; 338-372
2. WARREN S, GATES O: Am J Cancer 1932; 16:1358
3. CORTES J, BARRES J, TORRECABOTA J, et al: Second tumor in gynaecological cancer. Eur J Gynaec Oncol 1985; VI (3): 199-204
4. CORTES J, MARQUES A, TORRECABOTA J: Triple cancer in asymptomatic women Eur J Gynaec Oncol 1982; III(1): 24-27
5. DAY JC: The Second primary malignant tumor in gynaecology. Am J Obstet Gynecol 1958; 5 : 976-982
6. WOODRUFF JD, JULIAN CG: Multiple Malignancy in the upper genital canal. Am J Obstet Gynecol 1968; 103: 810-822
7. EIFEL P, HENDRICKSON M, ROSS J, BALLON S, MARTINEZ A, KEMPSON R: Simultaneous presentation of carcinoma involving the ovary and uterine corpus. Cancer 1982; 50: 163-170
8. ULBRIGHT TM, ROTH LM: Metastatic and independent cancers of endometrium and ovary: a clinicopathological study of 34 cases. Hum pathol 1985; 16: 28-32
9. LAUHLAN SC: The secondary mullerian system. Obstet Gynecol 1972;27:133-146
10. SMITH VM, FLEUREN GJ, HOUWELINGEN JC, KNIPERS-DIJKSHOORN, CORNELISSE CJ: Flow cytometric DNA - Ploidy analysis of synchronously occurring multiple malignant tumors of the female genital tract. Cancer 1990;66:1843-1849
11. LYNCH HT, LYNCH JF, CONWAY TA, BEWTRA C: Genetics and Gynecologic cancer. In: Hoskins WJ. Principles and practice of Gynecologic Oncology. William J Hoskins, Lippincott