

IMAGIOLOGIA DOS TRAUMATISMOS CRANIO-ENCEFÁLICOS

Noções Gerais

ORLANDO MARTINS

Serviço de Imagiologia. Hospital de São Francisco Xavier. Lisboa.

RESUMO

O autor faz uma revisão concisa dos aspectos imagiológicos da fase aguda dos traumatismos crânio-encefálicos. Refere a importância relativa das diversas técnicas de exame, discutindo o interesse actual da radiografia do crânio e realçando o papel da tomografia computadorizada (TC). Descreve os aspectos mais importantes das lesões traumáticas avaliadas por TC.

SUMMARY

Imagiology of acute head trauma

The author makes a concise review of the imagiology of acute head trauma. The relative value of the various imaging techniques and the present importance of skull radiography are discussed; the role of computed tomography (CT) is emphasized. The most important aspects of traumatic lesions, as evaluated by CT, are presented.

INTRODUÇÃO

Os traumatismos do crânio constituíram sempre situações geradoras de alguma ansiedade nos elementos das equipas de urgência, dada a frequência e gravidade das implicações clínica e médico-legais que aquelas situações podem acarretar. Apesar de, na actualidade, as indicações para o estudo imagiológico destes doentes estarem razoavelmente bem estabelecidas, continua-se a efectuar exames de forma sistemática *para salvaguardar complicações eventuais*, conferindo-se importância secundária aos dados clínicos, os únicos que deveriam, de facto, pesar na decisão de realizar ou não exames complementares e de que tipo.

A tomografia computadorizada veio revolucionar o estudo da patologia crânio-encefálica e constitui hoje um elemento de grande segurança na avaliação dos traumatizados cranianos. Possui também, no entanto, indicações específicas que, pelas razões acima apontadas, tendem a ser subvalorizadas pelos clínicos e, por outro lado, não parece ter resolvido o problema da realização rotineira da radiografia do crânio, prática que hoje em dia não é justificável.

MÉTODOS DE ESTUDO E INDICAÇÕES

Os métodos de imagem actualmente disponíveis para estudo dos traumatizados cranianos são a radiografia do

crânio (RX do crânio), a tomografia computadorizada (TC), a ressonância magnética (RM) e a angiografia.

A angiografia, outrora importante no diagnóstico de hematomas intracranianos, foi hoje relegada para último lugar na hierarquia de exames, estando praticamente confinada ao estudo das complicações vasculares dos traumatismos penetrantes.

A TC e a RM são os métodos por excelência de estudo do SNC, permitindo visualizar directamente e de forma não invasiva as estruturas e as alterações intracranianas.

A inclusão actual do RX do crânio no *armamentarium* imagiológico dos traumatizados cranianos é muito discutível. A detecção de uma fractura linear da calote tem pouca relevância dado que o que se pretende saber é se o traumatismo teve repercussões intracranianas.

Inúmeros estudos, quer retrospectivos quer prospectivos, têm demonstrado a fraca correlação existente entre a presença de fractura da calote e ocorrência de lesão intracraniana. Em grandes séries não foi detectada lesão intracraniana nos doentes com traumatismo *minor* (assintomáticos ou apenas com cefaleias, *contusões*, hematoma ou laceração do couro cabeludo), independentemente de ter havido ou não fractura da calote. Em doentes considerados de alto risco para lesão intracraniana (alteração do nível de consciência, sinais neurológicos focais, lesão penetrante ou evidência clínica de fractura afundada) a

realização de TC é mandatória. Nos doentes considerados de risco intermediário (cefaleias progressivas, vômitos, convulsões, etilismo, idade inferior a 2 anos) a probabilidade de lesão intracraniana é suficientemente grande para justificar também a indicação liberal de TC, devendo, no entanto, cada caso ser considerado individualmente e levada em linha de conta a disponibilidade efectiva de um aparelho de TC. Neste contexto, a detecção, no RX do crânio, de um traço de fractura cruzando um sulco vascular importante (por exemplo, a artéria meníngea média) reforçaria a necessidade de proceder a TC, mas a inexistência de fractura não permite excluir lesão intracraniana e a avaliação clínica continuada tem mais valor que qualquer achado radiográfico.

O problema da detecção de fractura da calote com afundamento e de fractura da base é clínico e ambos os casos devem ser estudados por TC.

Em resumo, se o doente sofreu traumatismo menor não há lugar a investigação imagiológica, devendo apenas ser aconselhado a permanecer sob vigilância nas próximas horas. Nos traumatismos graves, incluindo lesões penetrantes e evidência de fractura afundada, a TC é obrigatória e a radiografia do crânio também não tem qualquer interesse. Nos casos *intermediários* é geralmente impossível excluir lesão intracraniana, pelo que o recurso à TC deve ser liberal; se esta não estiver imediatamente disponível a ênfase deve ser posta na avaliação clínica continuada e não na execução de RX do crânio, o qual, se for normal, não altera a atitude médica; é necessário sublinhar que, à excepção do hematoma epidural, virtualmente todos os outros tipos de lesão intracraniana, incluindo o hematoma subdural, podem ocorrer sem impacto directo sobre o crânio - e, portanto, sem evidência de fractura; se detectar um traço de fractura cruzando um sulco vascular, é hábito considerar este facto como indicação para TC, reforçando a necessidade de proceder a este exame, mas, como referimos antes, a correlação deste achado com presença de lesão intracraniana é muito im-

QUADRO 1

TC - Indicações

- alteração da consciência
- cefaleias progressivas
- vômitos
- convulsões
- sinais neurológicos focais
- fractura da base ou deprimida
- traumatismo penetrante
- (- fractura do crânio)

QUADRO 2

TC - Vantagens

- grande disponibilidade
- rápida
- permite monitorização de doentes instáveis
- compatível com ventiladores e outros aparelhos
- não contra-indicada na presença de corpos metálicos
- permite estudo do osso
- muito sensível para hemorragia aguda e fracturas deprimidas

QUADRO 3

RM - Desvantagens

- menos disponível
- lenta e mais susceptível de artefactos de movimento
- dificuldade de monitorização dos doentes
- equipamento de suporte de vida especialmente adaptado
- contra-indicada na presença de pacemakers e corpos estranhos ferro-magnéticos
- não permite estudo do osso
- pouco sensível para hemorragia aguda

QUADRO 4

TC - Desvantagens

- pouco sensível para lesões não hemorrágicas da substância branca
- artefactos da fossa posterior

QUADRO 5

RM - Vantagens

- superior na detecção de lesões não hemorrágicas da substância branca e de hemorragia subaguda
- mais sensível para colecções extra-axiais pequenas ou subagudas
- melhor na avaliação do tronco e fossa posterior

perfeita. As fracturas da base do crânio devem ser estudadas por TC.

A radiografia do crânio pode ter interesse para a avaliação global do número e da localização espacial de corpos estranhos e para o planeamento de uma abordagem neuro-cirúrgica mas, em ambos os casos, está indicado o estudo por TC e o topograma desse estudo serve os mesmos propósitos, dispensando o recurso à radiografia.

Podemos dizer, pois, que as indicações da TC nos traumatismos crânio-encefálicos são, essencialmente, as constantes no Quadro 1.

Comparando as características da TC e da RM é fácil perceber por que razão a TC deve ser considerada a técnica de 1.^a linha no estudo da fase aguda dos traumatismos cranianos (Quadros 2-5). O facto de permitir a avaliação rápida, quer dos tecidos moles quer do osso, e em qualquer tipo de doente, torna-a, na verdade, o exame de escolha nestas situações. A RM tem um interesse especial nas fases subaguda e crónica se persiste sintomatologia neurológica não explicada pela tomodensitometria.

REVISÃO DA PATOLOGIA TRAUMÁTICA

Hematoma Epidural (HED)

Corresponde a uma colecção hemática entre a dura-mater e a tábua interna.

O HED é pouco frequente nos velhos, em que o revestimento dural adere fortemente ao osso. Como a aderência da dura é mais forte ao nível das suturas, o hematoma apresenta-se confinado a estas e toma configuração biconvexa. O facto de estar contido num espaço limitado e de resultar, na maioria dos casos, de laceração de um vaso arterial, faz com que se desenvolva rapidamente grande pressão intralésional com graves consequências potenciais

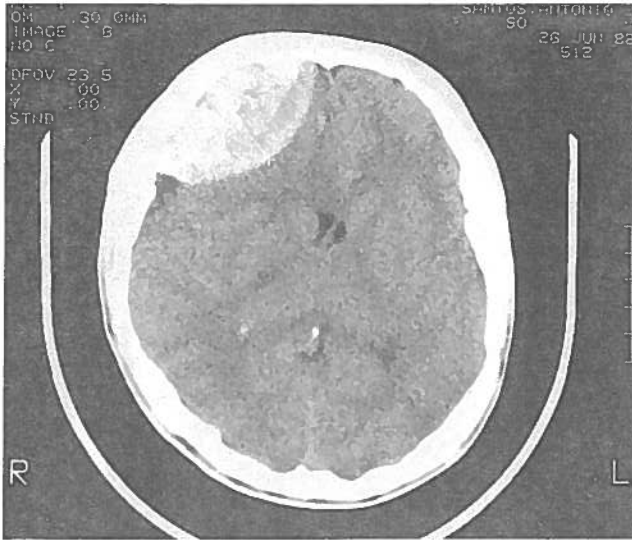

Fig. 1 - HED frontal direito. Efeito de massa com herniação subfalcial.

sobre as estruturas intracranianas. O diagnóstico de HED implica, em geral, drenagem urgente.

No andar supratentorial a localização mais frequente é temporal (lesão da artéria meníngea média). Quando ocorre na fossa posterior resulta de lesão dos seios venosos, de veias emissárias ou de hemorragia directa dos espaços diplóicos.

O hematoma apresenta-se geralmente homogêneo, espontaneamente hiperdenso, e acompanha-se de efeito de massa, em regra marcado (Fig. 1). Pode conter áreas menos densas representando sangue não coagulado, aspecto que pode significar hemorragia em actividade, alteração da coagulação sanguínea ou simplesmente fase evolutiva hiperaguda do desenvolvimento do hematoma.

Às vezes, o HED é homoganeamente isodenso com o parênquima cerebral, sendo apenas reconhecível pelo efeito de massa que provoca. Nesta situação, é útil a administração IV de contraste iodado permitindo visualizar a dura desviada internamente, definindo perfeitamente o limite interno da lesão e confirmando o diagnóstico.

Hematoma Subdural (HSD)

O espaço subdural é um espaço virtual entre a dura-mater e a aracnoideia acompanhando, portanto, a superfície interna das estruturas durais de forma a envolver de cada lado, de forma contínua, a convexidade cerebral, a face homolateral da foice do cérebro e a tenda do cerebelo e, na fossa posterior, separadamente, a face inferior da tenda do cerebelo e o hemisfério cerebeloso correspondente. Nunca cruza, pois, a linha média ao contrário do que pode suceder com o HED.

O hematoma adopta a configuração do espaço que o contém sendo tipicamente *em crescente* ao nível da convexidade cerebral (Fig. 2). Hematomas com menos de 6 horas de evolução podem ser biconvexos semelhante um HED mas o contorno interno não costuma ser tão nítido. Os HSD da fenda inter-hemisférica (da foice do cérebro) possuem uma margem interna rectilínea em contacto com a foice e um contorno externo convexo (Fig. 3). Estes hematomas da foice são frequentes na criança batida.

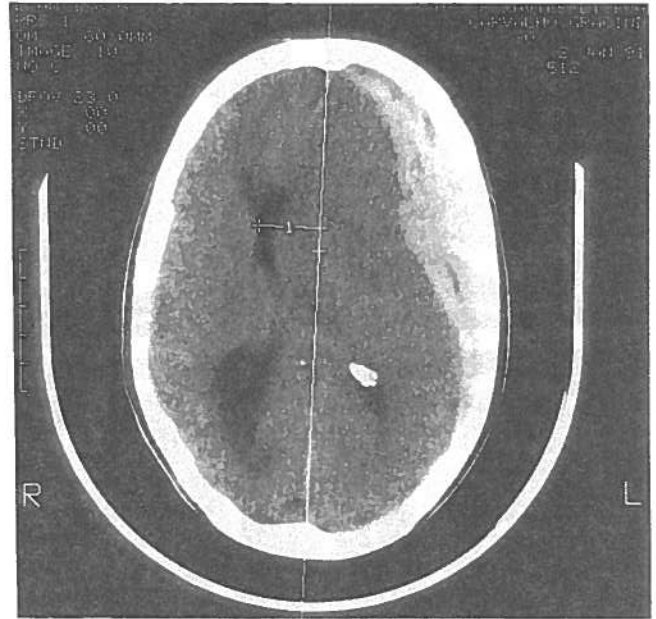


Fig. 2 - HSD agudo frontotemporal esquerdo. Marcada herniação subfalcial.

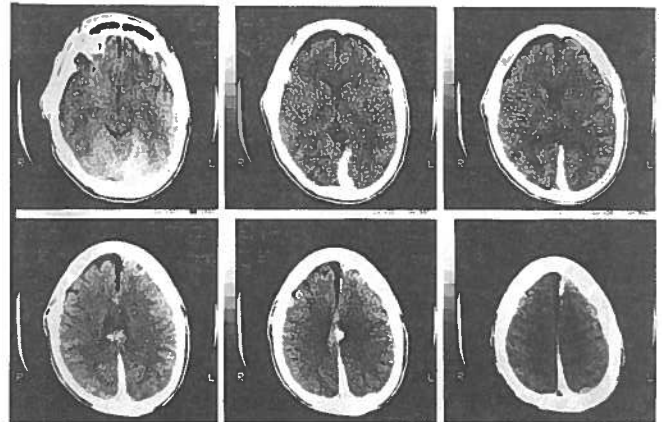


Fig. 3 - HSD agudo parafalcial anterior e posterior esquerdo, estendendo-se à vertente esquerda da tenda do cerebelo. Hematoma pericaloso. Higroma frontopolar e parafalcial direito.

Os HSD resultam geralmente da laceração de veias que atravessam o espaço subdural desde a sua localização subaracnoideia até aos seios venosos; podem também originar-se por lacerações de seios venosos ou de ramos das artérias cerebrais superficiais que penetram na dura. Podem ocorrer por contragolpe e em traumatismos sem impacto directo, por desaceleração súbita.

A localização mais frequente é ao longo de uma convexidade cerebral. Não é rara a ocorrência de uma extensa colecção hemática envolvendo toda a convexidade e o espaço subdural parafalcial, às vezes continuando-se com um hematoma da tenda do cerebelo e da face basal do hemisfério cerebral.

A intensidade do efeito de massa depende do volume do hematoma. Se há compressão das cavidades ventriculares

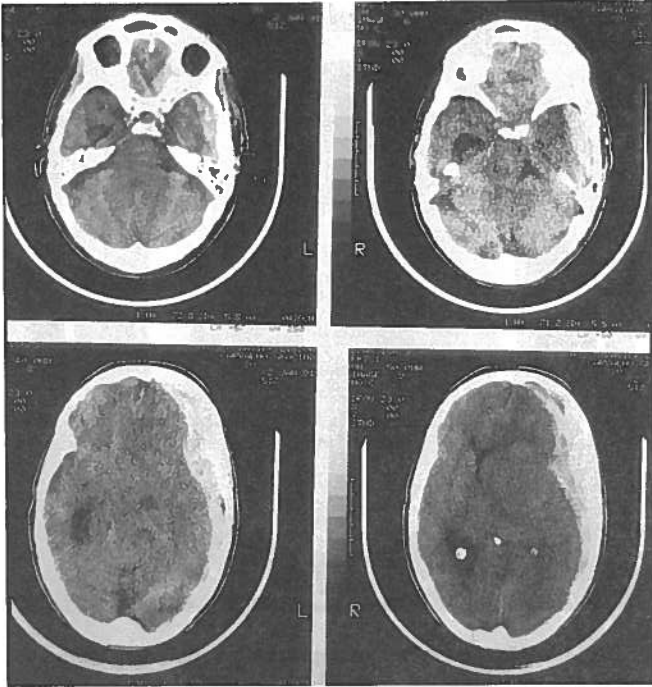


Fig. 4 - HSD agudo frontotemporal esquerdo. Herniação temporal e subfalcial.

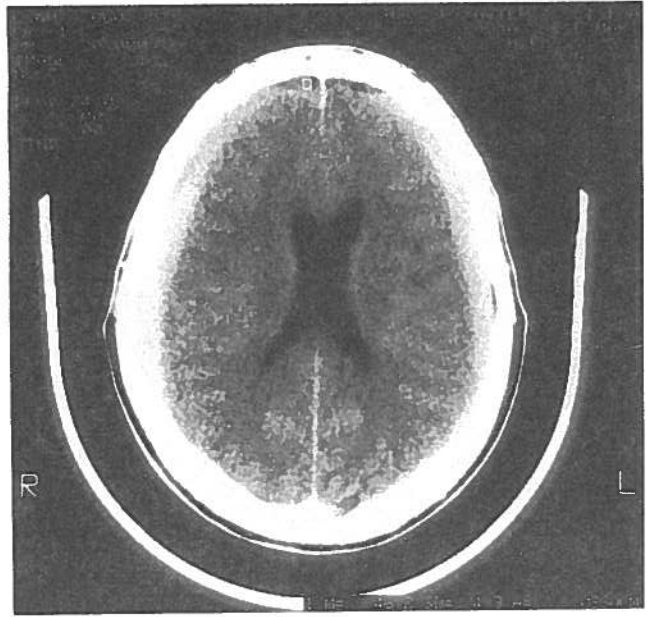


Fig. 5 - HSD agudo bilateral. Compressão simétrica dos ventrículos.

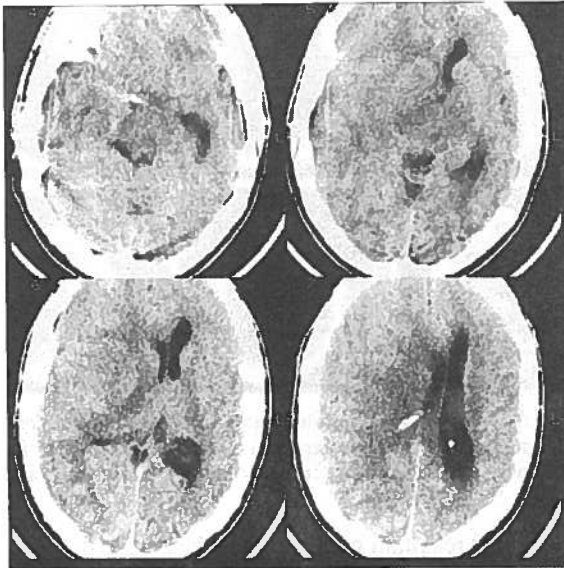


Fig. 6a - HSD frontal direito isodenso. Marcado efeito de massa com herniação subfalcial.

a evacuação cirúrgica é quase sempre mandatória e urgente. É frequente o efeito de massa marcado com herniação subfalcial e temporal transtentorial (Fig. 4), a primeira visualizada pelo desvio contralateral da linha média, a segunda diagnosticada pelo apagamento das cisternas perimesencefálicas, pela báscula do tronco e pela dilatação do ventrículo contralateral, não comprimido.

O HSD pode ser bilateral, caso em que há uma compressão simétrica das cavidades ventriculares sem desvio da linha média (Fig. 5).

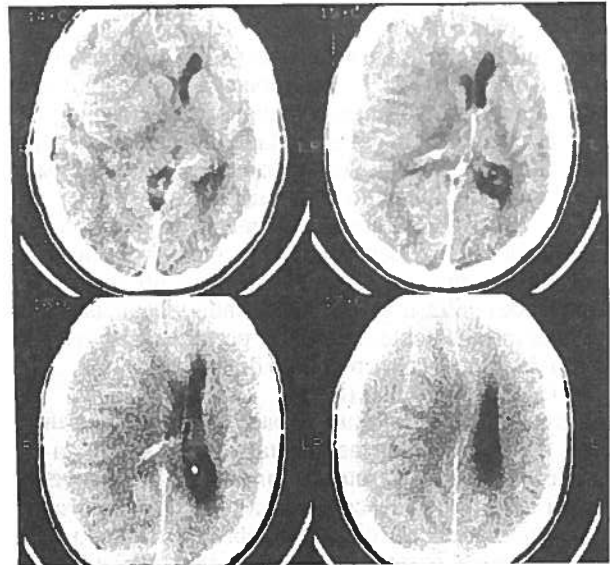


Fig. 6b - Mesmo caso após administração IV de contraste iodado. Definição da superfície cortical (limite interno do hematoma).

É costume dividir os HSD em agudos, subagudos e crônicos conforme são hiper, iso ou hipodensos relativamente ao parênquima. A correlação da densidade com a idade da lesão não é, porém, perfeita. OS HSD agudos são geralmente hiperdensos e homogêneos, podendo, tal como nos HED, conter áreas de menor densidade em relação com sangue ainda não coagulado. Às vezes, observam-se fenômenos de sedimentação semelhantes aos que podem

acontecer na recidiva hemorrágica em HSD crônico, formando-se uma colecção com nível, hiperdensa na porção dependente e com sobrenadante hipodenso (Fig. 7).

As coagulopatias e as anemias intensas podem ser responsáveis por HSD agudos isodensos. Neste caso é importante o reconhecimento de sinais de efeito de massa: compressão ventricular, desvio da linha média, desvio interno da interface substância branca/substância cinzenta, apagamento dos sulcos. A apreciação do desvio interno dos vasos corticais após administração de contraste IV também

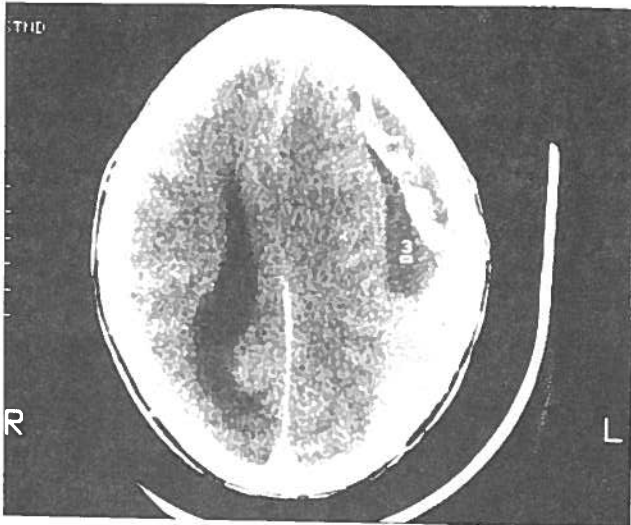

Fig. 7 - HSD de densidade mista.

pode ajudar ao diagnóstico (Fig. 6) especialmente se o hematoma é bilateral e, portanto, mais difícil de reconhecer pela assimetria de estruturas.

O HSD crônico tem mais de três semanas de evolução sendo mais frequente nos velhos após traumatismo ligeiro, muitas vezes esquecido. O efeito de massa é frequentemente menor dada a coexistência habitual de atrofia parenquimatosa com alargamento dos espaços subaracnoideus. É típica a formação de uma membrana limitando internamente o hematoma, a qual é altamente vascular, captando fortemente o produto de contraste, mas que em alguns casos pode ser reconhecida mesmo sem injeção de contraste iodado (Fig. 8). Esta membrana calcifica com frequência podendo, inclusivamente, ser visualizada em radiogramas convencionais do crânio.

Higroma

Os higromas são colecções subdurais de líquido que se formam imediatamente após o trauma - provavelmente por laceração da aracnoideia - ou, mais frequentemente, entre 2 e 14 dias depois, especialmente durante a resolução de um edema cerebral difuso. A localização mais habitual é frontal. Geralmente não se acompanham de efeito de massa e resolvem espontaneamente (Fig. 9).

4 - Hemorragia Subaracnoideia (HSA)

A HSA é extremamente frequente acompanhando outras lesões intracranianas mas também pode ocorrer de forma isolada. É habitual detectá-la através de hiperdensidade anormal, local ou mais ou menos generalizada, dos sulcos cerebrais corticais, mas pode ser mais extensa, nos

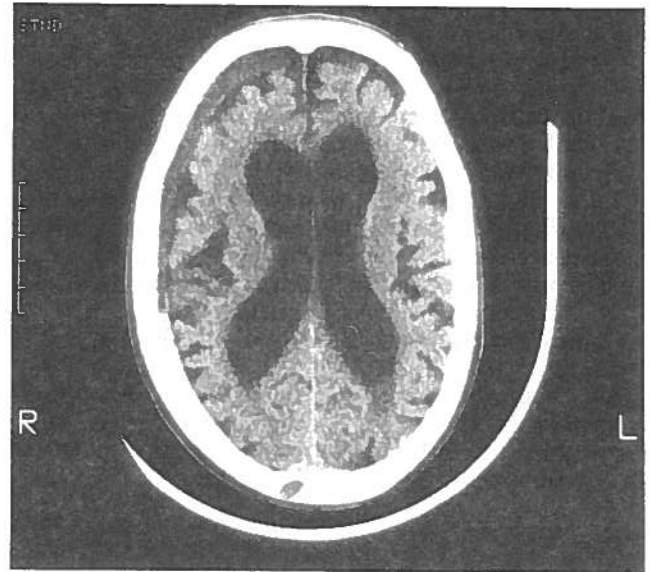


Fig. 8 - Recidiva hemorrágica em HSD crônico. Membrana vascular interna.

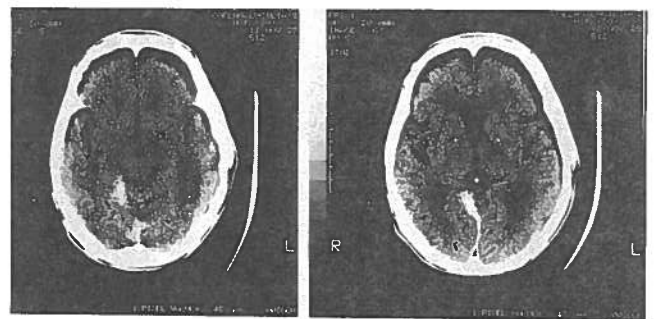


Fig. 9 - Higroma bifrontotemporal. HSD agudo da vertente direita da tenda do cerebelo.

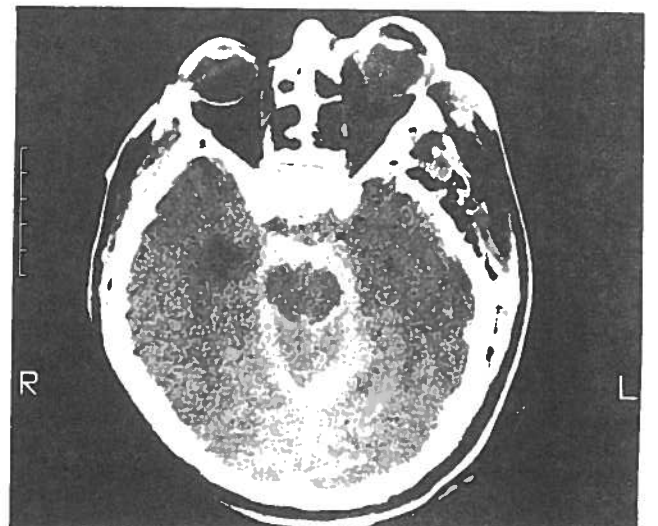

Fig. 10 - HSA das cisternas basais e tenda do cerebelo.

traumatismos graves, preenchendo as cisternas basais e/ou as valas silvicas (Fig. 10).

Os espaços subaracnoideus devem retomar a sua densidade normal de líquido decorridos cerca de 8 a 10 dias, se não houver recidiva hemorrágica. Pode surgir hidrocefalia por interferência com a circulação e reabsorção do líquido.

Hemorragia intraventricular (HIV)

Tal como a HSA, a HIV acompanha geralmente outras lesões (Fig. 11) embora, raramente, possa ser a única manifestação intracraniana de lesão traumática. Também como a primeira, pode interferir na circulação do líquido com desenvolvimento de hidrocefalia.

Contusão Parenquimatosa - Hematomas parenquimatosos

As contusões do parênquima são lesões traumáticas extremamente frequentes. Podem ocorrer por golpe ou contragolpe e a sua localização mais habitual, nas regiões frontotemporais, resulta do choque da massa encefálica

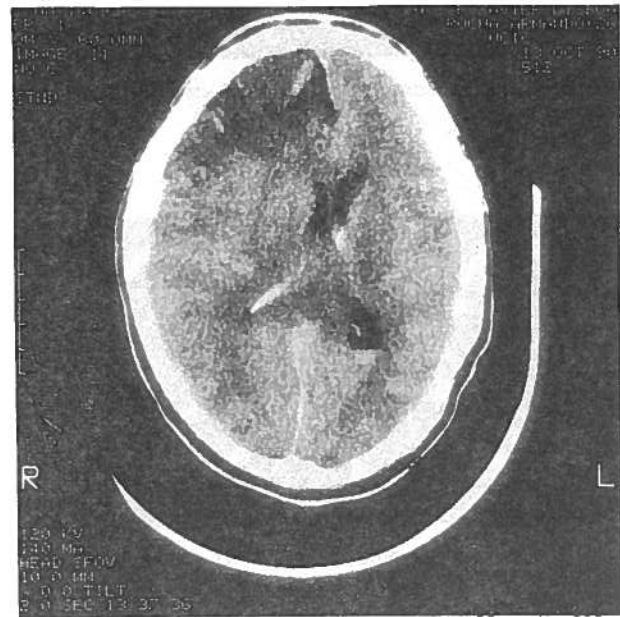


Fig. 11 - Densidades hemáticas em ambos os ventrículos laterais, formando nível no corno occipital esquerdo. Contusão edematosa frontal direita com efeito de massa e compressão ventricular.

contra as saliências e arestas do pavimento das fossas anterior e média da base do crânio. Nas crianças, em que a superfície interna do crânio é bastante mais lisa, as contusões do parênquima são menos frequentes.

As contusões podem ser edematosas ou hemorrágicas, sendo frequente a transformação hemorrágica das primeiras, horas ou dias após o traumatismo. Na verdade, as contusões são lesões com características evolutivas pronunciadas: podem não ser evidentes inicialmente, surgindo depois como áreas hipodensas corticais ou da junção cortico-subcortical, de contornos de início pouco definidos, com maior ou menor efeito de massa conforme o edema associado, sendo habitual o seu agravamento nos sete dias subsequentes, com aumento do edema ou aparecimento de componente hemorrágico (Fig. 11).

As contusões hemorrágicas são hiperdensas, com edema perilesional, e o seu aspecto varia desde simples hemor-

ragias petequiais a verdadeiras colecções hemáticas intraparenquimatosas (Fig. 12). Tal como já foi referido, estas lesões podem aparecer no decurso da evolução de contusões inicialmente edematosas, sendo também normal sofrerem agravamento durante a 1.ª semana.

Lesão Axonal Difusa (LAD)

A lesão axonal corresponde a uma disrupção da continuidade neuronal resultante de forças de aceleração angular actuando sobre estruturas com diferente inércia de movimento. É um tipo de lesão muito frequente nos acidentes de viação. Na verdade, as lesões têm distribuição multifocal e não difusa, como a designação corrente pode fazer crer. São típicas as localizações na interface substância branca/substância cinzenta, no corpo caloso, na comissura anterior, nos núcleos da base e no tronco cerebral.

A LAD é a causa mais frequente de dissociação entre a clínica e as alterações termodensitométricas. De facto, a TC é frequentemente normal apesar de o estado clínico do doente ser, muitas vezes, crítico. A RM permite visualizar facilmente as lesões especialmente nas sequências ponderadas em T2 em que aparecem como áreas hiperintensas.

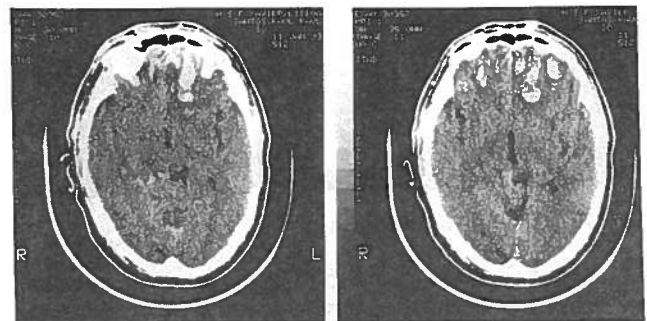


Fig. 12 - Contusões hemorrágicas bifrontobasais.

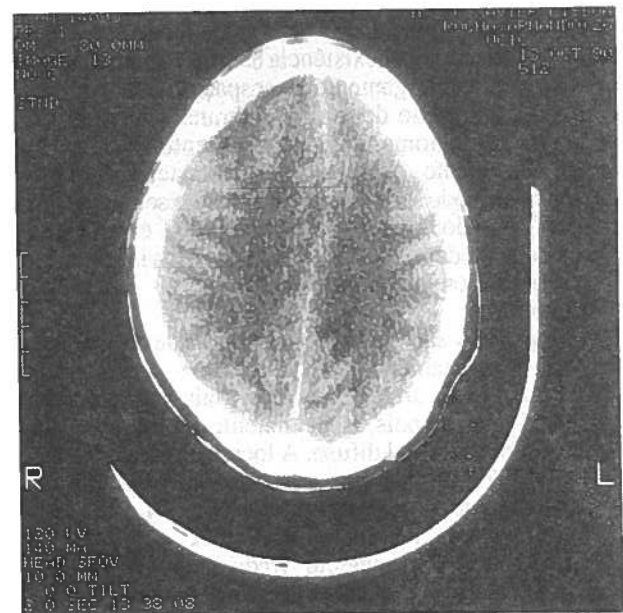


Fig. 13 - Lesões hipodensas da interface SB/SC do centro semi-oval de ambos os hemisférios cerebrais: provável LAD.

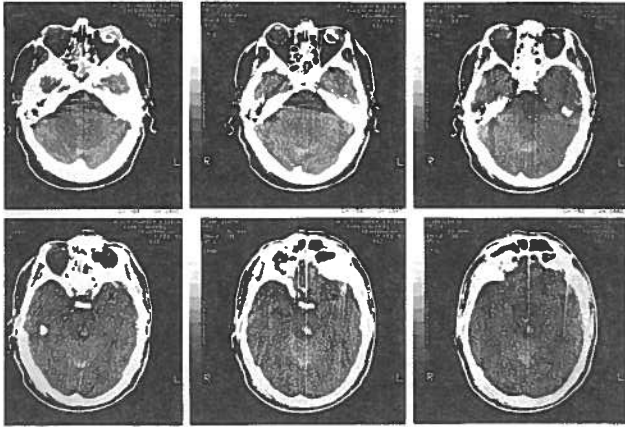


Fig. 14 - Hematoma do tronco cerebral: provável LAD.

Este tipo de lesão pode ser suscitado na TC se se detectarem áreas hipodensas multifocais, nas localizações referidas, traduzindo o edema associado às lesões (Fig. 13). Se as estruturas vasculares estão igualmente lesionadas aparecem focos de hemorragia, muitas vezes petequiais. Podem também formar-se verdadeiros hematomas (Fig. 14).

É apropriado falar, nesta epígrafe, da hemorragia mesencefálica anterior que, apesar de não acompanhar necessariamente a LAD, apresenta uma patogenia semelhante. Resulta da laceração dos pequenos vasos mesencefálicos anteriores pela tracção a que são submetidos por um deslocamento crânio-caudal súbito do cérebro, em traumatismos com impacto frontal ou occipital. A hemorragia é mediana e sagital (Fig. 15), parecendo preencher a cisterna interpeduncular, mas a sua localização demasiado profunda, a persistência em exames subsequentes e a ausência eventual de HSA em outras localizações ajudam a fazer o diagnóstico diferencial. Ao contrário das lesões hemorrágicas associadas à LAD, que têm uma localização diferente, tipicamente na parte dorsolateral do mesencéfalo, e cujo prognóstico é grave, estas hemorragias mesencefálicas anteriores têm um prognóstico muito mais favorável.

Edema Cerebral Difuso

É uma alteração frequente nos traumatizados graves. Corresponde a um aumento do conteúdo hídrico tecidual, intra ou extracelular. Desenvolve-se em horas ou dias, podendo sofrer agravamento na primeira semana.

Há uma diminuição generalizada da densidade parenquimatosa, afectando mais a substância branca mas, nos casos graves, afectando também a substância cinzenta com diminuição da diferenciação entre ambas. O ECD conduz ao apagamento dos sulcos corticais e das cisternas (Fig. 16). O grau de obliteração das cisternas basais tem significado prognóstico. Há, concomitantemente, uma diminuição do volume, ou mesmo colapso total, das cavidades ventriculares; essa alteração volumétrica pode ser difícil de reconhecer nos edemas discretos e só valorizada retrospectivamente após re-expansão ventricular. A resolução do edema acompanha-se frequentemente do desenvolvimento de higromas, geralmente bifrontoparietais.

Nas crianças é frequente uma forma de edema difuso resultante do aumento de volume de sangue intravascular, secundário a uma anomalia da auto-regulação da perfusão

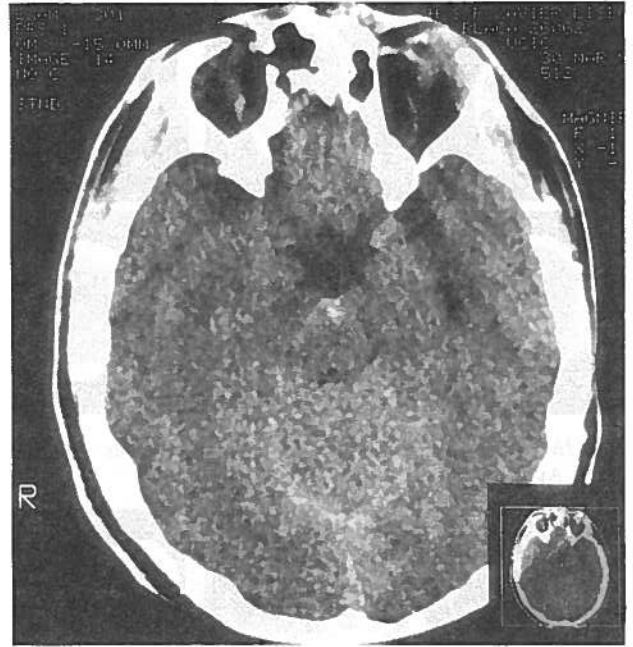


Fig. 15 - Hemorragia mesencefálica anterior.

cerebral. O seu desenvolvimento é mais rápido que o verdadeiro ECD e o coeficiente de atenuação do parênquima é normal ou ligeiramente aumentado.

Fratura do Crânio

As fracturas com afundamento associam-se, com frequência, a contusão do parênquima subjacente. A TC permite definir o grau de afundamento, detectar a presença de esquírolas ósseas e avaliar as repercussões intracranianas do traumatismo.

A TC é também o método ideal para estudar as fracturas da base. Devem utilizar-se cortes finos e algoritmo de reconstrução espacial (*target* de osso) e recorrer eventualmente a cortes coronais, se o estado clínico do doente o permitir. Estas fracturas podem complicar-se de fístula de LCR, lesão dos pares cranianos, laceração vascular e disrupção da cadeia ossicular do ouvido médio.

As fracturas do rochedo são extremamente importantes. As mais frequentes são longitudinais ao respectivo eixo e são a causa principal de luxação ossicular, sendo menos frequentemente responsáveis por lesão do nervo facial; ocorrem nos traumatismos da região temporoparietal. Nas fracturas transversais, mais raras, resultantes de traumatismo frontal ou occipital, predomina a lesão neurológica, sobretudo do facial. A fractura do tegmen é a causa mais frequente de otorragia e podem ser necessários cortes coronais finos para a demonstrar.

Os traços de fractura que incluem o canal carotidiano ou o buraco látero posterior podem acompanhar-se de lesão vascular ou dos IX, X e XI pares cranianos.

A presença de pneumocefalia num traumatismo fechado alerta para a existência de uma fractura comunicando com um espaço aéreo, do temporal ou dos seios perinasais, que podem constituir um ponto de fístula de líquido. A opacificação desses espaços, com líquido ou sangue, constitui uma pista para a localização da fractura. Os dados clínicos (otorrcia, otorráquia, rinorráquia) devem, obviamente, orientar o estudo.

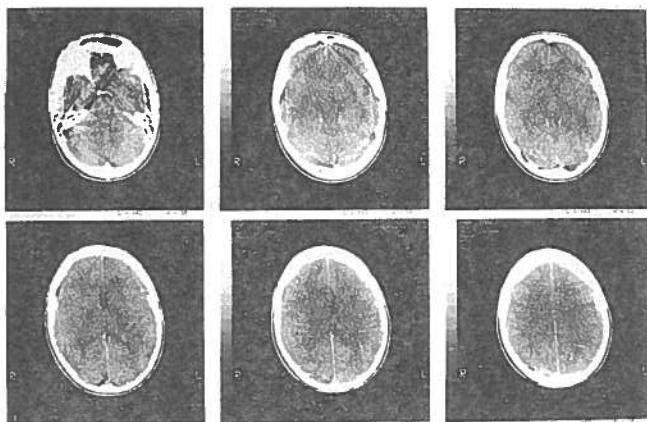


Fig. 16 - ECD. Compressão simétrica das cavidades ventriculares. Apagamento dos sulcos e cisternas.

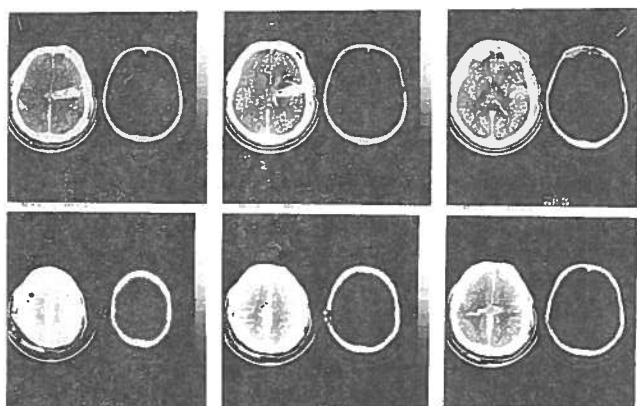


Fig. 17 - Ferida por bala. Orifício de entrada: temporal direito; orifício de saída: parietal esquerdo. Hematoma linear no trajecto do projectil. Trajectória transventricular. HIV e HSA. HSD parafalcial bilateral. Pneumocefalia. Esquirolas ósseas e fragmentos de projectil na proximidade do orifício de entrada.

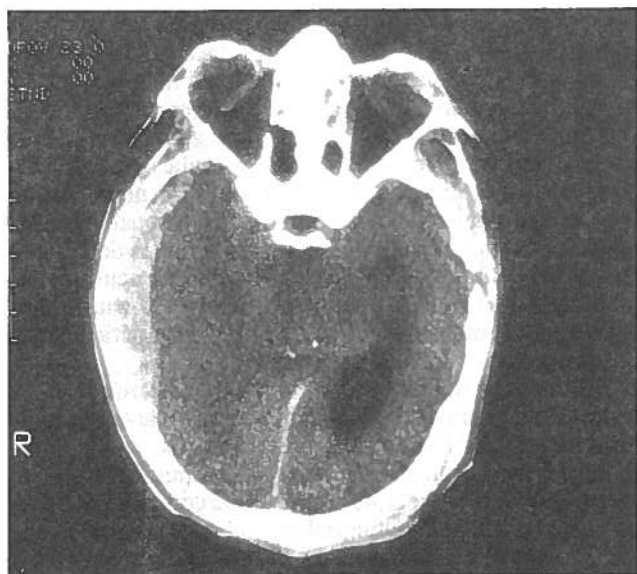

Fig. 18 - HSD agudo temporal direito. Herniação temporal. Marcada hipodensidade do tronco cerebral por sofrimento isquémico

Traumatismo Penetrante (TP)

O tipo de TP que mais interessa considerar, pela sua maior frequência e gravidade, é o devido a projectil de arma de fogo. Estes traumatismos caracterizam-se pela existência de múltiplas lesões, pela ocorrência frequente de lesão vascular e pela possibilidade de infecção secundária resultante quer do próprio projectil quer de esquirolas

QUADRO 6

TP - Factores de Prognóstico

- lesão bi-hemisférica
- fragmentação significativa do projectil (a.v.)
- extenso volume de lesão cerebral (a.v.)
- trajectória transventricular
- hérnia subfalcial (≥ 10 mm)
- lesão diencefalomesencefálica

las ósseas ou de fragmentos de cabelo ou couro cabeludo. Pode ser necessário recorrer à angiografia para caracterizar completamente as lesões vasculares — oclusão, pseudoaneurismas, fístulas.

Na avaliação destes traumatismos é importante localizar o projectil primário e eventuais projecteis secundários resultantes da fragmentação do primeiro ou do osso; deve ser feita uma análise do trajecto do projectil e uma avaliação das lesões presentes, nomeadamente colecções hemáticas, intra ou extra-axiais (Fig. 17). Os projecteis de alta velocidade (a.v.) conduzem a lesões mais extensas, provocadas pelo próprio projectil e pelos projecteis secundários a que dão frequentemente origem.

No Quadro 6 indicam-se os factores que se associam aos prognósticos mais desfavoráveis neste tipo de traumatismo.

ESTUDO EVOLUTIVO

Nos traumatismos graves é habitual a necessidade de uma primeira reavaliação da lesões 12 a 36 horas após a admissão hospitalar. A análise dos aspectos evolutivos das lesões encontradas na fase aguda permite orientar as opções terapêuticas e estabelecer prognósticos. Pode ser necessária a execução de TCs diárias. Já referimos que algumas lesões — contusões e hematomas parenquimatosos, edema cerebral — podem sofrer um agravamento. Estão também descritos HSD que se desenvolvem tardiamente. Hematomas extra-axiais não operados necessitam de controlo apertado, que confirme a sua resolução ou, pelo contrário, detecte sinais de expansão.

Para além das lesões directamente relacionadas com o traumatismo, podem desenvolver-se lesões secundárias, decorrentes das primeiras, como a hidrocefalia e o enfarte. A primeira é vulgar após HSA ou HIV e desenvolve-se às vezes muito rapidamente obrigando à instalação de um cateter de derivação. As lesões de enfarte podem dever-se ao espasmo arterial que acompanha a HSA ou, mais frequentemente, à compressão dos eixos vasculares por edema ou hematomas exercendo marcado efeito de massa. É habitual a compressão das artérias cerebrais anterior ou posterior contra as estruturas rígidas da foice do cérebro ou do bordo livre da tenda do cerebello, respectivamente (Fig. 18).

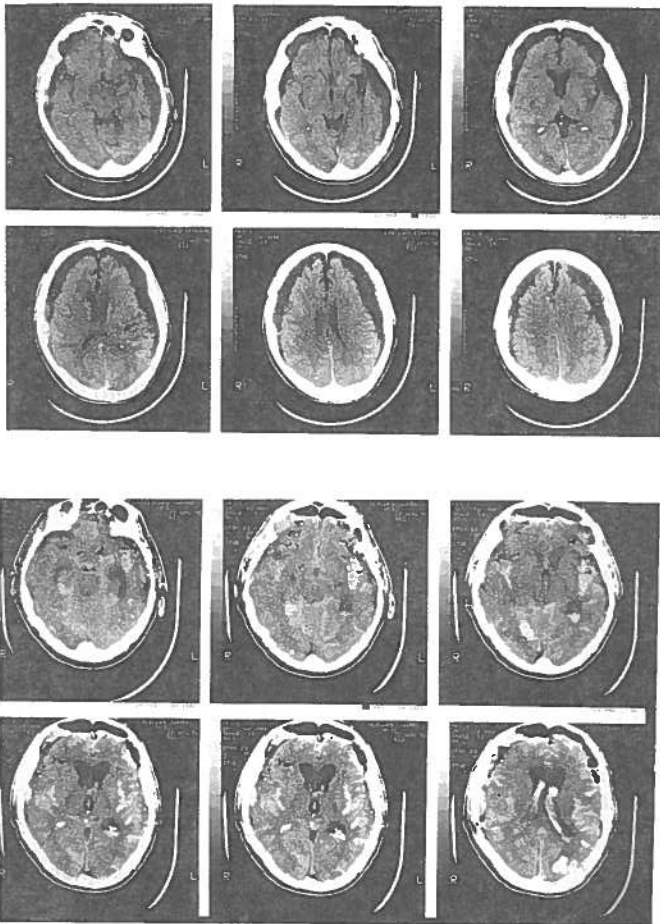


Fig. 19b - Aspecto pós-operatório imediato. Extensa pneumocefalia subdural e subaracnoideia. HSA difusa. HIV.

São sinais da evolução favorável das lesões a diminuição do efeito de massa, a resolução do edema, a redução do volume das coleções extra-axiais, a normalização da densidade dos espaços subaracnoideus. Na avaliação dos hematomas parenquimatosos é mais importante reconhecer a resolução do efeito de massa que a diminuição da densidade, a qual pode dever-se apenas à transformação da hemoglobina sem que haja variação importante do volume real do hematoma.

A avaliação dos aspectos pós-operatórios é outro ponto importante do estudo evolutivo dos traumatizados. A intervenção pode ser responsável pelo aparecimento de novas lesões: HSD, HIV, HSA, lesão vascular (Fig. 19); a remoção do efeito de tamponamento por descompressão de

QUADRO 7

- | |
|--------------------------------------------|
| Traumatismos Crânio-Encefálicos - Sequelas |
| - atrofia parenquimatosa |
| - hidrocefalia |
| - lesão vascular |
| - fístula de LCR |
| - infecção |
| - quisto leptomeníngeo |

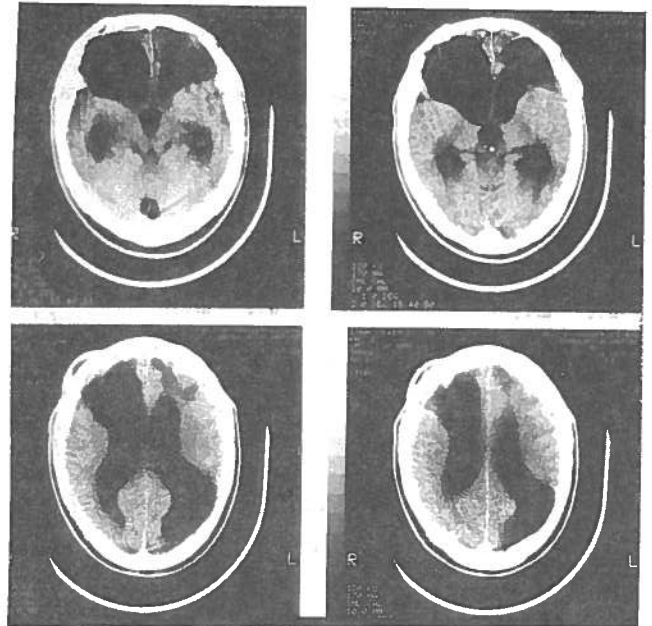


Fig. 20 - Lesões sequelares. Cavidades porencefálicas bifrontais e parieto-occipital esquerda comunicando com o sistema ventricular hidrocefálico. Quisto leptomeníngeo frontal esquerdo por extrusão da cavidade porencefálica sob tensão através de craniotomia.

coleções extra-axiais pode levar ao desenvolvimento de HED, à expansão de hematomas parenquimatosos ou a contusões hemorrágicas.

O estudo completo dos traumatizados inclui, numa avaliação posterior, o diagnóstico de eventuais sequelas (Fig. 20), algumas passíveis de terapêutica. Não está no âmbito deste trabalho, centrado na fase aguda dos traumatismos, a descrição destas lesões, pelo que apenas deixamos mencionadas as mais frequentes (Quadro 7).

BIBLIOGRAFIA SELECCIONADA

1. BAKER SR, GAYLORD GM, LANTOS G, et al: Emergency skull radiography: the effect of restrictive criteria on skull radiography and CT use. *Radiology* 156: 409-413, 1985.
2. EELKEMA ER, HECHT ST, HORTON JA: Head trauma, in Latchaw RE: MR and CT imaging of the head, neck and spine. Mosby Year Book, 2nd ed., 1991, pp. 203-265.
3. JOHNSON MH, LEE SH: Computed tomography of acute cerebral trauma. *Rad Clin N Am* 30: 325-352, 1992.
4. MASTERS SJ, MCCLEAN PM, ARCARESE JS, et al: Skull x-ray examinations after head trauma. Recommendations by a multidisciplinary panel and validation study. *N Eng J Med* 316: 84-91, 1987.
5. MEYER CA, MIRVIS SE, WOLF AL, et al: Acute traumatic midbrain hemorrhage: experimental and clinical observations with CT. *Radiology* 179: 813-818, 1991.
6. PHILLIPS CD: Emergent radiologic evaluation of the gunshot wound victim. *Rad Clin N Am* 30: 307-324, 1992.
7. SWARTZJD: Trauma and miscellaneous disorders of the temporal bone, in Som PM, Bergeron RT: Head and neck imaging. Mosby Year Book, 2nd ed., 1991, pp. 1030-1046.
8. THORNBURY JR, CAMPBELL JA, MASTERS SJ, et al: Skull fracture and the low risk of intracranial sequelae in minor head trauma. *AJR* 143: 661-664, 1984.