

ANGIOPLASTIA DAS ARTÉRIAS DO SECTOR FEMORO-POPLITEO

JOÃO MARTINS PISCO

Serviço de Radiologia do Hospital de Santa Marta. Lisboa.

RESUMO

Efectuámos angioplastia transluminal percutânea (ATP) em 66 doentes do sector fémoro-popliteo com lesões de aterosclerose, e obtivemos um sucesso clínico inicial de 80,3% e um sucesso tardio de 60,7%. Conseguimos melhores resultados iniciais e tardios nos doentes que tinham boa circulação a jusante. As diferenças foram significativas. Houve complicações graves que necessitaram de intervenção cirúrgica em 3,4% dos doentes. A mortalidade foi nula. Estes resultados mostram que a ATP é uma técnica de intervenção útil no tratamento de lesões obstrutivas do sector fémoro-popliteo.

SUMMARY

Angioplasty of the femoro-popliteal arteries

Percutaneous transluminal angioplasty (PTA) of the femoro-popliteal arteries with atherosclerotic lesions, was performed in 66 patients. There was an initial clinical success in 80,3% and a late one in 60,7%. Better results were obtained when there was good distal circulation, and the differences were significant. There was no mortality. These results show that PTA is an useful procedure in the treatment of obstructive lesions of femoro popliteal arteries.

INTRODUÇÃO

A primeira dilatação de estenose da artéria femoral superficial foi efectuada em Janeiro de 1964 por Dotter e Judkins numa doente de 83 anos de idade com gangrena segmentar do pé que recusara amputação¹. As alterações tróficas eram causadas por estenose da artéria popliteia. A seguir ao restabelecimento da circulação no pé houve melhor delimitação dos segmentos gangrenados, tendo-se efectuado apenas uma amputação digital.

Para reduzir o perigo das embolizações periféricas o catéter externo F12 usado por Dotter foi modificado por Staple, por forma a obter uma transição cónica, para que o material atomatoso pudesse ser comprimido e não empurrado².

Em 1976, Van Andel modificou também o sistema de Dotter, substituindo os catéters 8F e 12F por uma série de catéters de 5F a 12F, cujo diâmetro externo se reduzia igualmente, de forma progressiva, nos últimos centímetros³.

Assim se diminuiu o número de embolizações periféricas.

A angioplastia transluminal percutânea expandiu-se com a introdução do catéter balão por Gruntzig, em 1974⁴. As suas vantagens consistiram numa redução do traumatismo da artéria no local da punção e na dilatação específica na área da lesão aterosclerótica localizada. Além disso, em comparação com o sistema coaxial de Dotter, reduziram-se as complicações, quer os hematomas quer as embolias.

Neste trabalho descrevemos a técnica da ATP, analisamos os resultados e fazemos uma comparação com os de outras séries, a fim de poder avaliar a utilidade da ATP.

MATERIAL E MÉTODOS

Ao longo de mais de 9 anos, mais concretamente de Fevereiro de 1981 a Abril de 1990, efectuámos ATP de artérias do sector fémoro-popliteo com lesões ateroscleróticas, em 86 doentes e obtivemos sucesso técnico em 71 (81,6%). Cinco doentes foram excluídos, apesar de neles ter havido sucesso clínico inicial e de não se ter verificado recidiva dos sintomas. Tomou-se esta atitude por o tempo decorrido após a ATP ser inferior a 6 meses altura a partir da qual se efectuou a avaliação tardia. O grupo dos 66 doentes era constituído por 54 homens e 12 mulheres, sendo a idade compreendida entre 30 e 89 anos e a média de 59 anos (Quadro 1).

No que respeita à sintomatologia dos doentes, parece-nos de realçar a incidência dos seguintes sintomas: claudicação intermitente incapacitante em 39,4%; dor em repouso em 9,1% e doentes com membro em risco em 31,8%. Os restantes doentes tinham claudicação intermitente não incapacitante.

Quanto aos factores de risco e doenças associadas há que mencionar que 41 doentes eram fumadores, 19 tinham diabetes, 19 doença coronária, 13 tinham hipertensão arterial, 12 obesidade, 3 doença cerebrovascular, 16 hiperlipidémia, 4 hiperuricémia, 1 hiperfibrinogénia, 1 hematócrito aumentado e 1 plaquetas aumentadas.

Dos 71 doentes em que obtivemos sucesso técnico em 37 as lesões localizavam-se apenas numa artéria. Vinte e oito doentes tinham lesões associadas, sendo 12 nas artérias ilíacas, 3 nas artérias renais e 19 distais. Em 8 dos 19 doentes com lesões distais houve melhoria dos sintomas. As lesões das artérias ilíacas e renais foram dilatadas previamente às do sector fémoro-popliteo e na mesma secção, tendo-se obtido bons resultados em todos os casos.

A indicação para ATP foi sempre a coexistência de lesão obstrutiva arterial significativa com comprimento inferior a 10 cm e de queixas clínicas. Realizámos ATP de 59 estenoses (Fig. 1) cujo comprimento médio foi de 2,1 cm e de 47 oclusões (Figs. 2 e 3) cujo comprimento médio foi de 8 cm.

Efectuámos angioplastia de 7 lesões da femoral comum, 4 da femoral profunda, 66 da femoral superficial, 23 na popliteia, 5 no tronco tibioperoneal e 1 em pontagem fémoro-popliteia.

Para efectuar a ATP, puncionámos na maioria dos casos a femoral comum em sentido anterógrado do mesmo lado da lesão. Depois de atravessar as lesões com o guia, introduzimos o catéter diagnóstico que se substituiu pelo de angioplastia, cujo balão insuflámos durante 60 a 90 segundos.

O doente teve alta 1 ou 2 dias após a ATP e era aconselhado a andar a pé o mais possível.

Considerámos a dilatação terminada quando o calibre do segmento estenosado se tornou igual ao da artéria não envolvida ou, se persistia estenose residual, esta era inferior a 30% em relação ao calibre do segmento não dilatado.

QUADRO 1 – Distribuição por grupos etários e sexo

Sector fémoro-popliteo

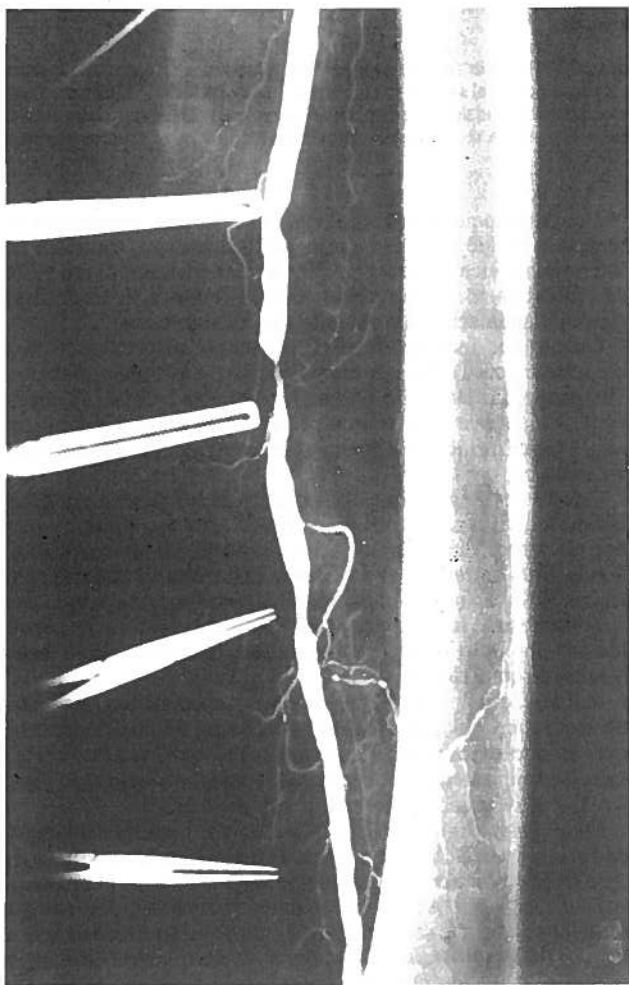
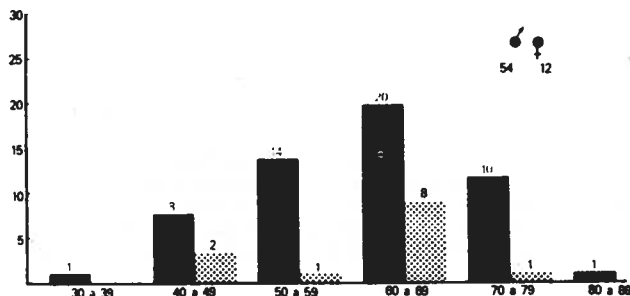


Fig. 1a – Estenoses da artéria femoral superficial.

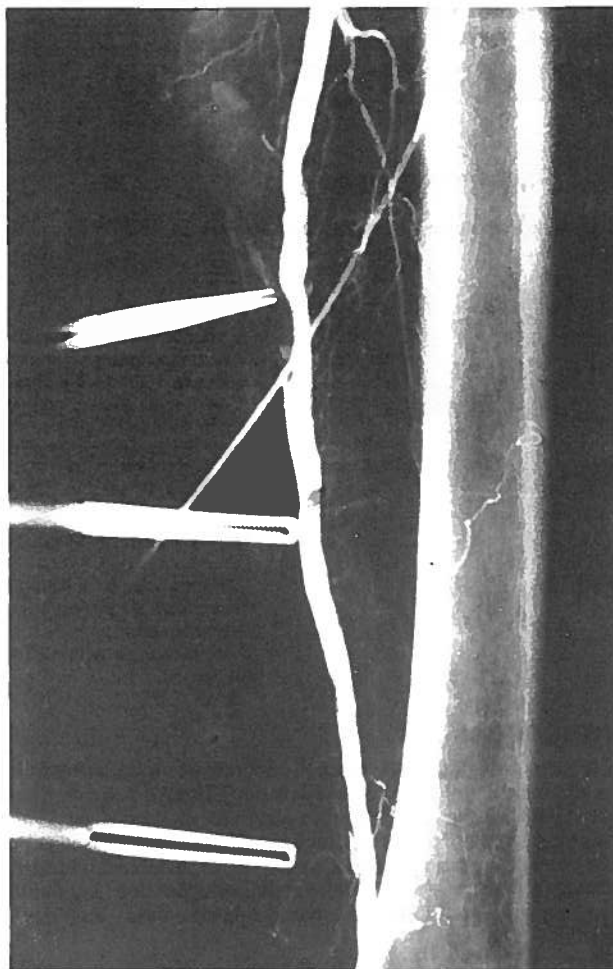


Fig. 1b – Angiografia após angioplastia (M.B., 45 anos).

- Reestenose precoce, em 1;
- Causa desconhecida, em 1.

Portanto, só contamos como casos de sucesso clínico inicial 53 doentes, que correspondem a 80,3% dos 66 doentes em que obtivemos sucesso técnico. Observou-se melhoria clínica em 36 doentes com claudicação intermitente, em 5 doentes com dor em repouso e em 12 com lesões tróficas (Quadro 2).

Entendemos por circulação distal boa, a existência de 3 vasos a nível da perna; razoável, apenas a de 2 vasos; e pobre, a de 1 só vaso ou a ausência deles. Podemos notar no Quadro 3, que dos 22 doentes assintomáticos após ATP, 16 tinham boa circulação distal. Apesar da circulação distal pobre, 8 outros doentes melhoraram clinicamente.

Além da evolução das queixas subjectivas e da análise dos sinais objectivos, 18 doentes a quem efectuámos angioplastia foi-nos já possível realizar registo das curvas velocimétricas e do índice tornozelo/braço por Doppler, para confirmar a melhoria hemodinâmica. O Doppler foi efectuado aos 3, 6, 12 meses e depois anualmente. Aquele índice traduziu-se por um aumento do índice sistólico tornozelo/braço, cuja média subiu de 0,55 para 0,72, por um aumento de velocidade de fluxo sanguíneo a nível da popliteia, e pela melhoria da curva velocimétrica. Verificou-se além disso uma subida das pressões segmentares a jusante da zona dilatada.

Dos 53 doentes com sucesso clínico inicial, 11 faleceram, e 2 tinham sido submetidos a pontagem fémoro-popliteia. Dos

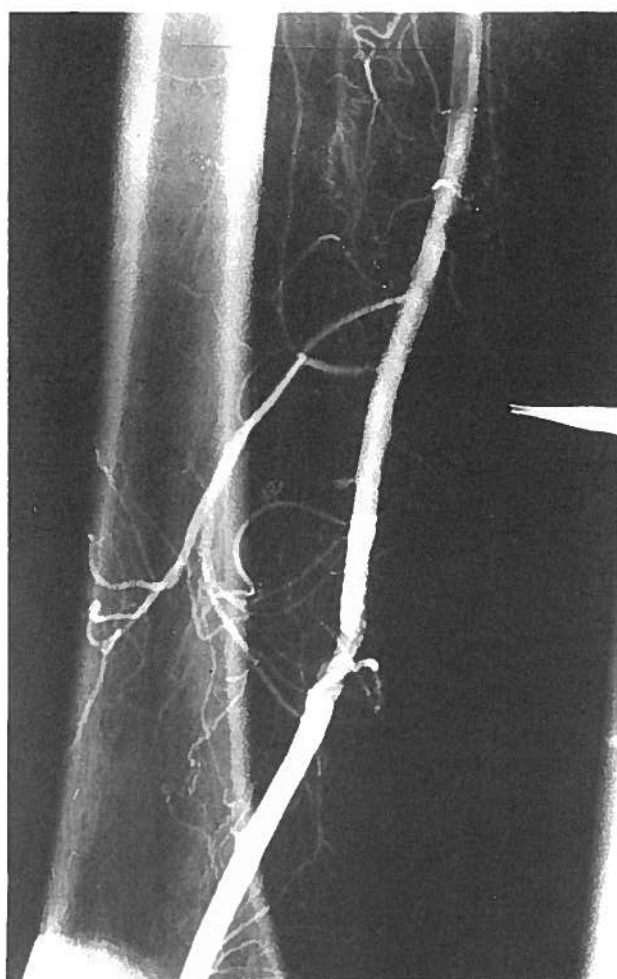
RESULTADOS

Entre os 66 doentes que considerámos, houve 13 sem sucesso clínico inicial devido às seguintes causas:

- Circulação distal pobre, que não permitiu nem a melhoria dos sintomas, nem a intervenção cirúrgica, em 11;

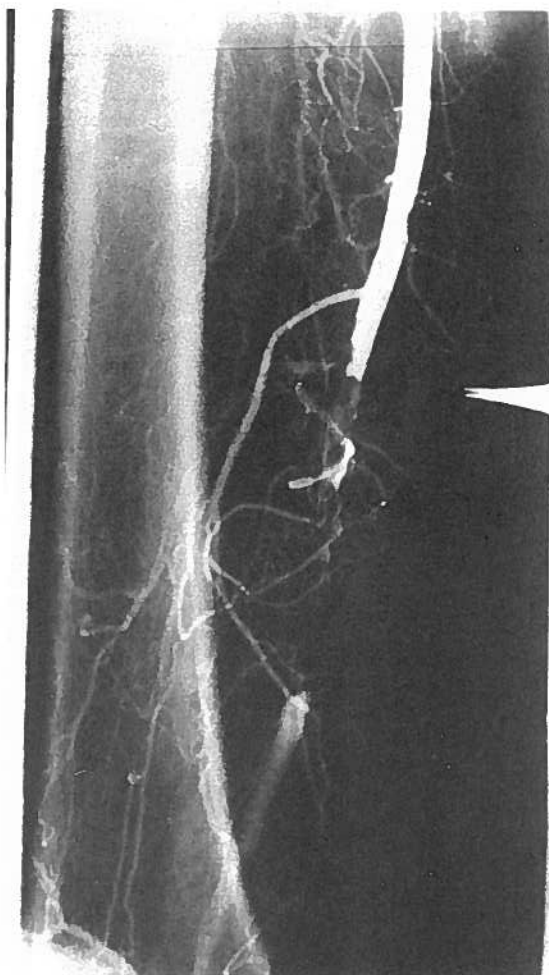

Fig. 2a - Oclusão da artéria fêmoral superficial.



2b - Angiografia após angioplastia (J.H., 58 anos).

falecidos, 4 tinham sido submetidos a amputação e 2 a pontagem, vários meses antes do exitus. As causas de morte dos 11 doentes ocorreram sempre pelo menos 6 meses após a ATP e foram: AVC em 3; enfarte do miocárdio em outros 3; e desconhecidas, em 5.

Pelos factos expostos, a revisão tardia dos resultados da ATP, efectuada entre 6 meses e 9 anos, só foi possível em 40 doentes, 12 dos quais foram estudados por Doppler e 28 por angiografia.

Nos 12 doentes estudados por Doppler, tinha havido uma subida inicial do índice tornozelo/braço de 0,17, após a ATP. Ao efectuar a revisão tardia por Doppler demonstrámos a existência de lesão obstrutiva em 2, a qual se traduziu por: descida média do índice tornozelo/braço de 0,21 e redução da velocidade do fluxo sanguíneo a nível da poplítea. Nos restantes 10, embora tivesse havido redução do índice tornozelo/braço de 0,07 em 3, este índice mantinha-se 0,10 acima do valor inicial antes da ATP; nestes doentes o perfil das curvas velocimétricas, de um modo geral, não se alterou⁶. Por isso houve insucesso verificado por Doppler apenas em 2 (16,7%).

Nos 28 doentes a quem efectuámos revisão tardia por angiografia, verificámos 11 reestenoses (39,3%). A angiografia de revisão tardia foi efectuada entre 1 e 9 anos, sendo a média de 4,2 anos. Deste modo, do total de 40 doentes estudados por Doppler ou por angiografia, houve 27 (67,5%) com sucesso tardio. Nestes 28 doentes, sujeitos a angiografia de revisão

tardia avaliámos também a influência da circulação distal na obtenção de uma boa permeabilidade (Quadro 4).

Dos 28 doentes cuja revisão tardia foi efectuada, 17 tinham as artérias dilatadas permeáveis (60,7%). Por outro lado, dos 17 doentes com circulação distal boa⁵ ou razoável^{12, 13} (76,5%) tinham artérias dilatadas permeáveis. Pelo contrário, dos 11 doentes com circulação distal pobre, apenas em 4 (36,4%) as artérias dilatadas estavam permeáveis.

A percentagem de permeabilidade arterial tardia nos doentes com boa ou razoável circulação distal é significativamente diferente ($\chi^2 = 4,50$ $p = 0,0338$) da obtida nos doentes com circulação distal pobre.

De seguida, comparámos o resultado da angiografia de revisão tardia, com a extensão da lesão inicial (Quadro 5). Observámos que a percentagem de permeabilidade das artérias com estenoses dilatadas (57,1%) é inferior à das artérias com oclusões que tinham sido dilatadas (64,3%).

Além disso, a percentagem da permeabilidade arterial diminuiu com a extensão da lesão.

Finalmente, comparámos os resultados da angiografia de revisão tardia com a localização da lesão inicial (Quadro 6). Verificámos que nos 28 doentes estudados tardiamente por angiografia, houve reestenose da zona dilatada em 10 (35,7%), num outro doente, observa-se uma nova lesão, afastada da zona dilatada, pelo que a percentagem das artérias permeáveis foi de

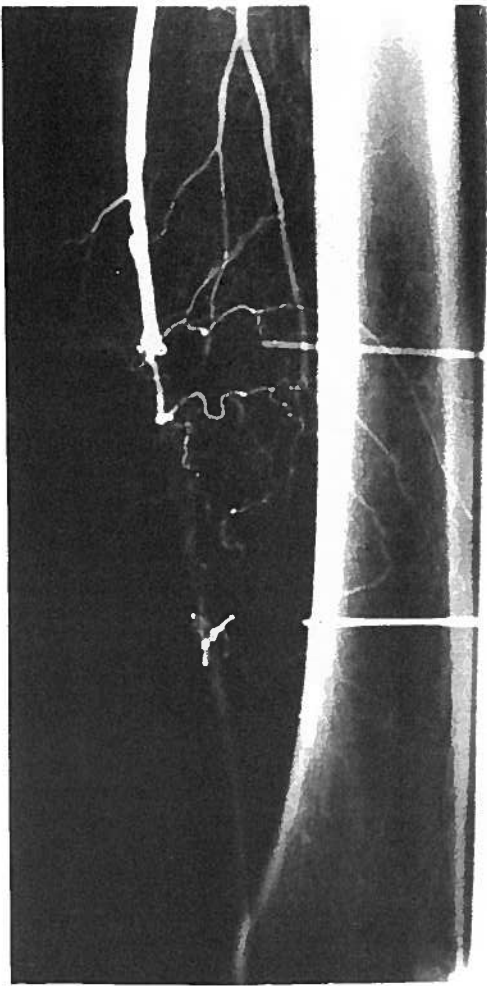
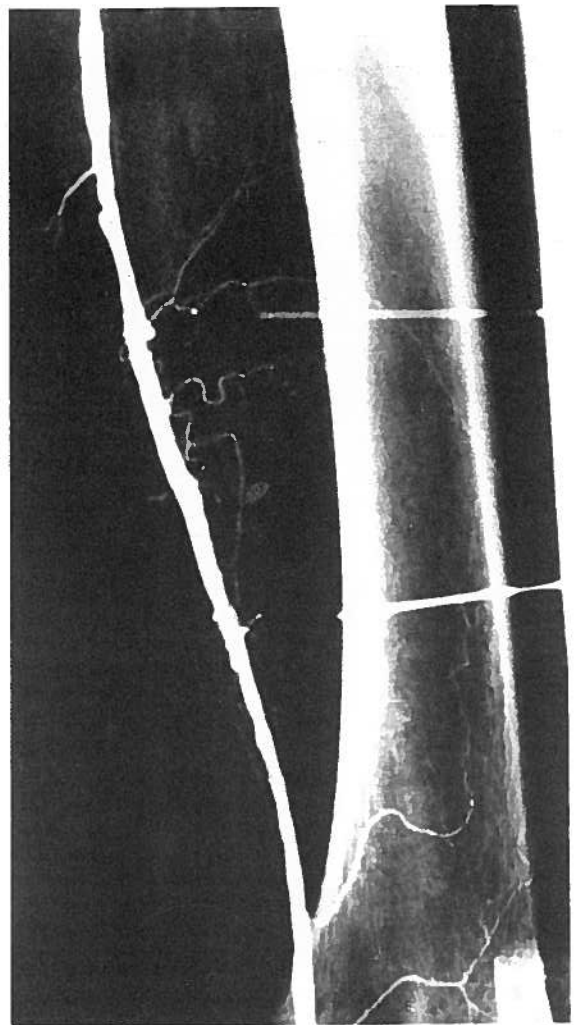


Fig. 3a - Oclusão da artéria femoral superficial.



3b - Angiografia após angioplastia (C.M.A., 55 anos).

QUADRO 2 - Resultados clínicos iniciais da ATP do sector fémoro-poplíteo

Sintomatologia	Doentes tratados	Doentes melhorados	
		N.º	%
Claudicação intermitente:			
• bem tolerada	17	16	94,1
• incapacidade	24	20	83,3
Total	41	36	87,8
Membro em risco:			
Dor em repouso	7	5	71,4
Lesões tróficas:			
• úlcera isquémica	10	7	70,0
• gangrena segmentar	8	5	62,5
Total	25	17	68,0
Total	66	53	80,3

60,7%. Repetimos a ATP com sucesso em 5 dos doentes com reestenose e com queixas.

Dos 28 doentes estudados tardiamente, 11 estavam assintomáticos (39,3%) e 9 (32,1%) tinham melhorado. Isto é, 71,4% tiveram bom resultado clínico tardio. Verifica-se, assim, que o grupo de doentes com benefícios clínicos tardios após ATP é superior ao dos doentes com artérias permeáveis. Por isso, sub-

QUADRO 3 - Relação do sucesso clínico inicial da ATP do sector fémoro-poplíteo com a circulação distal

Resultado clínico	Circulação distal			Total
	Boa	Razoável	Pobre	
Assintomático	16	6	0	22
Melhoria	7	16	8	31
Recidiva	1	1	11	13
Total	24	23	19	66

linhamos que a ausência de queixas tardias não exclui a existência de estenose.

Com base nas informações fornecidas pelo Doppler e pela angiografia, pudemos seguir a evolução dos doentes, recorrendo ao já referido método *life-table analysis* (Quadro 7).

Na realização dos cálculos deste quadro, considerámos também incluídos no insucesso da ATP, os doentes submetidos a pontagem, por esta ter sido efectuada para o tratamento de reestenoses. Pela análise do quadro, verificámos que a

QUADRO 4 - Influência da circulação distal na permeabilidade tardia, após ATP do sector fémoro-poplíteo

Artéria dilatada	N.º de doentes e a sua circulação distal			
	Boa	Razoável	Pobre	Total
Permeável	5	8	4	17
Estenose	0	4	7	11
Total	5	12	11	28

QUADRO 5 - Relação do tipo e extensão inicial com o resultado da angiografia da revisão tardia, após ATP do sector fémoro-poplíteo

Tipo de lesão	Resultado angiográfico				Total
	Permeabilidade		Reestenose		
	N.º	%	N.º	%	
Estenoses:					
• curta	5	62,5	3	37,5	8
• média	2	50,0	2	50,0	4
• longa	1	50,0	1	50,0	2
Total	8	57,1	6	42,9	14
Oclusões:					
• curta	2	66,7	1	33,3	3
• média	-	-	-	-	-
• longa	7	63,6	4	36,4	11
Total	9	64,3	5	35,7	14
Total	17	60,7	11	39,3	28

permeabilidade cumulativa aos 3 anos é de 72,3% e aos 9 anos é de 46,9%.

Nos 87 doentes do sector fémoro-poplíteo em que programámos ATP, ocorreram 5 complicações graves que surgiram em 3 doentes (3,4%).

QUADRO 7 - Resultados tardios da ATP no sector fémoro-poplíteo avaliados por *life-table analysis*

Intervalo de tempo após ATP (anos)	Doentes em risco	Morte	Amputação	Pontagem	Reestenose	Permeabilidade cumulativa (%)
0,5 - 1	53	-	1*	2	5	86,8
1 - 2	39	-	2*	1*	3	76,5
2 - 3	-	-	-	-	-	76,5
3 - 4	24	-	-	-	1	72,3
4 - 5	-	-	-	-	-	72,3
5 - 6	22	-	-	-	-	72,3
6 - 7	21	1	-	1*	2	58,0
7 - 8	15	2	-	-	-	58,0
8 - 9	9	2	1*	-	1	46,9

* Doentes falecidos

QUADRO 6 - Relação do sucesso tardio da ATP do sector fémoro-poplíteo, avaliado por angiografia, com a localização da lesão inicial

Localização da lesão inicial	Resultado angiográfico		
	Permeabilidade	Reestenose	Total
Femoral comum	2	1	3
Femoral superficial	13	8	21
Poplíteia	2	2	4
Total	17	11	28

Uma das complicações ocorreu num doente a quem efectuámos, por via axilar, fibrinólise de uma trombose de pontagem fémoro-poplíteia, realizada cerca de um mês antes. Conseguimos, de facto, por essa via a recanalização de toda a pontagem, mas na ilíaca, em redor do catéter, formou-se, um trombo que produziu embolia distal. Consequentemente, ocorreu isquemia grave do membro, que não foi possível resolver medicamente, pelo que o doente foi amputado abaixo do Joelho. O mesmo doente fez ainda extenso hematoma axilar no local da punção, que veio igualmente a justificar intervenção cirúrgica para o seu esvaziamento, que foi efectuado com êxito. Num outro doente, com dor em repouso por oclusão da poplíteia e circulação distal pobre, verificou-se agravamento das queixas de isquemia, 2 dias após recanalização daquela artéria. Efectuada angiografia, confirmou-se trombose da artéria dilatada e do tronco tibio-peroneal. Esta complicação pode ter ocorrido por o doente ter recebido heparina apenas durante 1 dia e não ter tomado antiagregantes plaquetários, após alta no dia seguinte à dilatação, por motivos alheios à nossa vontade. Fez-se depois tentativa de fibrinólise com estreptoquinase, sem sucesso. Não tendo sido possível solução médica, foi realizada amputação abaixo do Joelho. Neste doente, formou-se ainda um pseudo-aneurisma da femoral comum, no local da punção, que foi também tratado cirurgicamente.

Num terceiro doente, surgiu um extenso hematoma inguinal no local da punção, que teve solução cirúrgica.

Além destes 3 doentes com complicações graves, houve outros 3 com hematomas inguinais, que se resolveram espontaneamente e sem sequelas.

QUADRO 8 - Comparação dos resultados da ATP do sector fémoro-popliteo

Autor	N.º de lesões	Sucesso inicial (%)	Sucesso tardio (%)	Intervalo entre a ATP e a revisão tardia (anos)
Grüntzig et al., 1979	236	84	72	1
Katzen e Chang, 1979	18	90	75	1
Greenfield, 1980	64	81	84	2
Zeitler, 1980	619	84	70	3
Freiman et al., 1981	88	93	67	2
Martin et al., 1981	46	76	68,2	1
Spence et al., 1981	103	84,4	74,9	2
Kumpe e Jones, 1982	43	86	55,7	2
Krepel et al., 1985	164	84	77	1
Pisco, 1990*	66	80,3	60,7	0,5 a 9

* Em preparação

Verificou-se espasmo dos vasos tibioperoneais em 2 doentes, que se resolveu com espasmolíticos. Noutros 2 doentes, ocorreu perfuração da femoral superficial pelo guia, forçando a terminar a ATP, mas sem sequelas. Tivemos assim, um total de 12 complicações (13,8%), 5 das quais necessitaram de intervenção cirúrgica.

DISCUSSÃO

A lesão da femoral superficial considerada óptima para tratamento pela ATP é a lesão focal única, com um comprimento inferior a 2 cm e com árvores arteriais, proximal e distal, normais⁵. A dilatação está particularmente indicada nesta situação, porque muitas estenoses isoladas da femoral superficial progredem rapidamente para oclusão total⁶. Podem, no entanto, ser também dilatadas estenoses múltiplas e oclusões.

Fizemos a análise dos resultados tardios baseando-nos, sobretudo, nos dados da angiografia de 28 doentes. As conclusões desta são mais rigorosas do que as obtidas por Doppler, com que foi efectuada a revisão da maior parte dos diferentes trabalhos.

Relacionámos os resultados angiográficos imediatos com os tardios. Oito das reestenoses ocorreram em doentes nos quais o sucesso técnico da ATP tinha sido considerado parcial, por ter persistido discreta estenose residual. Estes resultados estão de acordo com outros publicados⁷. Por isso, pensamos ser importante para o prognóstico, após a ATP de qualquer sector, conseguir-se logo uma perfeita reparação arterial.

Os nossos resultados são sobreponíveis aos de outros trabalhos publicados (Quadro 8). Assim os resultados iniciais referidos de outros autores, variam entre 76% e 93%^{8,9}, fixando-se os nossos em 80,3%. Os resultados tardios de outras publicações, apreciados entre 1 e 3 anos, variam entre 55,7% e 84,0%^{10,13}. Os nossos, verificados entre os 6 meses e os 9 anos, sendo o tempo médio de 3,3 anos, foram de 60,7%.

As vantagens da ATP como método de tratamento de lesões arteriais são a baixa morbilidade e mortalidade, um internamento mínimo, de 1 a 3 dias, um regresso mais rápido ao trabalho, sem necessidade de convalescença, ser efectuada sob anestesia local, possibilidade de repetição se houver recidiva, poupar as veias safenas para eventuais pontagem cirúrgicas, e ainda em caso de insucesso haver sempre possibilidade de recurso à cirurgia. É contudo um método com limitações pois só pode ser efectuada em estenoses ou oclusões curtas.

Os sucessos, clínico inicial de 80,3% e angiográfico tardio de 60,7%, que alcançámos neste estudo, levam-nos a concluir a utilidade da ATP no tratamento das lesões obstrutivas do sector fémoro-popliteo.

Agradecimentos

Ao Dr. Fernando Moura Pires pelo precioso e incansável apoio na elaboração dos dados estatísticos.

Ao Sr. Paulo Alves pela introdução de dados e elaboração de mapas.

BIBLIOGRAFIA

1. DOTTLER C.T., JUDKINS M.P.: Transluminal treatment of arteriosclerotic obstruction. Description of a new technique and a preliminary report of its application. - *Circulation* 1964; 30: 654-670.
2. STAPLE T.W.: Modified catheter for PT treatment of arteriosclerotic obstructions. *Radiol* 1968; 91: 1041-1043.
3. VAN ANDEL G.J.: Transluminal iliac angioplasty: long-term results. *Radiology* 1980; 135: 607-611.
4. GRUNTZIG A., HOPFF H.: Perkutane rekanalisation chronischer arterieller verschlüsse mit einem neuen dilatationskatheter. *Modification der Dotter-technik. Dtsch Hed Wochenschr* 1974; 99: 2502-2510.
5. KATZEN B.T.: PTA for arterial disease of the lower extremities. *A J R* 1984; 142: 23-25.
6. GALLINO A., MAHLER F., PROBST P., NACHBUR B.: PTA of the iliac and femoral arteries: a 5 year follow-up. *Circulation* 1984; 70: 619-623.
7. KREPEL V.M., VAN ANDEL G.J., VAN ERP W. F. M., BRESLAU P.J.: PTA of the femoro-popliteal artery: initial and long-term results. *Radiology* 1985; 156: 325-328.
8. FREIMAN D.B., SPENCE R., GATEMBY R., ROBERTS B., BERKOWITZ H.D., RING E.J., OLEAGA J.A.: Transluminal angioplasty of the iliac and femoral arteries: follow-up results without anticoagulation. *Radiol* 1981; 141: 347-350.
9. MARTIN E.C., CASARELLA W.J.: Angioplasty for femoral artery occlusion: comparison with surgery. *A J R* 1981; 137: 915-919.
10. GREENFIELD A.J.: Femoral, popliteal and tibial arteries: PTA. *A J R* 1980; 135: 927-935.
11. KUMPE D.A., JONES D.N.: PTA: Radiologic viewpoint. *Appl Radiol* 1982; 11: 29-40.
12. ZEITLER E.: Percutaneous dilatation and recanalization of iliac and femoral arteries. *Cardiovasc Intervent Radiology* 1980; 3: 207-212.
13. SPENCE R. K., FREIMAN D.B., GATEMBY R., HOBBS C.L., BRAKER C.F., BERKOWITZ H.D., ROBERTS B., MCCLEAN G., OLEAGA J., RING E.J.: Long term results of transluminal angioplasty of the iliac and femoral arteries. *Arch Surg* 1981; 116: 1377-1386.