

SÍNDROMES DE COMPRESSÃO NEUROVASCULAR NA FOSSA POSTERIOR

J. LOBO ANTUNES, J. ALMEIDA LIMA

Serviço de Neurocirurgia. Hospital de Santa Maria, Lisboa.

RESUMO

Os autores fazem uma revisão dos diferentes síndromes causados por compressão dos pares cranianos por ansas vasculares na Fossa Posterior e apresentam uma série de doentes submetidos a descompressão microvascular para tratamento destes síndromes; por fim, discutem as indicações para cirurgia, a técnica adoptada e os resultados da terapêutica cirúrgica.

SUMMARY

Syndromes of neurovascular compression in the posterior fossa

The authors review the various syndromes of vascular compression of the cranial nerves in the Posterior Fossa and present a series of patients in whom a microvascular decompression was carried out. The indications for surgery, the technique and the results of this type of procedure are discussed.

INTRODUÇÃO

O conceito de ser a nevralgia do trigémeo provocada, pelo menos em alguns casos, por compressão da sua raiz sensitiva foi pela primeira vez proposto por Dandy¹. Em 215 casos daquela doença. Dandy encontrou a raiz posterior comprimida por tumores em 12, por aneurismas em 6, por angiomas em 5, por ansas arteriais em 66, e pela veia petrosa em 30. Dandy, no entanto, sempre seccionou a raiz posterior mesmo quando a compressão era bem aparente. Gardner^{2,3} reconheceu o papel patogénico desta relação neurovascular e a similitude entre a nevralgia do trigémeo e o espasmo hemifacial, propondo como terapêutica a descompressão vascular das estruturas nervosas afectadas. Aliás, a eficácia da descompressão do V par no tratamento da nevralgia do trigémeo tinha sido também salientada por Taarnhoj⁴.

Deve-se no entanto a Janetta^{5,6} a divulgação da noção da compressão vascular como factor etiopatogénico de uma série de afecções dos nervos cranianos, e o estabelecimento de princípios bem definidos para o tratamento cirúrgico daquelas. Importa sublinhar que as teorias propostas por Gardner e defendidas com grande entusiasmo por Janetta têm recebido numerosas críticas, sendo inclusivamente argumentado que o benefício colhido pela descompressão microvascular se deve não à interrupção do contacto neurovascular mas ao inevitável traumatismo cirúrgico do nervo⁷. A verdade porém, é que com a técnica de Janetta se obtêm excelentes resultados, sendo o objectivo deste trabalho uma revisão das várias entidades nosológicas em causa, e da nossa experiência numa pequena série de doentes operados no nosso Serviço.

SÍNDROMAS DE COMPRESSÃO NEUROVASCULAR NEURALGIA DO TRIGÉMEO

A nevralgia do trigémeo (NT) é uma afecção relativamente frequente, que se caracteriza por paroxismos dolorosos que afectam a face, no território inervado pelo nervo trigémeo. Inicialmente a dor confina-se a uma área dependente de um ou dois ramos, mas com a evolução da doença, pode envolver as três divisões. As crises dolorosas surgem espontaneamente ou são precipitadas por movimentos da face, ou pelo

contacto de certas áreas cutâneas (*zonas gatilho*). Em regra o exame neurológico destes doentes não revela quaisquer alterações. Uma pesquisa minuciosa mostra, por vezes, áreas de hipostesia ou hipoalgesia, e diminuição do reflexo da córnea⁵.

Num número relativamente restrito de casos a NT deve-se à compressão do V par na fossa posterior por lesões como malformações arteriovenosas, aneurismas ou tumores⁸. Muito raramente o nervo pode estar comprimido por lesões do rochedo ou malformações congénitas da base. A NT pode surgir também como consequência de lesões intrínsecas do tronco cerebral de causa variada: doenças vasculares, sirringomielia ou doenças desmielinizantes. Cerca de 1% dos doentes com esclerose em placas sofrem de NT. O estudo anatomopatológico destes casos tem revelado a existência de placas de desmielinização não só na zona de emergência do nervo, mas também no núcleo sensitivo do nervo.

A grande maioria dos casos de NT deve-se porém a compressão da raiz sensitiva do nervo por ansas vasculares (arteriais ou venosas). Estas foram primeiramente descritas por Dandy que, como dissemos, os observou em cerca de 60% dos casos de NT em que procedeu à exploração da fossa posterior para secção da raiz sensitiva¹.

Janetta^{2,3}, baseando-se nos estudos anatómicos de Sunderland⁹, propôs como mecanismos causais por um lado, os fenómenos de alongamento vascular e um certo endurecimento das artérias devido a arteriosclerose, e por outro, a diminuição de volume do encefalo, com um certo *descaimento* do tronco cerebral. Do contacto neurovascular daqui resultante, surgiram alterações das bainhas mielínicas, que levariam à criação de falsas sinapses entre as fibras mielínicas A de maior diâmetro e as fibras de menor dimensão (A, delta) ou mesmo as fibras não mielinizadas (fibras C). A dor seria devida a vários mecanismos: *cross-talk*, reflexão de impulsos, reverberação, lentificação da condução, alteração do limiar, etc.

É evidente que a compressão vascular não explica a totalidade dos casos, e deve sublinhar-se que em estudos necrópticos os contactos neurovasculares observam-se em cerca de 50% dos casos, uma incidência muito superior à NT. Também não são de esquecer algumas observações anatomoclínicas, como por exemplo a persistência da dor ou da sensibilidade táctil após secção completa da raiz sensitiva do

trigémio. Isto deve-se provavelmente ao facto de existirem anastomoses entre os ramos sensitivo e motor do nervo, ou por o ramo motor conter fibras nociceptivas. Por outro lado, na análise destes estados dolorosos é necessário ter em conta a contribuição do nervo facial para a inervação sensitiva da face¹⁰.

A terapêutica inicial de NT é medicamentosa usando-se como primeiras drogas a carbamazepina (Tegretol) ou a difenilhidantoina (Hidantina). As técnicas cirúrgicas são reservadas para doentes que não toleram estes fármacos ou que deixam de responder à sua acção.

Não cabe aqui uma análise detalhada das técnicas cirúrgicas que se encontram discriminadas no Quadro 1. Agrupam-se em métodos ablativos e não ablativos¹¹. Os primeiros acompanham-se invariavelmente, em maior ou menor grau, de alterações da sensibilidade da face e de uma percentagem variável de recidivas, embora possam alguns deles ser efectuados repetidamente. A objecção fundamental ao seu uso é não actuarem no sentido da eliminação dos factores causais. Na comparação, um pouco drástica, de Janetta seriam semelhantes à secção de uma raiz lombosagrada para tratar uma ciática devida a uma hérnia discal.

QUADRO 1 — Opções Cirúrgicas no Tratamento da Nevralgia do Trigémio*

Tipo de Tratamento	Localização	Técnica
Ablativo	Ramo periférico	Bloqueio local
		Fenol
		Álcool
	Gânglio de Gasser	Avulsão (neurectomia)
		Secção subtemporal (Frazier)
	Retrogasserina	Radiofrequência
Zona de entrada	Compressão por balão	
	Radiofrequência	
Não ablativo	Tronco cerebral	Glicerol
		Secção selectiva (Dandy)
	Gânglio de Gasser	Tractomia
		Compressão ligeira
	Zona de entrada	Descompressão microvascular

* Adaptado de Lunsford et al.¹¹

A descompressão microvascular (DMV) tem uma vantagem de preservar a sensibilidade da face. A percentagem de curas anda por 80 a 90% com 1% de morbidade-mortalidade¹². Os resultados não são bons em doentes que tenham sido submetidos previamente a lesões destrutivas¹³.

Embora Janetta refira um grau de recorrência da ordem dos 20%, uma análise recente de Burchiel e col.¹⁴, menciona uma taxa de recidiva de 3,5% ao ano, sublinhando que a vida média desta intervenção é de cerca de 10 anos.

É evidente que todas as intervenções propostas têm os seus méritos e os seus inconvenientes. A escolha deve ser pois feita pelo doente uma vez esclarecido este sobre as várias opções possíveis. De modo geral, tem-se desaconselhado a DMV em doentes com mais de 65 anos ou com problemas cardiovasculares. Como dissemos a DMV não está contraindicada em doentes em que já se praticaram terapêuticas ablativas. Nestas circunstâncias alguns aconselham porém a secção da raiz sensitiva.

Das técnicas ablativas, a rizotomia percutânea retrogasseriana por radiofrequência é talvez a mais praticada, tendo a taxa de êxito sido computada em valores que oscilam entre 35 e 92%¹⁵. O benefício colhido aumenta com a intensificação da lesão, mas acompanha-se de uma percentagem relativamente alta de anestesia dolorosa, uma situação extremamente difícil de tratar¹⁶. A injeção percutânea retrogasseriana de glicerol oferece resultados comparáveis — melhoria de 75% até 3 anos — embora com menor incidência de alterações da sensibilidade da face¹¹.

As técnicas percutâneas estão particularmente indicadas em casos de NT secundários a esclerose em placas ou tumores intracranianos não ressecáveis.

ESPASMO HEMIFACIAL

O espasmo hemifacial (EHF) é uma entidade clínica caracterizada por episódios de movimentos involuntários e indolores dos músculos da face inervados pelo nervo facial. É em regra unilateral, atinge com mais frequência o lado esquerdo, e aflige principalmente mulheres a partir da 5.ª década. Na sua forma típica inicia-se no orbicular das pálpebras, estendendo-se depois à restante musculatura da face, embora o frontal esteja em regra poupado.

QUADRO 2 — Casos Clínicos

N.º	Idade	Sexo	N. Cran.	Evolução (anos)	Causa	Resultado
1	60	F	V	2	ACS	Curado
2	42	M	V	10	Veia	Melhorado transitariamente
3	52	M	V	3	ACAI	Curado
4	64	M	V e VII	8	ACAI	Curado
5	21	F	VII	6	Glioma	Sem alteração
6	69	F	VII	4	ACAI	Curado
7	39	F	VII	1	Veia	Melhorado
8	42	M	VII	1	ACPI	Curado
9	52	M	VII	1	ACAI	Curado*
10	62	M	VII	1	ACAI	Curado**
11	54	F	VII	6	ACAI	Curado
12	61	F	VII	1	ACPI	Curado
13	59	F	VII	2	ACPI	Curado
14	59	F	VII	15	ACAI	Melhorado
15	53	F	VII	1	ACAI	Melhorado
16	43	M	VIII	3	ACAI	Curado

ACS — Arteria Cerebelosa Superior

ACAI — Arteria Cerebelosa Anterior e Inferior

ACPI — Arteria Cerebelosa Posterior e Inferior

* — Operado duas vezes

** — Doença Bilateral

Os movimentos são muitas vezes desencadeados pelo cansaço ou «stress» embora possam surgir sem qualquer causa precipitante aparente. A sua frequência torna-os por vezes extremamente incapacitantes, sobretudo por interferirem com a visão.

Com a evolução da doença, os espasmos tendem a aumentar de frequência e vigor, e determinam um certo grau de parésia facial. Podem, além disso, surgir episódios de contracção tónica prolongada da musculatura da face, com oclusão prolongada das pálpebras. Não raramente, os doentes queixam-se de ouvirem *cliques* no lado afectado, sons que resultam da contracção do músculo tensor do tímpano, ou ainda de zumbidos indicando que o nervo coclear está também comprometido. De facto, Moller et al¹⁷ observaram que o reflexo está diminuído em 41% dos casos de EHF. Eidleman et al¹⁸ descreveram três casos em que o EHF se associava a sofrimento de outros pares cranianos queixando-se os doentes de zumbidos, baixa da audição, hipostesia da face, disartria e disfagia. Nestes casos, os nervos cranianos afectados estavam comprimidos pela artéria cerebelosa posterior e inferior (ACPI) ou seus ramos.

Segundo Loeser e col.¹⁹ importa distinguir o EHF de outros síndromas que afectam a motilidade facial. São eles:

Espasmo pós-paralítico — é muito semelhante ao EHF mas da história clínica do doente consta uma paralisia de Bell ou uma lesão traumática do VII par.

Tique — é uma perturbação funcional sobre a qual o doente pode exercer controle voluntário.

Mioquimia facial — caracteriza-se por movimentos finos, ondulantes da musculatura facial, com um padrão electromiográfico típico. Associa-se habitualmente a lesões da subtuberculância como doenças desmielinizantes ou neoplasias.

Epilepsia parcial contínua — é uma forma de epilepsia focal que se pode aliás estender a outros segmentos, e tem tradução electroencefalográfica específica.

Blefarospasmo essencial — consiste no encerramento síncrono e bilateral dos olhos:

Disquinesia tardia — é causada pelo uso de neurolépticos, sobretudo do grupo das fenotiazinas, e de um modo geral é bilateral afectando sobretudo a musculatura bucal.

Desde a descrição inicial desta doença há quase um século²⁰ a sua patogenia tem sido objecto de controvérsia. Em 1917, Cushing²¹ notou a presença de EHF em quatro doentes com neurinomas do acústico, e mais tarde relatou a associação de nevralgia do trigêmeo e EHF, a que deu o nome de *tic convulsivo*. Espasmo sintomático de patologia tumoral do ângulo ponto-cerebeloso foi também descrito por Revilla²². Campbell e Keedy²³ mencionam dois casos de *tic convulsivo* causado por compressão dos nervos respectivos por *aneurismas cirsóides* da artéria basilar. Foi no entanto Gardner^{12,13} que definiu de forma inequívoca a etiologia vascular compressiva na génese do EHF e da NT. Aceita-se hoje que a maioria dos casos de EHF se deve à compressão vascular do VII par na sua emergência do troco cerebral, na zona de transição do revestimento mielínico de tipo central (da responsabilidade da oligodendroglia), para a de tipo periférico (dependente das células de Schwann). Esta interpretação apoia-se não só em observações cirúrgicas como na resolução dos sintomas após a descompressão vascular do nervo⁶.

Dois tipos de mecanismos pelos quais a compressão do tronco nervoso originaria o EHF têm sido propostos. Gardner^{12,13} aventou a hipótese da compressão causar uma perda local da bainha de mielina com a formação de pseudosínapses entre axónios adjacentes, que originariam potenciais de acção que se propagariam até aos músculos da face²⁴. Para Ferguson²⁶ o segmento comprimido actuará como uma *trigger zone* que causaria uma estimulação retrógrada repetitiva do núcleo motor do facial. Esta levaria a alterações neuronais do tipo do *kindling*, que seriam responsáveis pelos

espasmos. Esta última hipótese é hoje a mais correntemente aceite^{27,28}.

Raramente, movimentos espasmódicos da musculatura da face surgem como consequência de lesões intrínsecas do tronco cerebral. Tenser et al²⁹ descreveram um caso muito semelhante ao nosso Caso 5, em que um glioma do tronco cerebral causava além de espasmo facial, mioquimias dos músculos da face, que se traduziam por uma actividade electromiográfica contínua. Tem-se explicado esta por um isolamento dos neurónios motores dos interneurónios adjacentes.

As terapêuticas medicamentosas propostas para esta afecção têm sido múltiplas, desde o uso de sedativos, vasodilatadores e anestésicos, até anticolinérgicos e anticonvulsivos. De todos, apenas a carbamazepina (Tegretol) tem alguma, embora limitada, eficácia. O insucesso dos fármacos ensaiados forçou o recurso a intervenções destrutivas, com secção dos vários ramos nervosos, com resultados muito pouco satisfatórios³⁰.

Deve-se a Gardner a introdução também para esta afecção da DMV com afastamento da ansa vascular responsável. Essa é, no caso do EHF, com mais frequência um ramo da ACPI, da cerebelosa superior (ACS) ou da cerebelosa anterior e inferior (ACAI) e mais raramente as próprias artérias vertebral ou basilar, ou ainda, como num dos nossos casos, ramos venosos.

A DMV conheceu grande impulso com o trabalho de Janetta⁶ que estabeleceu de forma definitiva a técnica cirúrgica hoje adoptada na generalidade dos centros. A avaliação da literatura publicada sobre esta matéria revela uma percentagem de melhoria ou cura de 87% dos casos, com uma mortalidade de 0,25% e morbidade de 10%. Esta consta sobretudo de hipoacusia ipsilateral transitória ou permanente¹⁷. Em séries que compreendem um *follow up* de 6 a 11 anos o grau de recorrência dos sintomas orçara 10% dos casos operados¹⁹.

VERTIGEM POSICIONAL INCAPACITANTE

As vertigens e os sintomas que com estas se associam, como zumbidos e hipoacusia, são queixas muito frequentes na prática clínica que levantam problemas muito complexos de diagnóstico e tratamento. Um número grande de síndromas clínicos tem sido descrito, entre os quais o síndrome de Menière, sem dúvida o mais frequente, a vertigem posicional benigna, a labirintite, a neuronite vestibular, etc. Janetta e col.^{31,32} ampliaram o conceito de disfunção dos nervos cranianos por compressão vascular, com a descrição de um síndrome de compressão do VIII par a que chamaram vertigem posicional incapacitante (VPI). Ela caracteriza-se por ser unilateral e se acompanhar de zumbidos e desequilíbrio, e se agravar com determinadas posições, nomeadamente o decúbito lateral com o lado sintomático para baixo. O exame neurológico é muitas vezes normal, embora se possam notar nistagmo espontâneo ou posicional, sinal de Romberg e ataxia da marcha. Os potenciais evocados do tronco cerebral demonstram a presença de compressão neural. O exame neuro-otológico, que deve ser sempre minucioso, pode revelar além disso, uma baixa da audição do tipo neurosensorial, e alterações da função vestibular.

É evidente que a DMV está indicada apenas excepcionalmente e deve restringir-se a casos em que a doença é extremamente incapacitante, interferindo com as actividades do dia a dia. Nos restantes, deve persistir-se na terapêutica sintomática.

A DMV segue os preceitos expostos por Janetta. O número de casos publicados é ainda pequeno, sendo de referir uma melhoria sintomática em cerca de 60% dos doentes.

A principal complicação da intervenção é a deterioração da audição que surge em 8% dos casos. Dos vários sintomas é a vertigem que mais rapidamente e melhor responde à descompressão. O *follow up* é no entanto demasiado curto para se estabelecer de forma definitiva a eficácia desta intervenção.

OUTROS SÍNDROMES DE COMPRESSÃO NEUROVASCULAR

O conceito da compressão neurovascular como causa de certos síndromas clínicos tem sido alargado a outras afecções neurológicas. De entre estas importa mencionar a **neuralgia do glossofaríngeo**, situação muito frequente que a neuralgia do trigémeo, mas semelhante a esta nalguns dos seus aspectos, embora seja mais rebelde à terapêutica medicamentosa. Caracteriza-se por paroxismos dolorosos extremamente violentos, localizados na orofaringe, fossa amigdalina, base da língua ou ouvido, muitas vezes desencadeados por movimentos como mastigar, tossir ou engolir. Não raramente, associa-se fenómenos vegetativos tais como síncope, ou menos paragem cardíaca ou crises convulsivas. O tratamento cirúrgico clássico consiste na secção do IX par e das raízes superiores do X. Os resultados não são contudo muito satisfatórios, sendo elevado o grau de recorrência dos sintomas. Laha e col.³² referem algum sucesso numa pequena série de casos em que efectuaram a DMV do IX nervo; nestes casos observaram compressão pela ACIP ou artéria vertebral.

O **torcicolo espasmódico** é uma situação neurológica caracterizada por movimentos paroxísticos de rotação da cabeça. Para a sua etiologia concorrem decerto factores múltiplos, e é provável que alguns destes doentes sofram de um síndrome extra-piramidal. Têm sido publicadas recentemente pequenas séries de casos que têm respondido à DMV do XI par.³³

Solomon et al.³⁴ alvitaram a DMV do VII par para tratamento dos **cluster headache** refractários à terapêutica medicamentosa. Nestes casos haveria compressão do nervo intermédio de Wrisberg, o que explicaria os fenómenos associados que se observam nestes casos — lacrimação, rinorreia, injeção conjuntival, etc. — e até, provavelmente, o próprio quadro algico.

Finalmente, Janetta³⁵ aventou a hipótese de certos casos de **hipertensão essencial** serem devidos à compressão vascular do vago esquerdo ou do bulbo adjacente.

CASUÍSTICA

A nossa casuística inclui 16 casos operados: 3 doentes com NT, um com **tique convulsivo**, 11 com EHF e um com SVI. Os elementos clínicos estão discriminados no quadro 2. O *Follow up* destes casos varia entre três meses e quatro anos.

Em todos os doentes foram obtidas tomografias axiais computadorizadas com e sem injeção de contraste. Em três doentes este estudo foi complementado por uma meatocisternografia gasosa (Fig. 1). Três doentes foram enviados com estudos angiográficos da fossa posterior, um exame que, na maioria dos casos consideramos dispensável. Em casos mais recentes tem-se obtido uma Ressonância Nuclear Magnética (Fig. 2). Todos os doentes com EHF e SVI foram avaliados do ponto de vista neuro-otológico.

Da nossa série constam três doentes com NT. O caso 1 tratava-se de uma doente de 60 anos com uma história típica incluindo múltiplos extracções dentárias sem qualquer melhoria. Tinha ainda sido submetida sem êxito a uma lesão

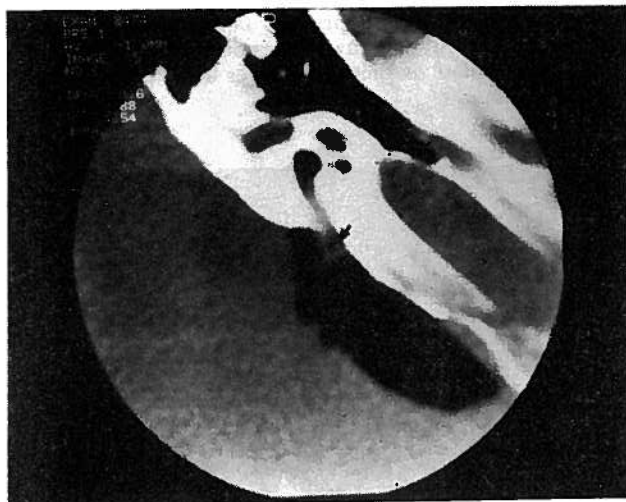


Fig. 1 — Meatocisternografia com ar combinada com tomografia axial computadorizada demonstrando compressão do VIII par por uma ansa vascular (seta).

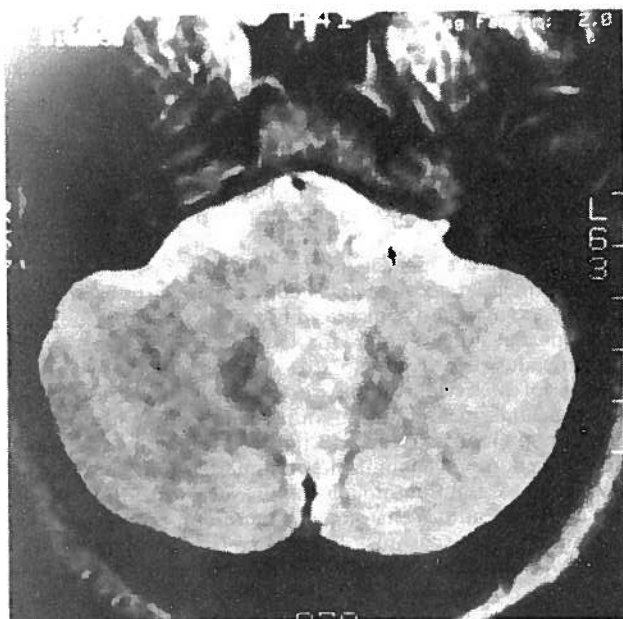


Fig. 2 — Ansa vascular demonstrada por Ressonância Nuclear Magnética num caso de neuralgia do trigémeo (seta).

de radiofrequência. O resultado da descompressão foi excelente. O mesmo não se pode dizer do caso 2 que sofria de uma neuralgia de V3 de longa duração. Localizava uma zona *gatilho* na asa do nariz, sendo as crises muito severas e não aliviadas por medicamentos. A exploração cirúrgica revelou uma compressão do bordo inferior do nervo por uma veia pônica, que foi facilmente dissecada e separada do trigémeo. Houve inicialmente uma melhoria notável mas passados três meses os sintomas regressaram. Fomos melhor sucedidos no caso 3, um doente com um quadro algico de tal modo incapacitante que se não conseguia alimentar.

O caso 4 diz respeito a um doente que sofria de um **tique convulsivo**, que afectava V2. O EHF tornava-o incapaz de exercer a sua profissão de relojoeiro. Os sintomas exacerbavam-se com a fala e mastigação e não respondiam à terapêutica com a Carbamazepina. Durante a intervenção

encontrámos uma ansa da ACAI que atravessava o V par, curvava para baixo e ia comprimir o bordo superior do VII par (Fig. 3). Para obter uma descompressão adequada foi necessário seccionar os filetes inferiores do V par. O resultado foi excelente.

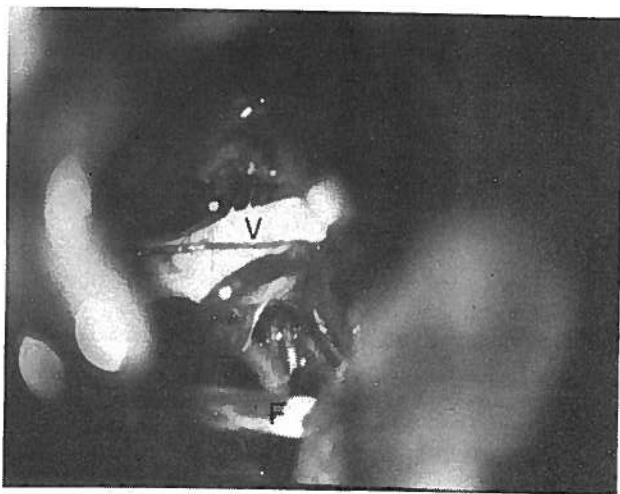


Fig. 3 — Caso de tic convulsivo. V — nervo trigémeo; F — nervo facial.

Tratámos 11 doentes com EHF com idades que oscilavam entre os 21 e os 69 anos, tendo a duração da sintomatologia variado entre 1 e 15 anos. No caso 10 a afecção era bilateral tendo o doente sido operado a ambos os lados com um intervalo de 6 meses.

O caso 1 merece menção pormenorizada. Esta doente de 21 anos principiara 6 anos antes com movimentos espasmódicos que envolviam o orbicular da pálpebra direita, e depois se estenderam ao orbicular dos lábios. Os espasmos eram desencadeados pelo frio, pelo stress e fadiga. Em Novembro de 1984 foi observada no nosso Serviço. Foi obtida uma TAC com uma meatocisternografia gasosa que não revelou quaisquer alterações. O ângulo ponto-cerebeloso foi explorado não tendo nós encontrado qualquer lesão compressiva do VII par. A sintomatologia manteve-se estável até Fevereiro de 1986, altura em que a doente começou a referir agravamento dos espasmos, disartria, vertigens, hemiparésia esquerda e parésia do VI par à direita. A doente foi reinternada e a TAC demonstrou agora inequivocamente uma lesão expansiva do tronco cerebral (Fig. 4). A intervenção cirúrgica revelou uma elevação global do pavimento do quarto ventrículo. Entendeu-se preferível não biopsar a lesão e a doente submetida apenas a radioterapia. Embora tenha havido uma certa deterioração do quadro clínico, a doente permanece viva 8 anos após o início da sintomatologia.

Quanto aos restantes casos a compressão nervosa era devida a uma ansa arterial em 9 (ACAI 6, ACPI 3) (Fig. 5) e a uma veia em 1. Houve cura clínica em 6 casos e melhoria nos outros três; num destes doentes o *follow-up* é demasiado curto para se poder apreciar o resultado final da intervenção. De entre estes últimos, merece referência o caso 7, que sofria de EHF há 15 anos. Embora as crises não tenham cessado totalmente, a doente declara-se extremamente agradada com o resultado obtido.

No caso 9 encontrámos na exploração inicial uma ansa da ACAI que se encostava à superfície posterior e bordo inferior do nervo. Aquela foi separada sem dificuldade, mas os sintomas persistiram. O doente foi novamente operado tendo-se verificado que a mesma artéria descrevia uma curta caprichosa, comprimindo também a superfície anterior do

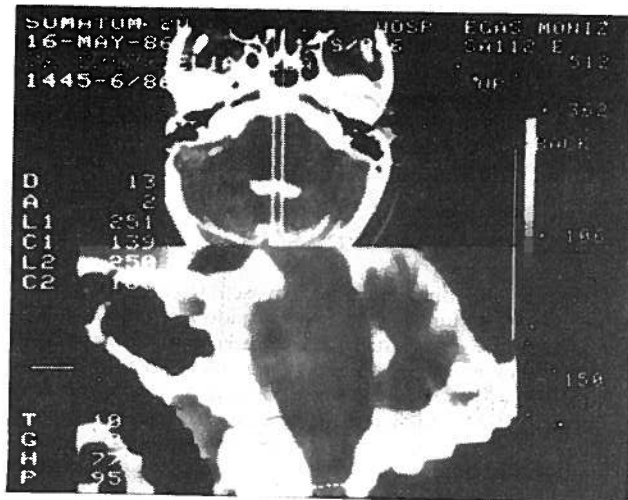


Fig. 4 — Tomografia axial computadorizada, associada a injeção de metrizamida no espaço subaracnoideu, num caso de espasmo hemifacial secundário a um glicoma do tronco. Notar o alargamento do tronco cerebral.

nervo. Após uma dissecação laboriosa foi possível libertá-la. O resultado foi excelente.

O caso 16 sofria de um síndrome vertiginoso extremamente incapacitante, com crises que se repetiam várias vezes por dia, obrigando o doente a estar acamado por períodos prolongados. Queixava-se também de acufenos e hipoacusia direita. Uma meatocisternografia gasosa documentou compressão do VIII par por uma ansa da ACAI (Fig. 5). De facto, a intervenção cirúrgica confirmou este achado, tendo o doente deixado de ter crises.

Quanto à técnica cirúrgica adoptada nestes casos segue de perto a descrita por Janetta. Os doentes são operados em decúbito lateral com a cabeça fixada por apoio de Mayfield.

A craniectomia é relativamente pequena, de 3 a 4 cm de diâmetro estendendo-se lateralmente até ao seio sigmóide e superiormente até ao seio lateral. Antes da dura aberta o doente recebe 0,5g/Kg peso de Manitol. A retracção aplicada sobre o hemisfério cerebeloso é mínima, desde que se abram largamente as várias cisternas do ângulo. Para exposição do V par a superfície supero-lateral do hemisfério cerebeloso é retraída inferiormente, sendo habitualmente necessário coagular a veia petrosa.

Para expôr os VII e VIII nervos preferimos abrir primeiro a cisterna do IX e X aplicando o afastador automático a esse nível e fazendo a elevação do cerebelo para cima e para dentro, evitando afastar ao nível do VII e VIII.

É indispensável visualizar completamente o nervo afectado desde a sua origem no tronco central, e consideramos fundamental excluir qualquer zona de contacto na superfície anterior do nervo. Tivemos por vezes dificuldade em libertar completamente a ansa vascular responsável, sobretudo ao nível do VII e VIII pares, porque dela nasciam pequenos vasos responsáveis provavelmente pela irrigação dos nervos em causa.

Depois de totalmente separada a ansa vascular interpusemos uma pequena placa de Teflon, que tem a consistência e plasticidade necessárias para manter uma separação eficaz. Por vezes foi possível envolver o nervo quase completamente numa manga deste material.

Nos dois casos em que não encontrámos uma ansa arterial seguimos atitudes diferentes. No caso 2 foi possível separar a veia e colocar uma pequena placa de Teflon. No caso 7 o nervo estava comprimido por uma pequena rede venosa que foi coagulada.

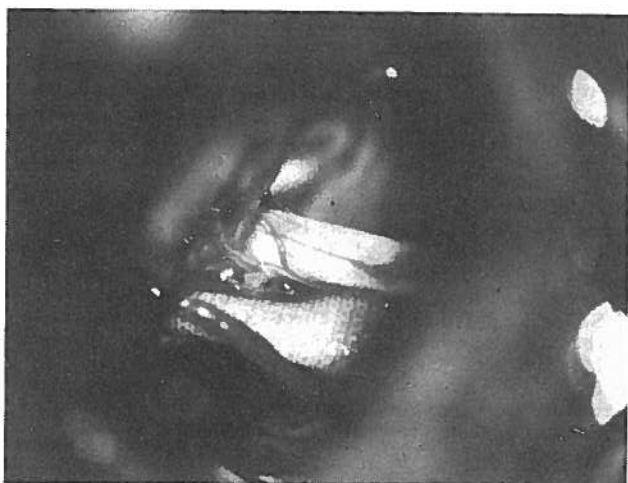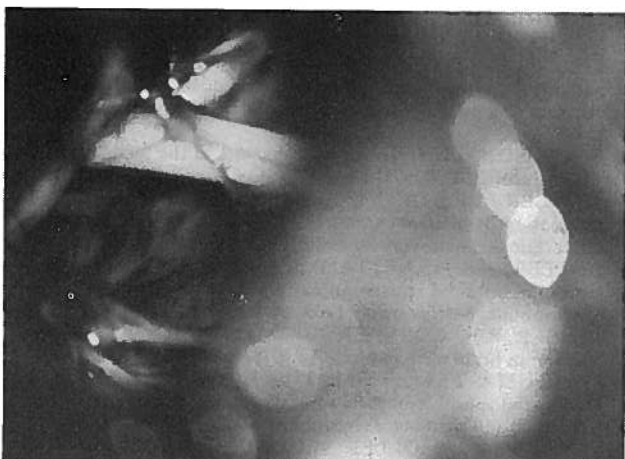

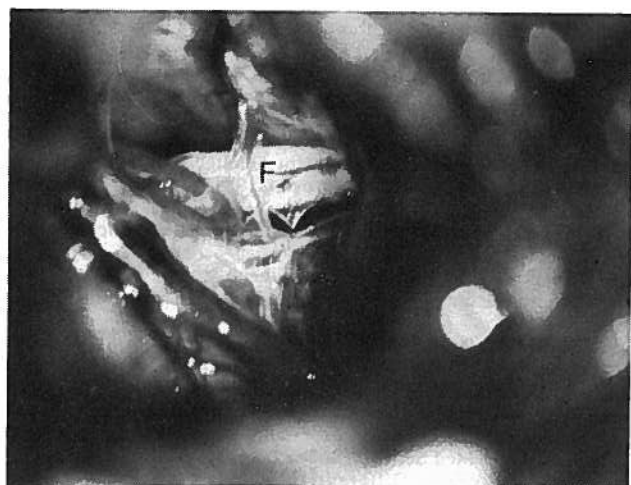
Fig. 5— A. Compressão do nervo facial (F) por uma ansa da ACAI.

B. A artéria foi separada do nervo.

C. Após descompressão é colocada uma pequena placa de Teflon.

Quanto à morbidade da intervenção devemos referir hipoacusia em dois dos doentes operados no início. Esta deveu-se, quanto a nós, a um problema de ordem técnica que pensamos ter corrigido. O caso 16 sofreu uma parésia facial transitória que surgiu cerca de 10 dias após a intervenção.

DISCUSSÃO

A série apresentada é sem dúvida de dimensão modesta quando comparada com outras publicadas na literatura sobre esta matéria. Reflecte no entanto a generalidade dos resultados obtidos por cirurgiões de maior experiência, e tem sobretudo o objectivo de chamar a atenção para as possibilidades terapêuticas de que se dispõe para o tratamento de afecções que embora benignas na sua evolução, são por vezes extremamente incapacitantes.

Das entidades mencionadas a mais frequente é de longe a NT. Em regra os doentes que dela padecem são entre nós tratados com técnicas percutâneas. Parece-nos no entanto que a DMV deverá ser praticada com mais frequência dada a simplicidade da técnica e a qualidade dos resultados obtidos.

O nosso caso de *tic convulsivo* merece menção especial. É uma situação rara. Um artigo recente de Cook e col.³⁶ inclui apenas 11 casos. Nestes o V e VII pares eram comprimidos por vasos independentes, o que contrasta com o nosso, em que a sintomatologia era devida a uma única ansa vascular.

O EHF é uma afecção mais frequente do que habitualmente se supõe, e alguns outros doentes que observámos recusaram a intervenção, por um lado pela relutância que sentem a submeterem-se a cirurgia intracraniana, e por outro, pela resignação com que aceitam o seu padecimento. Salientamos no entanto a excelente qualidade dos resultados obtidos, com melhoria em todos os doentes, excepto aquela em que a doença era devida a um glioma do tronco cerebral.

A questão é muito mais complexa quando se trata de síndromas vertiginosos. A DMV está apenas indicada em casos excepcionais em que a sintomatologia é totalmente incapacitante. O número de casos tratados, e a curta duração do *follow up* de que se dispõe, impõe grande prudência na valorização desta técnica terapêutica.

A avaliação pré-operatória destes doentes deve incluir a tomografia axial computadorizada (TAC) sem e com administração de contraste endovenoso. Esta é em regra suficiente para excluir patologia tumoral ou lesões de outra natureza. Em caso de dúvida deve recorrer-se à angiografia cerebral, sobretudo quando se suspeite de lesões vasculares como aneurismas ou malformações arteriovenosas. Este exame não nos parece no entanto necessário para a visualização da hipotética ansa vascular. Em nossa opinião a ressonância nuclear magnética substituirá com vantagem a TAC, mas o seu custo é ainda, entre nós, quase proibitivo.

Parece-nos ainda importante sobretudo nos casos da EHF e VPI uma análise neuro-otológica minuciosa. Como já dissemos é alta a incidência de alterações pré-operatórias.

A técnica cirúrgica merece uma palavra de comentário. Para quem tem experiência na abordagem do ângulo ponto-cerebeloso este tipo de intervenção não oferece dificuldade de maior.

Preferimos a posição de decúbito lateral, porque é, sem dúvida, uma causa importante na diminuição da morbidade deste tipo de cirurgia. Esta depende de factores de ordem geral, entre os quais avulta o risco cardiovascular, e de aspectos específicos da patologia em causa. De entre estes, os mais importantes referem-se à lesão dos nervos cranianos e particularmente à perda da função do nervo coclear. Esta deve-se provavelmente à tracção exercida ou transmitida ao nervo ou a lesão vascular. Estudos experimentais recentes de

Sekiya e col.³⁷ sugerem como mecanismo responsável a avulsão da artéria auditiva interna na *área cribosa* causando o compromisso vascular da cóclea. Este fenómeno ocorre sobretudo quando a retracção é efectuada no sentido interno ou seja, sobre o cerebello. Estamos em crer que a baixa de audição registada em dois dos nossos casos se deveu ao erro técnico de aplicar um afastador automático sobre o cerebello mesmo sobre a emergência do VIII par do tronco cerebral. Para evitar esta complicação o cerebello deve ser afastado no sentido inferior, ao longo da sua face supero-externa, para expôr o V par e, no sentido superior junto ao IX e X, quando se procuram o VII e VIII pares.

As complicações graves que constam da literatura derivam a nosso ver do uso da posição sentada — sendo portanto evitáveis — ou são de natureza vascular³⁸. Na génese de algumas destas estão sem dúvida problemas de ordem técnica.

BIBLIOGRAFIA

- DANDY, W.E. — Concerning the cause of trigeminal neuralgia. *Amer J. Surg.* 1935; 24: 447-455.
- GARDNER, J.W., SARA, G.A. — Hemifacial spasm a reversible pathophysiological state. *J. Neurosurg* 1962; 19: 240-247.
- GARDNER, J.W. — Concerning the mechanism of trigeminal neuralgia and hemifacial spasm. *J. Neurosurg* 1962; 19: 947-957.
- TAARNHOJ, P. — Decompression of the posterior trigeminal root in trigeminal neuralgia. A 30-year follow-up review. *J. Neurosurg* 1982; 57: 14-17.
- JANETTA, P.J., BENNETT M.H. — The pathophysiology of trigeminal neuralgia. In: *The Cranial Nerves*. Edited by M. Samii and P.J. Janetta, pp. 312-315, Springer Verlag, Berlin, 1981.
- JANETTA, P.J., ABBASY, M., MAROON, J.C., RAMO, F.M., ALBIN M.S. — Etiology and definitive microsurgical treatment of hemifacial spasm. Operative techniques and results in 47 patients. *J. Neurosurg* 1977; 47: 321-328.
- ADAMS, C.B.T. — Microvascular compression: an alternative view and hypothesis. *J. Neurosurg* 1989; 57: 1-12.
- REGLI, F. — Symptomatic trigeminal neuralgia. In: *The Cranial Nerves*. Edited by M. Samil and P.J. Janetta, Springer — Veerlag, Berlin, 1981; pp. 316-321.
- SUNDERLAND, S. — Neurovascular relations and anomalies at the base of the brain. *J. Neurol Neurosurg Psych* 1948; 11: 243-257.
- KELLER, J.T., VAN LOVEREN, H. — Pathophysiology of the pain of trigeminal neuralgia and atypical facial pain: a neuroanatomical perspective. *Clin Neurosurg* 1984; 32: 275-293.
- LUNSFORD, L.D., APFELBAUM, R.I. — Choice of surgical therapeutic modalities for treatment of trigeminal neuralgia: microvascular decompression, percutaneous retrogasserian thermal of glycerol rhizotomy. *Clin Neurosurg* 1984; 32: 319-333.
- PIATT Jr. J.H., WILKINS, R.H. — Treatment of Tic Douloureux and hemifacial spasm by posterior fossa exploration: Therapeutic implications of various neurovascular relationships. *Neurosurgery* 1984; 14: 462-471.
- BARBA, D., ALKSNE, J.F. — Success of microvascular decompression with and without prior surgical therapy for trigeminal neuralgia. *J. Neurosurg* 1984; 60: 104-107.
- BURCHIEL, K.J., CLARKE, H., HAGLUND, M., LOESER, J.D. — Long-term efficacy of microvascular decompression in trigeminal neuralgia. *J. Neurosurg* 1988; 69: 35-38.
- LOVEREN, H., TEW Jr. J.M., KELLER, J.T., NURRE, M.A. — A 10-year experience in the treatment of trigeminal neuralgia. Comparison of percutaneous stereotaxic rhizotomy and posterior fossa exploration. *J. Neurosurg* 1982; 57: 757-764.
- JANETTA, P.J., BISSONETTE, D.J. — Management of the failed patient with trigeminal neuralgia. *Clin Neurosurg* 1984; 32: 334-347.
- MOLLER, M.B., MOLLER, A.R. — Loss of auditing function in microvascular decompression for hemifacial spasm. Results in 143 consecutive cases. *J. Neurosurg* 1985; 63: 17-20.
- EIDELMAN, B., NIELSEN, V.R. — Vascular compression, hemifacial spasm and multiple cranial neuropathies. *Neurology* 1985; 35: 712-716.
- LOESER, J.D., CHEN, J. — Hemifacial spasm: treatment by microsurgical facial nerve decompression. *Neurosurgery* 1983; 13: 141-145.
- BERNHARDT, M. — Ein ungewöhnlichen Fall von Facialis Krampf (Myokimie, beschränkt auf das Gebiet des linken Facialis). *Neurol Centralblatt* 1902; 21: 689-695.
- CUSHING, H. — The major trigeminal neuralgias and their surgical treatment based on experience with 332 Gasserian operations. *Am J Med Sci* 1920; 160: 157-184.
- REVILLA, A.G. — Differential diagnosis of tumors at the cerebellopontine recess. *John Hopkins Hosp. Bull* 1947; 80: 254-296.
- CAMPBELL, E., KEEDY, C. — Hemifacial spasm: a note on the etiology of two cases. *J. Neurosurg* 1947; 4: 342-347.
- MARDON, J. — Hemifacial spasm: A vascular cause. *Arch. Neurol* 1978; 35: 481-483.
- KIM, P., FUKUSHIMA, T. — Observations on synkinesis in patients with hemifacial spasm: Effect of microvascular decompression and etiological considerations. *J. Neurosurg* 1984; 60: 821-827.
- FERGUSON, J.H. — Hemifacial spasm and the facial nucleus. *Ann Neurol* 1978; 4: 97-103.
- MOLLER, A.R., JANETTA, P.J. — Microvascular decompression in hemifacial spasm. Intraoperative electrophysiologic observations. *Neurosurgery* 1985; 16: 612-616.
- HOLLER, A.R., JANETTA, P.J. — Microvascular decompression in hemifacial spasm. Intraoperative electrophysiologic observations. *Neurosurgery* 1983; 16: 612-616.
- TENSER, R.B., CORBETT, J.J. — MYokymin and facial contraction in brain stem glioma. *Arch. Neurol* 1974; 30: 425-427.
- IWAKUMA T, MATSUMOTO A, NAKAMURA N. — Hemifacial spasm: comparison of three different operative procedures in 110 patients. *J. Neurosurg* 1982; 57: 753-756.
- JANETTA P.J, MOLLER M.B, MOLLER A.R, SEKHAR L.N. — Neurosurgical treatment of vertigo by microvascular decompression of the eighth cranial nerve. *Clin Neurosurg*; 1985; 645-665.
- LAHA R, JANETTA P.J. — Glossopharyngeal neuralgia. *J. Neurosurg* 1977; 47: 316-320.
- SHIMA F, FUKUI M, KITAMURA K, KUROMATSU C, OKAMURA T, Diagnosis and surgical treatment of spasmodic torticollis of the 11th nerve origin. *Neurosurg* 1988; 22: 358-363.
- SOLOMON S, APFELBAUM R.I. — Surgical decompression of the facial nerve in the treatment of chronic cluster headache. *Arch Neurol* 1986; 43: 479-482.
- JANETTA P.J. — Neurovascular compression in cranial nerve and systemic disease. *Ann Surg* 1980; 192: 518-525.
- COOK B, JANETTA P.J. — Tic convulsif: results in 11 cases treated with microvascular decompression of the fifth and seventh cranial nerves. *J. Neurosurg* 1984; 61: 949-951.
- SEKIYA T, MOLLER A.R. — Effects of cerebellar retraction on the cochlear nerve: an experimental study on Rhesus Monkeys. *Acta Neurochir* 1988; 90: 45-52.
- HANAKITA J, KONDO A. — Serious complications of microvascular decompression operations for trigeminal neuralgia and hemifacial spasm. *Neurosurg* 1988; 22: 348-352.

Pedido de separatas:
 J. Lobo Antunes
 Serviço Neurocirurgia
 Hospital de Santa Maria
 1600 Lisboa