

VASCULITE LIVEDÓIDE

RUI THEMIDO, L. GARCIA E SILVA, M. J. MATOS DE ALMEIDA

Serviço de Dermatologia e Venereologia. Hospital de Santa Maria. Lisboa.

RESUMO

Relata-se o caso de doente do sexo feminino e 17 anos de idade com nódulos inflamatórios e pigmentação reticulada nas regiões maleolares e dorso dos pés, surgidos seis meses antes da observação quando trabalhava em arrozais. Os nódulos ulceraram cicatrizando dificilmente e surgiram estrias atróficas ao longo das lesões pigmentadas. Não havia antecedentes de doença venosa ou arterial periférica nem qualquer sintomatologia geral. O exame histológico das lesões cutâneas evidenciou inflamação perivascular e parietal de vasos de calibre médio na junção dermo-hipodérmica com tumefacção endotelial e redução do lume, fibrose dérmica e depósitos de hemossiderina. Não se observaram depósitos de imunoglobulinas ou complemento na parede vascular por imunofluorescência directa e os exames laboratoriais efectuados não revelaram alterações significativas, nomeadamente indicativas de doença do colagénico. A doença melhorou rapidamente com repouso no leito e terapêutica local. Discute-se o diagnóstico diferencial, particularmente com a periarterite nodosa benigna cutânea e a atrofia branca e revê-se a bibliografia pertinente.

SUMMARY

Livedoid Vasculitis

A 17 year old female patient with inflammatory ulcerated nodules, reticulated pigmentation and white atrophic striae on the malleolar areas and dorsa of the feet is reported. The lesion started 6 months earlier when working on rice fields with her feet immersed in water for long periods. There was no previous history of venous incompetence or peripheral arterial disease nor general symptoms of any kind. The histological examination of skin biopsies revealed inflammatory infiltration in and around the walls of middle size vessels at the dermo-hypodermal junction with endothelial tumefaction and occlusion of the vessel lumina, dermal fibrosis and hemosiderin deposits. Direct immunofluorescent studies did not reveal immunoglobulin or complement deposits in the vessel walls. Extensive laboratory investigations failed to show any significant abnormalities, namely suggestive of collagen vascular disease. The patient improved rapidly on bed rest and bland topical therapy and didn't come back for further treatment. The differential diagnosis, mainly with cutaneous polyarteritis nodosa and *atrophie blanche*, is discussed and the relevant literature is reviewed.

INTRODUÇÃO

Bard e Winkelmann¹ descreveram em 1967 uma nova entidade clinico-patológica que denominaram vasculite livedóide ou vasculite hialinizante segmentar da derme. Partiram da observação de nove casos de vasculite crónica e recidivante, localizada nos segmentos distais dos membros inferiores e com aspectos semelhantes aos do livedo reticular com ulcerações, categoria em que alguns destes casos haviam sido anteriormente classificados.

Clinicamente a afecção iniciava-se por máculas purpúricas, por pequenos nódulos inflamatórios ou ainda por pequenas bolhas hemorrágicas localizadas no terço inferior das pernas, tornozelos e dorso dos pés, constituindo-se uma malha de lesões pigmentadas e purpúricas semelhantes ao livedo reticular. As lesões iniciais evoluíam para ulcerações de forma poligonal ou estelar, dolorosas, de cura demorada, deixando finalmente cicatrizes deprimidas e hipopigmentadas análogas às da atrofia branca, com bordadura hiperpigmentada violáceo-acastanhada. As recidivas eram frequentes. Nenhum dos nove doentes sofria de livedo reticular de varizes dos membros inferiores ou tinha antecedentes de tromboflebite. Os dois sexos eram afectados e a idade mé-

dia à data do início da doença era de 30 anos. O exame clínico geral e os dados laboratoriais eram em regra normais.

O quadro histopatológico, apesar de não ser patognomónico, era distinto das outras vasculites que usualmente ocorrem nos membros inferiores. A epiderme e derme papilar estavam em geral indemnes ou só secundariamente alteradas. As modificações mais importantes verificavam-se nos vasos (arteríolas e vénulas) da derme média e profunda, ao nível dos glomérulos sudoríparos, e consistiam em espessamento e hialinização parietais, proliferação endotelial e trombozes focais. O infiltrado inflamatório era em geral ligeiro e predominantemente linfocitário. Havia extravasão ocasional de eritrócitos. Os vasos da hipoderme não estavam atingidos.

Não abundam casos similares na literatura. Depois das observações de Nodl,² em 1969, e de Chorazak et al.,³ em 1970, Piérard e Geerts,⁴ em 1971, estudaram dois casos semelhantes em que encontraram, além das lesões vasculares da derme média e profunda, lesões análogas nos capilares da derme superficial. No mesmo ano Schroeter et al.⁵ estudaram seis casos de vasculite livedóide por imunofluorescência directa, observando deposição de IgG, IgM ou ambas e fibrina na parede dos vasos lesados da derme superficial e média. Eram menos frequentes depósitos de complemento e não encontraram depósitos de IgA. Num trabalho mais recente, Shroeter et al.⁶ estudaram por imunofluorescência directa, biópsias de quinze doentes com vasculite livedóide.

Trabalho apresentado na Sociedade Portuguesa de Dermatologia e Venereologia, Viseu, 14-15/4/1984.

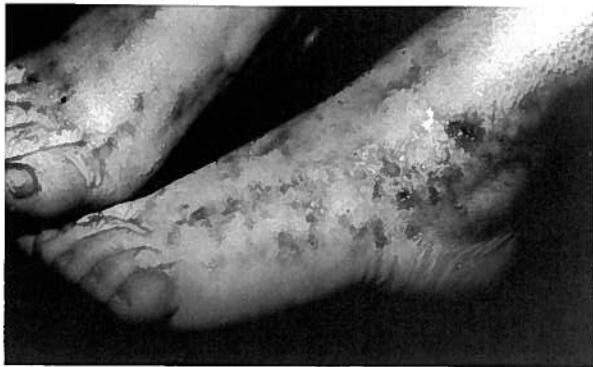

Figura 1: Pigmentação reticulada e estrias atróficas nas regiões maleolares e dorso dos pés.

Observaram deposição de imunoglobulinas e complemento na parede dos vasos da derme superficial, média e profunda cuja hialinização era evidente nos cortes corados pela hematoxilina-eosina e pelo PAS. Eram de IgM os depósitos mais frequentes mas, contrariamente ao que sucedera no trabalho anterior, lograram demonstrar depósitos de IgA, embora em apenas três de dez doentes. Os depósitos de IgA acompanhavam-se sempre de IgG ou IgM, nunca ocorrendo isoladamente. Observaram-se depósitos de fibrina e complemento em todos os doentes estudados e fracções do complemento (Clq, C3, Properdina) em alguns deles. Estes achados levaram os autores a postular um provável mecanismo imunológico para esta afecção. A mesma patogénese foi sugerida por Winkelmann et al.,⁷ em 1974, numa revisão de trinta e sete casos em que seis se associavam a lupus eritematoso disseminado, periarterite nodosa, artrite reumatóide, síndrome de Sjögren e esclerose sistémica progressiva. Estes autores alargaram o conceito de vasculite livedóide, definindo-a como afecção por imunocomplexos que pode atingir apenas os vasos cutâneos ou afectar igualmente outros territórios, comportando-se como doença sistémica. Este conceito foi perfilhado por Posternak et al.⁸ em 1977, a propósito de um novo caso.

O tratamento desta afecção tem sido desapontador. Repouso e pensos húmidos têm induzido remissões em alguns doentes. Têm sido obtidos bons resultados com sulfapiridina, guanetidina e associação de ácido acetilsalicílico e dipirimidol. Winkelmann et al.⁷ refere remissões prolongadas com ácido nicotínico.

CASO CLÍNICO

M.V.D.R.P., do sexo feminino, 17 anos, solteira, empregada de restaurante, natural e residente no concelho de Odemira, não refere antecedentes familiares ou pessoais dignos de registo.

Em Julho de 1983 trabalhou ocasionalmente e durante algum tempo em arrozais, com imersão prolongada dos pés em água. Pouco depois de iniciar este trabalho sentiu prurido e notou o aparecimento de nódulos inflamatórios, não dolorosos, nas regiões maleolares e dorso dos pés. Quase simultaneamente surgiu, nos mesmos locais, pigmentação reticulada e estrias esbranquiçadas. Os nódulos ulceraram ao fim de algum tempo, pelo que recorreu ao clínico geral da localidade que lhe prescreveu tratamentos que desconhece mas com que não melhorou. Foi por esse facto enviada ao Serviço de Dermatologia do Hospital de Santa Maria onde foi internada em Janeiro de 1984.

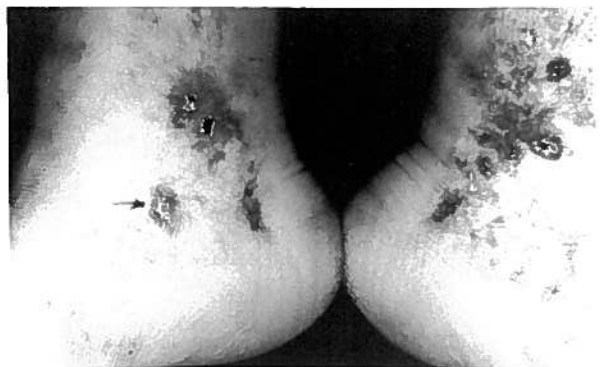


Figura 2: Nódulos ulcerados coexistentes com pigmentação livedóide e atrofia linear.

À data da hospitalização observavam-se nas regiões maleolares de ambos os lados nódulos eritematosos, arredondados, com cerca de um centímetro de diâmetro, de superfície lisa e centro deprimido cobertos por pequena crosta hemorrágica aderente. No dorso e bordo externo dos pés, mais discretamente no bordo interno, observava-se também pigmentação reticulada, castanho-violácea, mais ou menos simétrica. Estrias finas, branco-nacaradas, levemente deprimidas, sulcavam as malhas do retículo em parte da sua extensão.

Não se observavam varizes nos membros inferiores e os pulsos arteriais periféricos (pediosos, tibiais posteriores) eram palpáveis e de amplitude normal. Não havia adenopatias inguinais e o restante exame objectivo cutâneo e geral não evidenciava alterações patológicas.

O exame histopatológico de biópsias de dois nódulos revelou, sob a epiderme aparentemente normal: num dos fragmentos espessamento parietal de vasos com túnica muscular da derme profunda, proliferação endotelial com oclusão quase completa do lume e infiltração vascular e perivascular por elementos inflamatórios, predominantemente linfocitocitários; no outro espécime havia acentuada fibrose dérmica com neoformação capilar e depósitos dispersos de hemossiderina. Não se detectou hialinização significativa das paredes vasculares mas o número de vasos de médio calibre era muito escasso em virtude das pequenas dimensões dos fragmentos de biópsia.

Um fragmento de biópsia foi estudado pelas técnicas usuais de imunofluorescência directa não se detectando depósitos de imunoglobulina ou de complemento nas paredes vasculares.

Outros exames complementares: Hemograma, V. S., T. hemorragia e coagulação, T. protrombina, glicémia, ureia, ácido úrico, creatinina, exame sumário de urina, TGO, TGP, bilirrubina, proteínas totais e electroforese, fosfatase alcalina, colesterol, triglicéridos, lípidos totais, fibrinogénio, crioglobulinas, TASO, VDRL, AgHBs, células LE, AAN, RA test, RX torax e E.C.G. não revelaram alterações patológicas. A reacção de Mantoux foi negativa, o doseamento de imunoglobulinas revelou IgG 172 UI/ml, IgA 125 UI/ml e IgM 515 UI/ml, e o das fracções do complemento C3 98,2 mg/100 ml e C4 54,3 mg/100 ml; C.I.C. densidade óptica 0,1 e % de C4 11,23 %.

O tratamento consistiu em repouso e contensão elástica dos membros inferiores. Houve resolução completa dos nódulos mas manteve-se a pigmentação reticulada e as estrias atróficas. A doente, que fora admitida em 3/1/84 teve alta em 20 do mesmo mês não voltando a ser observada.

COMENTÁRIO

O caso que acabamos de descrever é muito semelhante aos relatados por Bard e Winkelmann¹ e, posteriormente, por outros autores.²⁻⁸ Era uma doente jovem, sem doença venosa ou arterial antecedente, em quem surgiram de modo rápido, quasi súbito, nódulos inflamatórios e ulcerados, pigmentação reticulada e estrias branco-nacaradas, deprimidas, nas regiões maleolares e dorso dos pés. A cicatrização dos nódulos ulcerados foi demorada e deixou algumas áreas atróficas e esbranquiçadas que não parecem, no entanto, corresponder às estrias lineares que acompanham a pigmentação reticulada. O quadro histológico afigura-se igualmente próximo do descrito por aqueles autores quanto ao tipo de vaso atingido mas não se observou hialinização parietal, existia certo grau de reacção inflamatória parietal e perivascular e não foi possível demonstrar, por imunofluorescência directa, depósitos de imunoglobulinas ou de complemento, contrariamente ao verificado por Schroeter et al.,⁶ Winkelmann et al.⁷ e Posternak et al.⁸ Tem havido alguma divergência quanto ao calibre dos vasos afectados e à intensidade da reacção inflamatória, tendo-se registado alterações concomitantes dos pequenos vasos dérmicos superficiais.⁴ É possível que algumas ou todas estas discrepâncias resultem de diferenças no estágio evolutivo das lesões biopsiadas. É conhecida a variação na composição do infiltrado inflamatório das lesões de vasculite leucocitoclástica de acordo com a idade das lesões bem como a curta permanência dos imunocomplexos depositados nas paredes vasculares.⁹ No entanto a presença de infiltração inflamatória parietal e perivascular deixa em aberto o problema de diagnóstico diferencial com a periarterite nodosa e, dada a ausência de alterações viscerais, com a sua variedade benigna cutânea. Na realidade esta atinge o sexo feminino com a mesma frequência que o masculino e manifesta-se igualmente por livedo e nódulos.¹⁰ Por outro lado a normalidade dos outros dados de observação e dos exames laboratoriais permite excluir o lupus eritematoso, a esclerose sistémica progressiva, a artrite reumatóide e o síndrome de Sjögren que podem ocasionalmente exprimir-se por idêntico quadro cutâneo.⁷ Outro diagnóstico diferencial importante é com a atrofia branca, descrita por Milian¹¹ em 1929. Esta entidade tem sido diversamente interpretada. Vinculada inicialmente à sífilis,¹¹ relacionada depois com a dermite de estase^{12, 13} foi considerada

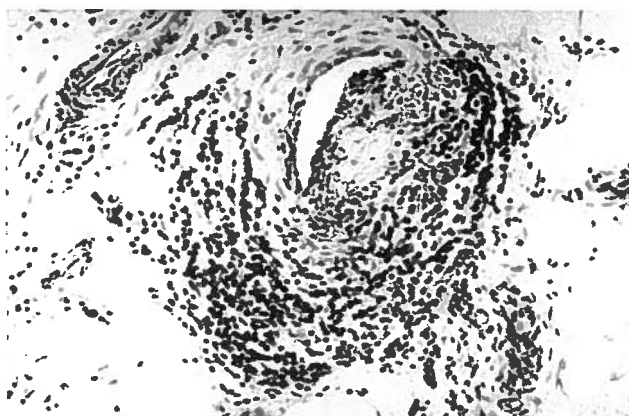


Figura 3: Infiltração inflamatória perivascular e, em menor grau, parietal de vaso com túnica muscular na derme profunda. A despeito da escassez de granulócitos no infiltrado e da limitada extensão do território cutâneo atingido a possibilidade de periarterite nodosa cutânea não pode ser totalmente afastada. H&E, $\times 250$.

por Gray et al.¹⁴ uma afecção autónoma do leito vascular. Embora pareça provável que afecções diversas possam manifestar-se por quadros cutâneos muito semelhantes tem sido largamente aceite a ideia de que a forma idiopática da atrofia branca e a vasculite livedóide ou livedo com ulcerações são uma e a mesma entidade.¹⁵

Múltiplas terapêuticas têm sido utilizadas nestes doentes com resultados pouco satisfatórios. Winkelmann et al.⁷ referiram melhoria significativa com a administração oral de ácido nicotínico.⁷ Na nossa doente a rápida melhoria das lesões cutâneas com o mero repouso no leito e tratamento tópico suave não justificou a adição de qualquer terapêutica medicamentosa geral. O facto de não haver voltado à consulta impede-nos de apreciar a evolução ulterior da afecção.

BIBLIOGRAFIA

- BARD, J. W. e WINKELMANN, R. K.: Livedo vasculitis (segmental hyalinizing vasculitis of the dermis). *Arch. Dermatol.* 1967; 96: 489-499.
- NODL, F.: Livedo vasculitis. *Arch. klin. exp. Derm.*, 1969; 233: 439-444.
- CHORAZAK, T.; RUBISZ, J. e SMIGLA, A.: Livedo vasculitis. *Prezegel. Dermatol.* 1970; 57: 643-648.
- PIÉRARD, J. e GEERTS, M. L.: Vasculite hyalinisante segmentaire (livedo vasculitis). *Arch. belges Dermatol.* 1971; 27: 103-111.
- SCHROETER, A. L.; COPEMAN, P. W. M.; JORDON, R. E. et al.: Immunofluorescence of cutaneous vasculitis associated with systemic disease. *Arch. Dermatol.* 1971; 104: 254-259.
- SCHROETER, A. L.; DIAZ-PEREZ, J. L.; WINKELMANN, R. K. e JORDON, R. E.: Livedo vasculitis (the vasculitis of atrophie blanche). *Arch. Dermatol.* 1975; 111: 188-193.
- WINKELMANN, R. K.; SCHROETER, A. L.; KIERLAND, R. e RYAN, T. M.: Clinical studies of livedoid vasculitis (segmental hyalinizing vasculitis). *Mayo Clin. Proc.* 1974; 49: 746-750.
- POSTERNAK, F.; ORUSCO, M.; OLMOS, L. e LAUGIER, P.: Livedoid vasculitis (vascularite hyalinisante segmentaire) Étude immuno-histopathologique. *Ann. Dermatol. Vénérol.* 1977; 104: 50-52.
- GOWER, R. G.; SAMS, W. M. JR.; THORNE, E. G. et al.: Leucocytoclastic vasculitis — sequential appearance of immunoreactants and cellular changes, in serial biopsies. *J. Invest. Dermatol.* 1977; 69: 477-484.
- DIAZ-PEREZ, J. L. e WINKELMANN, R. K.: Cutaneous periarteritis nodosa. *Arch. Dermatol.* 1974; 110: 407-414.
- MILIAN, G.: Les atrophies cutanées syphilitiques. *Bull. Soc. Fr. Derm. Syph.* 1929; 36: 865-970.
- GOUGEROT, H.; LORTAT-JACOB, E. e HAMBURGER, J.: Capillarite télangiectasique et atrophiante (Atrophie blanche). *Bull. Soc. Fr. Derm. Syph.* 1963; 43: 1792-1794.
- GONIN, R.: Atrophie blanche et ulcère de jambe à douleurs intolérables. *Ann. Dermatol. Syph.* 1955; 10: 633-650.
- GRAY, H. R.; GRAHAM, J. H.; JOHNSON, W. e BURGOON, C. F. JR.: Atrophie blanche — periodic painful ulcers of lower extremities. *Arch. Dermatol.* 1966; 93: 187-193.
- SHORNICK, J. K.; NICHOLS, B. K.; BERGSTRESSER, P. R. e GILLIAM, J. N.: Idiopathic atrophie blanche. *J. Am. Acad. Dermatol.* 1983; 8: 792-798.

Pedido de separatas: L. Garcia e Silva
Serviço de Dermatologia
Hospital de Santa Maria
1699 Lisboa Codex
Portugal