

INSUFICIÊNCIA PULMONAR VALVULAR CONGÊNITA

MARGARIDA TELO e FERNANDA SAMPAYO

Unidade de Cardiologia Pediátrica dos Hospitais Cívicos de Lisboa. Portugal.

RESUMO

Descrevem-se 4 casos de Insuficiência Pulmonar Valvular Congénita com septo interventricular intacto em crianças de sexo masculino com idades compreendidas entre os 20 meses e os 10 anos, na 1.^a observação na Consulta de Cardiologia Pediátrica. O diagnóstico clínico de regurgitação pulmonar foi confirmado por electrocardiograma, fonocardiograma e radiografia de torax em todos os doentes e também por ecocardiograma, exame hemodinâmico e angiocardiógráfico em 3 deles. Após um *follow-up* que variou entre 1 e 9 anos, média 5 anos e 2 meses, concluiu-se que a Insuficiência Pulmonar Valvular Congénita, como cardiopatia isolada, é bem tolerada em idades pediátricas e compatível com desenvolvimento físico e actividade normais.

SUMMARY

Congenital Pulmonary Valvular Insufficiency

Four cases of isolated congenital pulmonary valvular insufficiency are described in male children, ranging from 20 months to 10 years of age on the first observation. The clinical diagnosis was confirmed by electrocardiogram, phonocardiogram and chest x-ray in all the cases and by echocardiogram, cardiac catheterization and angio or cineangiography in three of them. After a follow-up time of 1 to 9 years (mean 5 years and 2 months) it was concluded that isolated congenital pulmonary valvular insufficiency in pediatric patients is a benign lesion, compatible with normal growth and full activity.

INTRODUÇÃO

A Insuficiência Pulmonar Valvular Congénita (I.P.V.C.) isolada foi pela primeira vez descrita em 1955 por Kedzi,^{1, 2} num estudante de medicina de 25 anos de idade, assintomático. É uma situação rara.³ Gasul,⁴ em 1943 casos de cardiopatias congénitas, encontrou apenas 2 com I.P.V.C. isolada, o que corresponde a 0,1 % das cardiopatias congénitas. A incidência é igual nos dois sexos, havendo para alguns autores um predomínio do sexo masculino.

As valvas pulmonares apresentam alterações anatómicas, hipoplasia, mais frequentemente, ou aplasia⁵ sendo frequente nestes casos a associação com outras malformações cardíacas. A válvula pulmonar pode ainda ser bicuspada ou quadricuspada,⁶ mas nestes casos, é quase competente.

A I.P.V.C. isolada é geralmente diagnosticada em crianças ou adultos jovens assintomáticos e é compatível com vida normal.^{1, 2, 4, 7, 8, 9} No entanto, estão referidos na literatura casos de insuficiência cardíaca neo-natal graves,¹⁰ atribuídos à I.P.V.C. isolada. Nestes, há uma regurgitação pulmonar maciça através da válvula pulmonar insuficiente devido à não regressão da vasoconstricção pulmonar do padrão fetal.

Neste trabalho apresentamos 4 casos de Insuficiência Pulmonar Valvular Congénita e não complicada de outras situações.

MATERIAL E MÉTODOS

Estudaram-se quatro crianças do sexo masculino com Insuficiência Pulmonar Valvular Congénita isolada (Quadro 1), em 3 delas o sopro foi detectado precocemente, no último caso a criança não era submetida a exames médicos periódicos e o sopro foi detectado mais tardiamente.

O tempo de *follow-up* dos doentes variou entre 1 e 9 anos, em média 5 anos e 2 meses.

Em nenhum caso foram referidos antecedentes de febre reumática, endocardite, história familiar e síndrome de Marfan ou homocistinúria, nem havia estigmas malformativos.

O diagnóstico definitivo baseou-se em dados de anamnese, exame objectivo, electrocardiograma, fonocardiograma, teleradiografia do torax, em todos os casos, ecocardiograma nos casos 2, 3 e 4, estudos hemodinâmicos e angiocardiógráficos nos casos 1 e 2 e cineangiocardiógráfico no caso 4.

Todos os doentes estavam assintomáticos e tinham um desenvolvimento físico correspondendo à idade. Os dados da auscultação cardíaca estão resumidos no Quadro 2. O sopro diastólico iniciava-se depois do componente pulmonar do segundo ruído, em crescendo decrescendo, curto, protodiastólico nos casos 1, 2 e 3 e mesodiastólico no caso 4 (Fig. 1).

QUADRO 1 Casuística

Caso	Sexo	Sopro detectado	1.ª consulta	Follow-up (anos)
1	M	5 meses	20 meses	9
2	M	15 meses	30 meses	8
3	M	3 meses	10 anos	6
4	M	9 anos	10 anos	1

As teleradiografias do torax revelaram imagem cardíaca de dimensão normal, procidência do arco da pulmonar, com vascularização pulmonar normal (Fig. 2).

Os electrocardiogramas foram considerados normais, à excepção do caso 1 que revelou hipertrofia ventricular direita (onda T positiva em V₁, nessa idade) (Fig. 3).

O ecocardiograma não foi efectuado no caso 1 porque na data em que o doente foi estudado não dispunhamos ainda dessa técnica. Nos outros casos o ecocardiograma mostrava sinais de sobrecarga do ventrículo direito: movimento aplanado do septo e ventrículo direito de dimensões aumentadas (Fig. 4).^{11, 12} A pulmonar, quase sempre difícil de registar, apresentava onda *a* visível.

No Quadro 3, estão reunidos os resultados dos exames hemodinâmicos realizados nos casos 1, 2 e 4.

As pressões telediastólicas do ventrículo direito e diastólica da artéria pulmonar foram semelhantes. O gradiente transvalvular pulmonar no caso 1 foi de 34 mm Hg.

A angiocardigrafia selectiva do ventrículo direito, casos 1 e 2, demonstrou um ventrículo direito aumentado e dilatação do tronco da artéria pulmonar. (Fig. 5a-b) (Fig. 6). No caso 1 o plano valvular pulmonar é bem visível, correspondendo provavelmente a um válvula ligeiramente espessada.

Na cineangiocardigrafia do caso 4 (Fig. 7), a injeção do contraste foi efectuada no tronco da artéria pulmonar, como nos casos anteriores a artéria pulmonar está bastante dilatada e verifica-se uma regurgitação importantes através da válvula pulmonar.

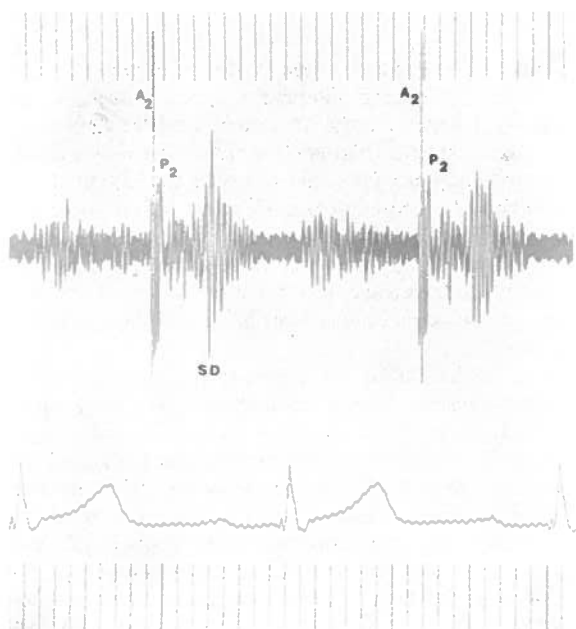
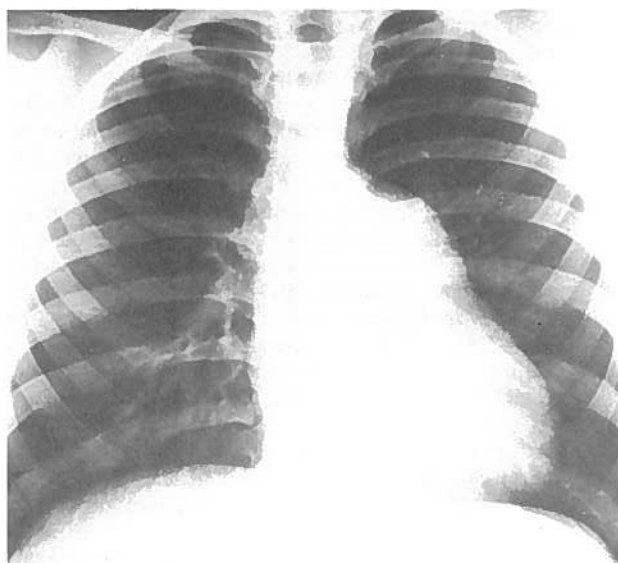
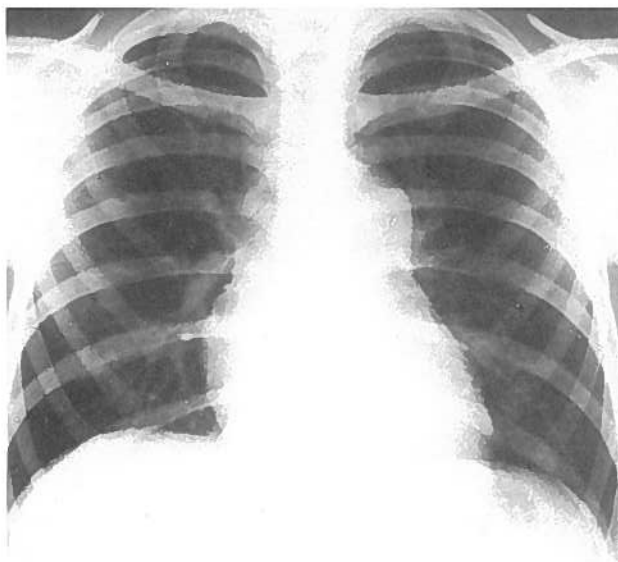
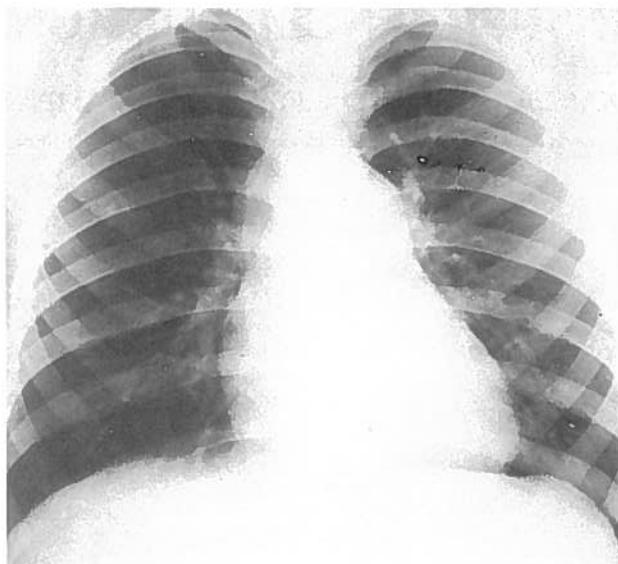


Figura 1: Fonocardiograma do caso 4. Registo obtido no 3.º espaço intercostal esquerdo; curto sopro diastólico (S.D.).

Figura 2: A-B-C. Teleradiografias do torax em projecção postero-anterior dos casos 2, 3 e 4 respectivamente.

QUADRO 2 Auscultação cardíaca e fonocardiograma

Casos	P ₂	Estalido sistólico (inconstante)	Sopro de expulsão 2.º cie	Sopro diastólico 3.º cie
1	diminuído	não	3/6	proto-
2	normal	sim a partir 8 anos	2/6 3/6 a partir 6 anos	proto-
3	diminuído	não	3/6 2/6 a partir 6 anos	proto-
4	diminuído	não	3/6	meso-

P₂ — componente pulmonar do 2.º ruído
e.i.c. — espaço intercostal esquerdo

DISCUSSÃO

Dos sinais clínicos que caracterizam o quadro de Insuficiência Pulmonar Valvular Congênita isolada, a presença do sopro diastólico com determinadas características constitui um dos dados de maior valor diagnóstico.^{4, 7, 8, 9, 13, 14} O sopro inicia-se após o componente pulmonar do 2.º ruído (normal ou diminuído), correspondendo este intervalo livre a uma fase de regurgitação mínima, imediata ao *encerramento* da válvula pulmonar. A regurgitação acelera-se porque a pressão diastólica do ventrículo direito cai a valores inferiores aos da pressão diastólica na artéria pulmonar, período de intensidade máxima do sopro que volta a diminuir até a pressão telediastólica do ventrículo direito igualar a pressão diastólica da artéria pulmonar, deixando assim de haver regurgitação. É pois um sopro de baixa intensidade em crescendo decrescendo, curto, na proto ou mesodiastole.

Um sopro diastólico com estas características num doente sem queixas relacionadas com o coração sugere-nos desde logo o diagnóstico e exclui situações como insuficiência valvular aórtica e insuficiência pulmonar secundária a hipertensão pulmonar.

A comunicação interauricular pode, embora raramente, 4% dos casos,¹⁵ acompanhar-se de sopro protodiastólico de regurgitação pulmonar, na ausência de hipertensão pulmonar. Esta regurgitação é secundária à dilatação do anel valvular, as sigmoideias são normais e a situação é progressiva se o *shunt* não for corrigido. Nestes casos os sinais clínicos e radiográficos de *shunt* esquerdo-direito deverão ser confirmados por exame hemodinâmico.

A presença do sopro diastólico permite-nos ainda afastar outra situação igualmente benigna, a Dilatação Idiopática da Artéria Pulmonar.^{1, 16} Embora alguns autores considerem a Insuficiência Pulmonar Valvular Congênita isolada e a Dilatação Idiopática da Artéria Pulmonar a mesma entidade,^{17, 18} seguindo os critérios de Gasul,⁴ e como Lima e

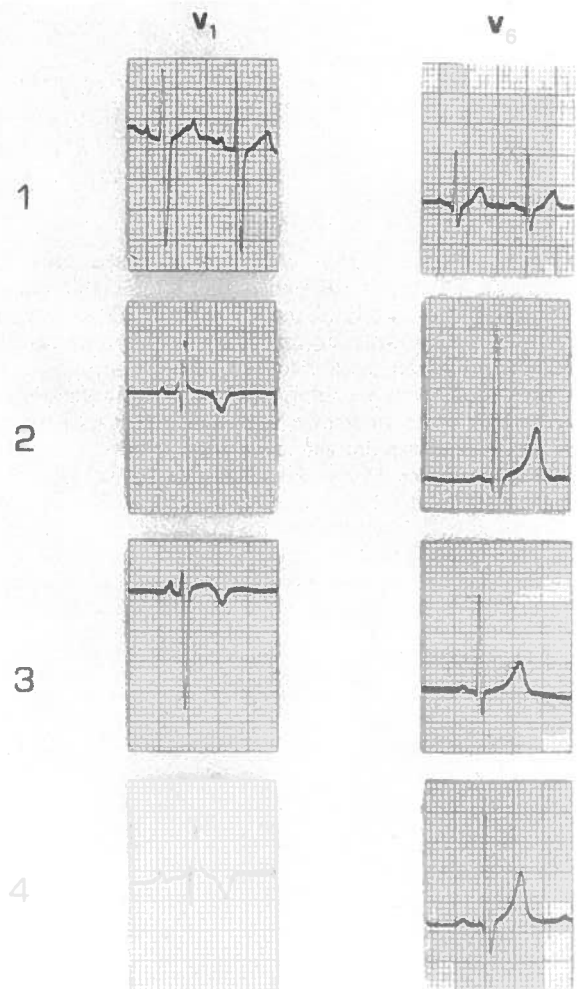


Figura 3: Electrocardiogramas

QUADRO 3 Exame hemodinâmico

Casos	Idade (anos)	Shunts	Pressão A.P. (mm Hg)	Pressão V.D. (mm Hg)	Gradiente sistólico (mm Hg)	Pressão arterial (mm Hg)
1	4	não	14/2(8)	48/—5 + 5	34	90/60
2	10	não	30/7(15)	50/ + 1 + 5	20	100/65
4	11	não	12/2(6)	21/—1 + 4	9	100/60

A.P. — artéria pulmonar
V.D. — ventrículo direito




Figura 4: Ecocardiogramas no caso 4.

Sampayo¹⁹ o demonstraram, consideramo-las situações diferentes. Na Dilatação Idiopática da Artéria Pulmonar, mais frequente no sexo feminino, há uma tendência para a progressiva normalização do aspecto radiológico da artéria pulmonar, o que não se verificou nos nossos casos.

A pressão sistólica da artéria pulmonar e do ventrículo direito estão geralmente dentro dos limites normais e o gradiente sistólico transpulmonar é em regra mínimo, não devendo ultrapassar os 15 mm Hg. Contudo, Gasul,⁴ no seu livro, faz referência a 2 casos com gradientes de 23 e 26 mm Hg. No nosso caso 1 registamos um gradiente de 34 mm Hg o que, juntamente com a imagem angiocardiógráfica da válvula pulmonar ligeiramente espessada não nos permite excluir a existência de ligeira estenose valvular associada.

CONCLUSÃO

Da revisão que fizemos sobre casos publicados de Insuficiência Pulmonar Valvular Congénita isolada, verificamos que todos os autores consideram esta entidade como uma situação benigna e assintomática. Pensamos portanto, poder concluir que:

1. A Insuficiência Pulmonar Valvular Congénita isolada é uma situação rara, na nossa estatística 0,1 %;
2. a incidência foi exclusivamente no sexo masculino na presente casuística;
3. o diagnóstico clínico é fácil;
4. os métodos invasivos são dispensáveis na idade pediátrica;
5. o prognóstico é bom;
6. não requer qualquer terapêutica para além das medidas profiláticas habituais.

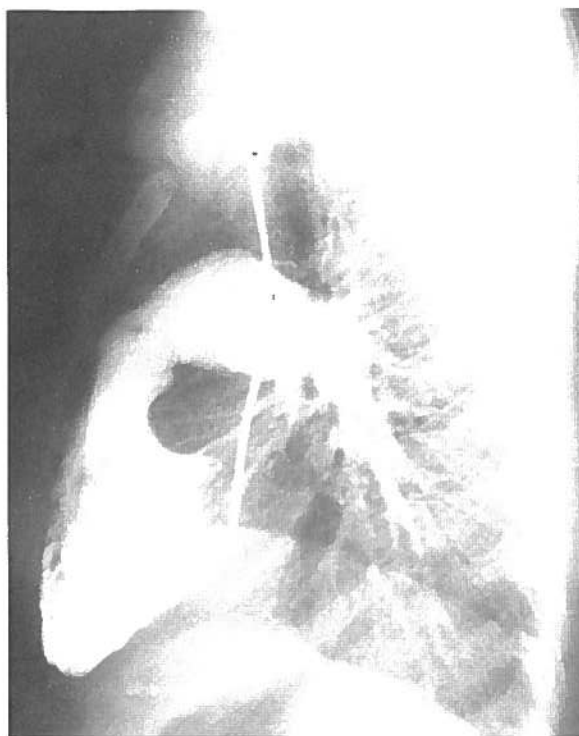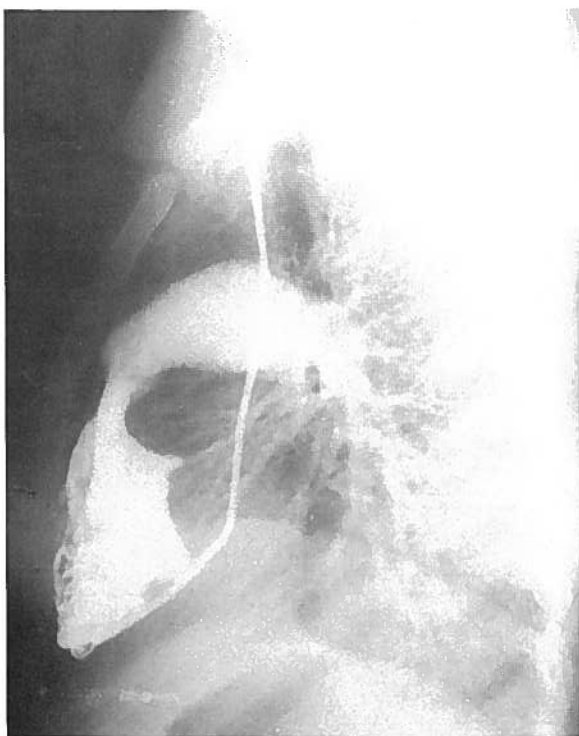


Figura 5: Angiocardiógrafia selectiva do ventrículo direito do caso 1, em perfil. a - em sistole, b - em diástole.

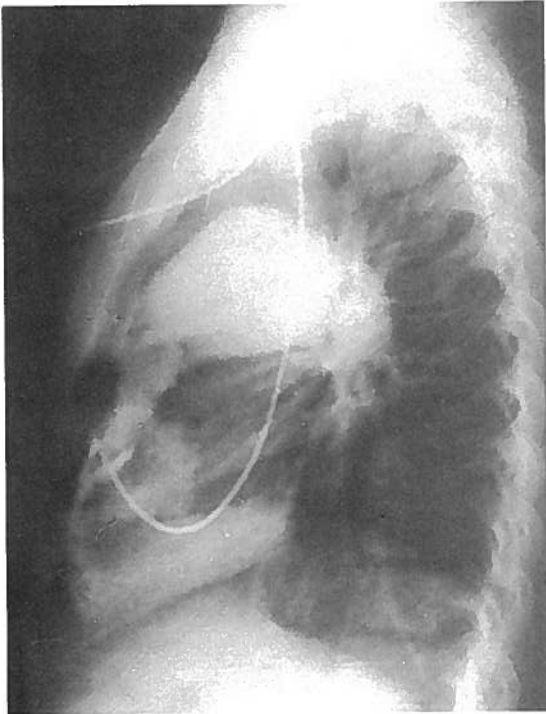


Figura 6: Angiocardiografia selectiva do ventriculo direito do caso 2.

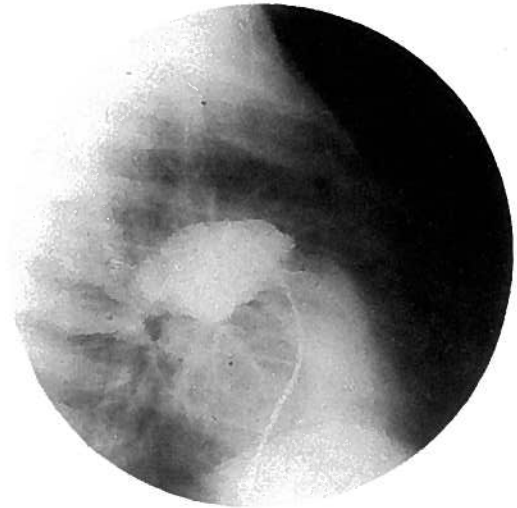


Figura 7: Cineangiocardiografia, caso 4. Injecção de contraste no tronco da artéria pulmonar. Regurgitação importante através da válvula pulmonar.

BIBLIOGRAFIA

1. PERLOFF, J. K.: The clinical recognition of Congenital Heart Disease. Philadelphia. *Saunders WB Company eds.* 1970; 74-83.
2. PRICE, B. O.: Isolated incompetence of pulmonic valve. *Circulation* 1961; 23: 596-602.
3. HAMBY, R. I. and GULOTTA, S. J.: Pulmonic valvular insufficiency, etiology recognition and management. *Am Heart J.* 1967; 74: 110-125.
4. GASUL, B. M.; ARCILLA, R. A.; LEV, M.: Heart disease in children. Philadelphia. *JB Lippincott Company eds.* 1966; 807-815.
5. POUGET, J. M.; KELLY, C. E.; PILZ, C. G.: Congenital absence of the pulmonic valve, report of a case in a seventy-three year old man. *Am J. Cardiol.* 1967; 19: 732-734.
6. DAVIA, J. E.; FENIGLIO, J. J.; DECASTRO, C. M.; Mc ALLISTER, H. A.; CHEITLIN, M. D.: Quadricuspid semilunar valves. *Chest* 1977; 72: 186-189.
7. CRISCITIELLO, M. G. and HARVEY, W. P.: Clinical recognition of congenital pulmonary valve insufficiency. *Am J. Cardiol.* 1967; 20: 765-772.
8. COLLINS, N. P.; BRAUNWALD, E.; MORROW, A. G.: Isolated congenital pulmonic valvular regurgitation, diagnosis by cardiac catheterization and angiocardioigraphy. *Am J. Med* 1960; 28: 159-164.
9. HOLMES, J. C.; FOWLER, N. O. and KAPLAN, S.: Pulmonary valvular insufficiency. *Am J Med* 1968; 44: 851-862.
10. ITO, T.; ENGLE, M. A. and HOLSWADE, G. R.: Congenital insufficiency of the pulmonic valve. A rare cause of neonatal heart failure. *Pediatrics* 1961; 28: 712-718.
11. GOLDBERG, S. J.; ALLEN, H. D.; SAHN, D. J.: Pediatric and adolescent echocardiography. Chicago. *Year Book Medical Publishers 2nd ed.* 1980; 212-214.
12. WEYMAN, A. E.; DILLON, J. C.; FEIGENBAUM, H.; CHANG, S.: Pulmonary valve echo motion in pulmonary regurgitation. *Br. Heart J* 1975; 37: 1184-1190.
13. WATSON, H.: *Cardiologia Pediatrica.* Barcelona. *Salvat Editores* 1970; 600-604.
14. KEITH, J. D.; RICHARD, D. R.; VLAD, P.: Heart disease in infancy and childhood. 3rd ed. New York. *MacMillan Publishing C. O.* 1978; 841-843.
15. LIBERTHSON, R. R.; BUCKLEY, M. J.; BOUCHER, C. A.: Pulmonary regurgitation in large atrial shunts without pulmonary hypertension. *Circulation* 1976; 54: 966-968.
16. KARNEGIS, J. N. and WANG, J.: The phonocardiogram in idiopathic dilatation of the pulmonary artery. *Am J Cardiol* 1964; 14: 75-78.
17. BRAYSHAW, J. R. and PERLOFF, J. K.: Congenital pulmonary insufficiency complicating idiopathic dilatation of the pulmonary artery. *Am J Cardiol* 1962; 10: 262-286.
18. NADAS, A. S. and FYLER, D. C.: *Pediatric Cardiology.* 3rd ed Philadelphia. *WB Saunders company* 1972; 586-588.
19. LIMA, M. e SAMPAYO, F.: Dilatação idiopática da artéria pulmonar. *Bol Soc Portug Cardiol* 1973; 11: 57-82.

Pedido de separatas: Margarida Telo
 Serviço de Pediatria
 Hospital de Santa Maria
 1600 Lisboa. Portugal