

VALOR DE LA ULTRASONOGRAFIA EN EL ESTUDIO DEL SINDROME COLOSTATICO

Delia G. Sureda

Hospital Francisco Franco. Barcelona.

El diferencial por medios clínicos y biológicos una colostasis intrahepática no siempre resulta sencillo y un error diagnóstico en estas patologías, nunca está exento de riesgo para el paciente.

En la actualidad se cuenta con una serie de técnicas que permiten una visualización directa de la vía biliar, unas son no invasivas, como la Ultrasonografía (U.S.) la tomografía axial computarizada (T.A.C.) y la gammagrafía; otras son invasivas, como la colangiopancreatografía retrógrada (E.R.C.P.) y la colangiografía transhepática percutánea (C.T.P.).

Es opinión generalizada que el estudio del síndrome colostático se inicie con una técnica incruenta, siendo la U.S. la técnica de elección, ya que a su alta capacidad diagnóstica, se une la ausencia de contraindicaciones, la no irradiación, la no dependencia del estado funcional de los órganos, el no necesitar preparación previa, la rapidez de la técnica y el bajo costo; como limitaciones hay que observar la obesidad y el gas intestinal, así como la estrecha dependencia con la experiencia del ecografista. El T.A.C. es la técnica idónea en aquellos pacientes en los que el estudio por U.S. no haya sido diagnóstico.

En aquellos casos en los que el diagnóstico obtenido con una técnica incruenta no hay sido suficientemente completo, se pasará a la utilización de una técnica cruenta, exploraciones que serán comentadas por otros autores.

En el estudio ultrasonográfico de un paciente con colostasis se obtiene información del hígado, la vía biliar, la vesícula y el páncreas (Fig. 1). Respecto al hígado, es importante valorar las alteraciones en el tamaño, patología e nivel del parénquima hepático, ya sea localizada — metástasis, quistes — o difusa — cirrosis, esteatosis —, así como patología perihepática — ascitis, abscesos — (Fig. 2). La etiología de la colostasis intrahepática se determina en un 50% de los casos.

Las vías biliares intrahepáticas únicamente se visualizan cuando están dilatadas y su diámetro alcanza los 4 mm; aparecen como estructuras tubulares, tortuosas, que aumentan de calibre a medida que se aproximan al hilo hepático y convergen hacia él en forma estrellada (Fig. 3). No presenta dificultad diferenciar las vías biliares intrahepáticas dilatadas de otras imágenes tubulares intrahepáticas que corresponden a estructuras vasculares, por esta razón, el número de falsos positivos es muy escaso.

La vía biliar extrahepática se visualiza en un 80% de exploraciones cuando no está dilatada (Fig. 4), y en prácticamente todas cuando está dilatada (Fig. 5). Esto permite proporcionar datos acerca del nivel de la obstrucción y la naturaleza de la misma en un porcentaje no despreciable de casos (Fig. 6).

Se considera como límite superior de la normalidad un calibre del cóleoco de 6 a 8 mm en pacientes no colecistectomizados y hasta 10 mm en colecistectomizados.

La vesícula biliar es otro órgano de obligado reconocimiento. Es una estructura fácil de recordar y en cuyo estudio el U.S. es de gran fiabilidad (Fig. 1). Se detectan variaciones en su tamaño y forma, así como alteración en su contenido — cálculos, barro biliar, procesos infiltrativos —. El aumento en el grosor de la pared vesicular (normal

hasta 3mm) es un signo sugestivo de colecistitis, aunque puede aparecer también en otras entidades.

La valoración de la vesícula, tamaño, contenido, etc. debe realizarse en el contexto del estudio ya que es frecuente la existencia de litiasis vesicular acompañando al síndrome colostático sin ser la causa de la ictericia.

Frente a la facilidad de visualización de la vesícula biliar, la glándula pancreática puede presentar mayor dificultad, especialmente en pacientes con abundante gas intestinal o en los obesos. La información acerca del tamaño del páncreas y los cambios en su ecoestructura permiten reconocer una serie de patologías, como pancreatitis aguda, pseudoquistes o abscesos de páncreas, pancreatitis crónica, neoplasia de páncreas, etc. Esta última es la patología pancreática que más frecuentemente ocasiona ictericia extrahepática (Fig. 7).

Hemos estudiado por U.S. un grupo de 53 pacientes con ictericia obstructiva; el diagnóstico correcto entre intra y extrahepática se consiguió en 47 pacientes, es decir 98%. En esta serie, en 5 pacientes la exploración no fue diagnóstica por la presencia de gas intestinal o cirugía previa. Tenían colostasis extrahepática 33 pacientes, uno de los cuales se etiquetó erróneamente como intrahepática; la altura del obstáculo se determinó en 30, o sea 90%, y la naturaleza del mismo en 23 pacientes (69%).

En 9 pacientes de los estudiados existía patología asociada, siendo la litiasis vesicular la más frecuente.

Los resultados del U.S. en el diagnóstico diferencial de las ictericias varían de unos centros a otros, dependiendo de los equipos de que se disponga y de la experiencia del ecografista.

La precisión diagnóstica en separar colostasis intrahepática de extrahepática es superior al 90% en la mayoría de las series publicadas; generalmente los falsos negativos son debidos a cálculos en la vía biliar que ejercen un efecto valvular causando obstrucción biliar transitoria, por lo cual, en el momento de practicar la exploración, puede no encontrarse dilatación de la vía biliar.

Se había dicho que los valores séricos de bilirrubina guardaban relación directa con el grado de dilatación de la vía biliar; actualmente parece que el U.S. es más sensible para detectar precozmente dilatación de vía biliar que el nivel sérico de la bilirrubina; así; se han descrito casos de dilatación de vía biliar sin ictericia. Hay otra serie de factores que probablemente influyan en el grado de dilatación de la vía biliar, como son: el que la obstrucción sea total o parcial, la altura a que se produce, la naturaleza de ésta y la presencia de patología asociada. Hay que recordar asimismo que puedan darse casos de ictericia quirúrgica sin dilatación de vía biliar.

En un 50% de los pacientes con obstrucción extrahepática se puede precisar el lugar exacto de la obstrucción; por ejemplo, carcinoma de páncreas, en el otro 50% hay que recurrir a otras técnicas como E.R.C.P. y C.T.P. para precisar el lugar de la obstrucción.

En vista de los excelentes resultados obtenidos con U.S. en el diagnóstico diferencial de las ictericias, el protocolo de estudio ha sido modificado en muchos centros, aceptándose que el U.S. debe ser la primera técnica de estudio en el síndrome colostático.

La mayor aportación del U.S. en el síndrome icterico es el inmediato reconocimiento de dilatación de la vía biliar, lo que lleva a una pronta evaluación quirúrgica.

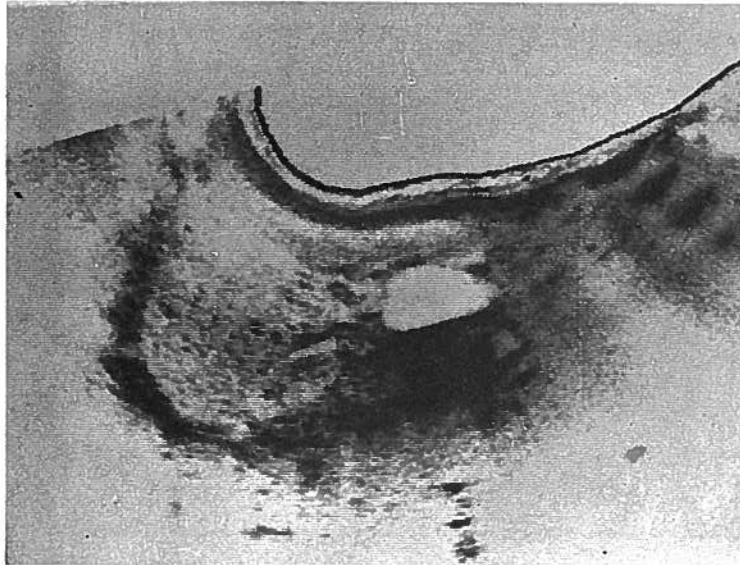


Fig. 1—*Parengima hepático normal (H), Vesicula (V), Riñon derecho (R).*

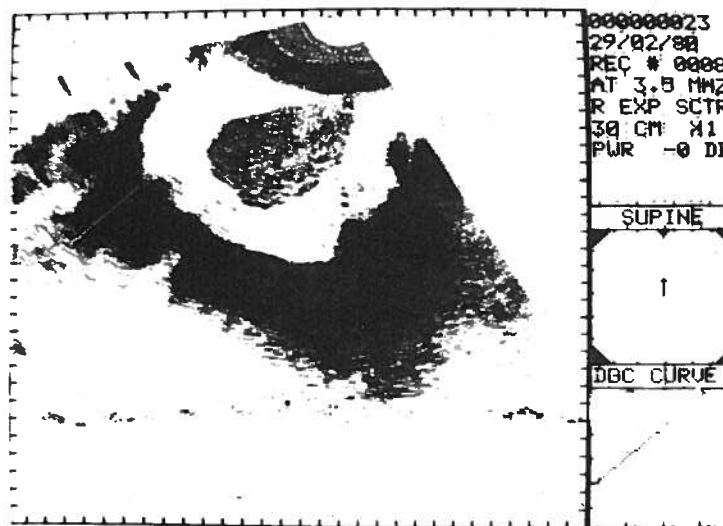


Fig. 2—*Cirrosis hepática: Disminución del parengima hepático (H), Líquido ascítico (A).*




Fig. 3—Dilatación vías biliares intrahepáticas (V.B.), Lóbulo derecho hepático (H).

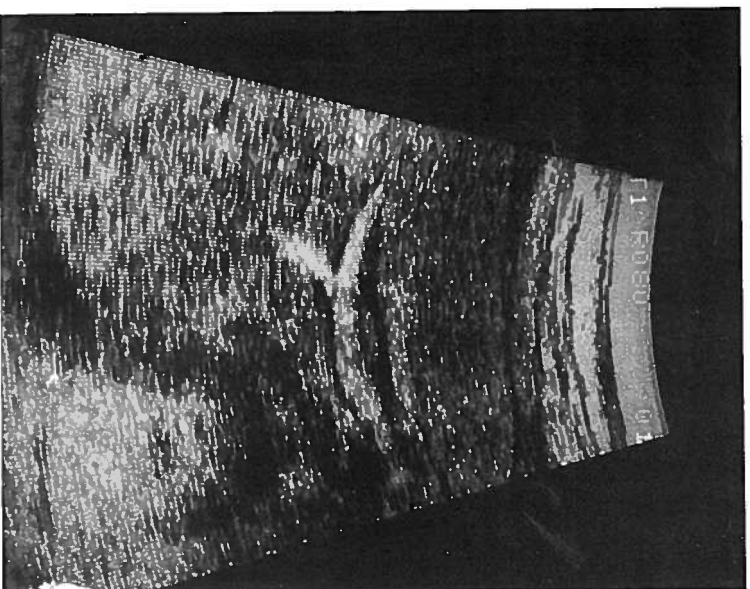


Fig. 4—Coledoco normal (C), Vena porta (V.P.), Lóbulo derecho hepático (H).

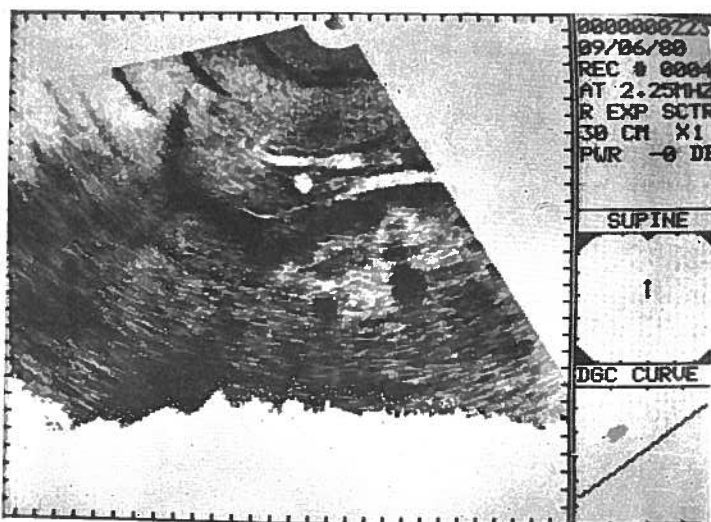


Fig. 5— Coledoco dilatado (C), Vena porta (V.P.), Vena cava inferior (V.C.), Lóbulo derecho hepático (H), Diafragma (D).

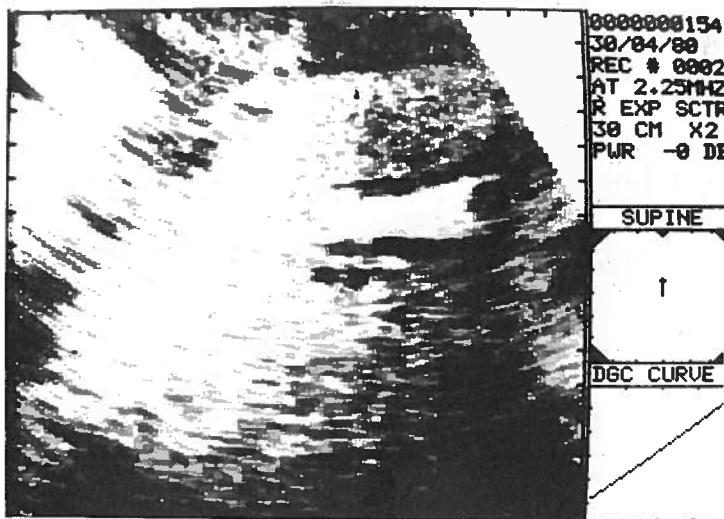


Fig. 6— Coledoco dilatado (C) con cálculo en su interior (L), Vena porta (V.P.).

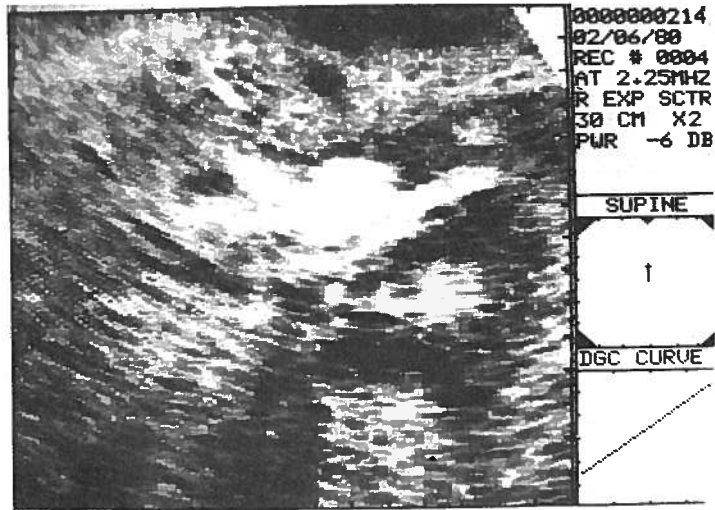


Fig. 7—Mesa en cabeza de páncreas (M), Vena porta (V.P.), Aorta (A), Columna (C), Lóbulo izquierdo hepático (H).

Pedido de separatas: *Delia G. Sureda*
Hospital Fco. Franco
Barcelona
Espanha