

# Fraturas Atípicas do Fémur Associadas a Terapêutica Prolongada com Bisfosfonatos



## Atypical Femoral Fractures Associated with Long-Term Treatment with Bisphosphonates

Francisco FLORES SANTOS<sup>1</sup>, José PINHEIRO DA SILVA<sup>2</sup>, Paulo FELICÍSSIMO<sup>1</sup>  
*Acta Med Port* 2013 Nov-Dec;26(6):746-750

### RESUMO

**Introdução:** A terapêutica prolongada com bisfosfonatos tem sido associada a fraturas atípicas do fémur cujas características estão neste momento definidas.

**Casos Clínicos:** Apresentam-se dois casos clínicos de doentes do género feminino sob terapêutica com bisfosfonatos há mais de 10 anos e que foram admitidas na nossa instituição por fraturas dos fémures resultantes de traumatismos de baixa energia. Estas fraturas localizavam-se na região subtrocantérica e mediodiafisária do fémur apresentando, respectivamente, traço simples transversal e oblíquo curto, com espessamento da cortical externa. Ambas foram submetidas a tratamento cirúrgico com bom resultado clínico e radiológico.

**Discussão:** Os casos apresentados cumprem os critérios aceites para o diagnóstico de fratura atípica do fémur, ilustrando um efeito adverso grave da terapêutica prolongada com bisfosfonatos. A evidência científica ainda não estabeleceu esta associação de forma inequívoca. Por outro lado, a eficácia destes fármacos na prevenção de fraturas osteoporóticas está comprovada.

**Conclusão:** A fratura atípica do fémur pode constituir um efeito adverso grave da terapêutica prolongada com bisfosfonatos. A evidência científica continua a suportar a sua utilização, mas o clínico deverá estar alerta e acompanhar atentamente estes doentes.

**Palavras-chave:** Difosfonatos/ efeitos adversos; Fracturas do Fémur/ etiologia.

### ABSTRACT

**Introduction:** Long-term treatment with bisphosphonates has been associated to atypical femoral fractures whose features are now clearly defined.

**Clinical Cases:** We present two cases of female patients under bisphosphonate treatment for over 10 years who were admitted to our institution for subtrochanteric and femoral shaft fractures after low-energy trauma. They presented, respectively, a transverse and a short oblique femoral fracture, with thickening of the lateral cortex. They underwent surgical treatment obtaining good functional and imaging result.

**Discussion:** These cases fulfill the established criteria for atypical femoral fracture, thereby illustrating a serious adverse event of long-term treatment with bisphosphonates. Such relationship has still not been clearly established by scientific evidence. However, its effectiveness in preventing osteoporotic fractures is well proven.

**Conclusion:** The atypical femoral fractures are possibly a serious adverse effect of the long-term treatment with bisphosphonates. Scientific evidence still supports its use, however, the physician must be aware of these events and closely follow-up these patients.

**Keywords:** Diphosphonates/ adverse effects; Femoral Fractures/ etiology.

### INTRODUÇÃO

Os bisfosfonatos constituem a classe mais importante de agentes anti-reabsortivos utilizados para tratar doenças caracterizadas por reabsorção óssea mediada por osteoclastos como osteoporose, doença de Paget, doença óssea neoplásica.<sup>1</sup> São fármacos muito eficazes na redução do risco de fraturas, incluindo as fraturas do colo do fémur e da região trocantérica.<sup>2</sup>

Os bisfosfonatos utilizados atualmente são compostos nitrogenados que atuam ligando-se ao osso onde vão atuar sobre os osteoclastos, inibindo a sua atividade e induzindo a apoptose.<sup>3</sup> Como consequência existe também uma inibição da remodelação, tornando o osso adinâmico do ponto de vista celular o que permite a acumulação de lesões microscópicas que com o tempo podem culminar em fraturas de fadiga<sup>4</sup>. Com efeito, tem sido reportada a ocorrência de fraturas atípicas da região subtrocantérica e diafisária do fémur aparentemente relacionadas com a terapêutica pro-

longada com bisfosfonatos.<sup>2</sup>

### CASO CLÍNICO UM

Doente do género feminino, raça caucasiana, com 63 anos, com história pessoal de menopausa precoce aos 39 anos e tireoidectomia há oito anos pelo que foi medicada com levotiroxina. Aos 49 anos, na sequência de osteodensitometria compatível com osteoporose, iniciou terapêutica com cálcio 1200 mg/dia, vitamina D 250 UI/dia e alendronato 10 mg/dia, este último substituído por dose de 70 mg semanal sete anos antes da fratura. No total, realizou terapêutica de forma contínua ao longo de 14 anos.

Ao realizar atividades no domicílio sofreu uma queda em ortostatismo de uma altura de cerca de 50 cm, associada a um movimento de rotação e sem trauma direto no solo, referindo dor súbita na coxa esquerda.

Foi admitida na nossa instituição, onde realizou uma

1. Serviço de Ortopedia. Hospital Fernando Fonseca. Amadora. Portugal.

2. Serviço de Ortopedia. Hospital Força Aérea. Lisboa. Portugal.

Recebido: 16 de Julho de 2013 - Aceite: 10 de Setembro de 2013 | Copyright © Ordem dos Médicos 2013

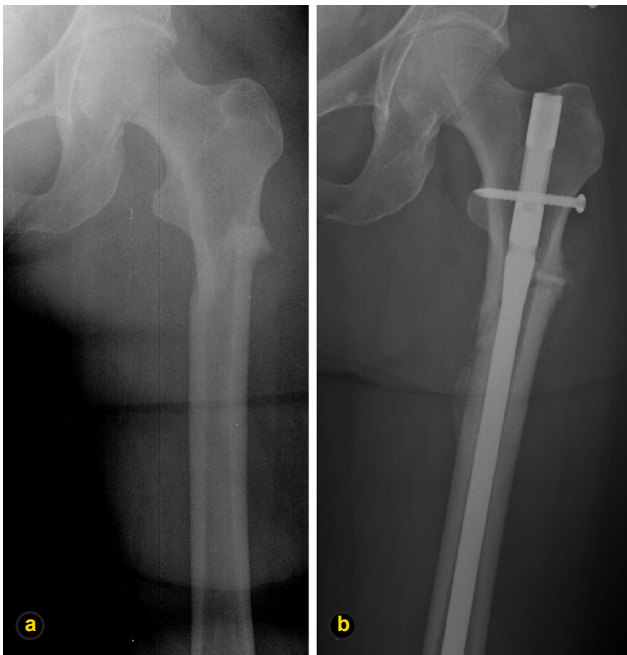


Figura 1 – Radiografias relativas ao caso clínico 1: a) fractura subtrocanterica do fémur esquerdo, de traço simples, oblíquo curto e espessamento da cortical externa a esse nível; b) pós-operatório de osteossíntese endomedular anterógrada.

radiografia simples que revelou fratura subtrocanterica de traço simples, oblíquo curto com *spike* interno e aparente espessamento da cortical externa a este nível. (Fig. 1a). Foi tratada cirurgicamente por redução incruenta e osteossíntese endomedular com cavilha anterógrada (Fig. 1b). Foi imediatamente suspensa a terapêutica com bisfosfonatos, mantendo apenas a suplementação com cálcio e vitamina D nas doses descritas.

### CASO CLÍNICO DOIS

Doente do género feminino, raça caucasiana, 72 anos, com diagnóstico de osteoporose, foi medicada com alendronato 10 mg/dia que cumpriu durante cinco anos após os quais foi substituído pela associação de alendronato com vitamina D 70 mg/2800 UI semanais durante os cinco anos seguintes.

Nos três meses que antecederam a fratura, referia coxalgia direita, pela qual foi avaliada e realizou radiografia e RMN que revelaram fratura de stress da cortical externa do fémur (Fig. 2). Foi-lhe recomendada descarga e seguimento em consulta de ortopedia.

Na sequência de queda da própria altura, sofreu fratura diafisária do fémur direito, pelo que recorreu ao nosso hospital onde foi submetida a osteossíntese endomedular com cavilha anterógrada. O período de reabilitação decorreu do

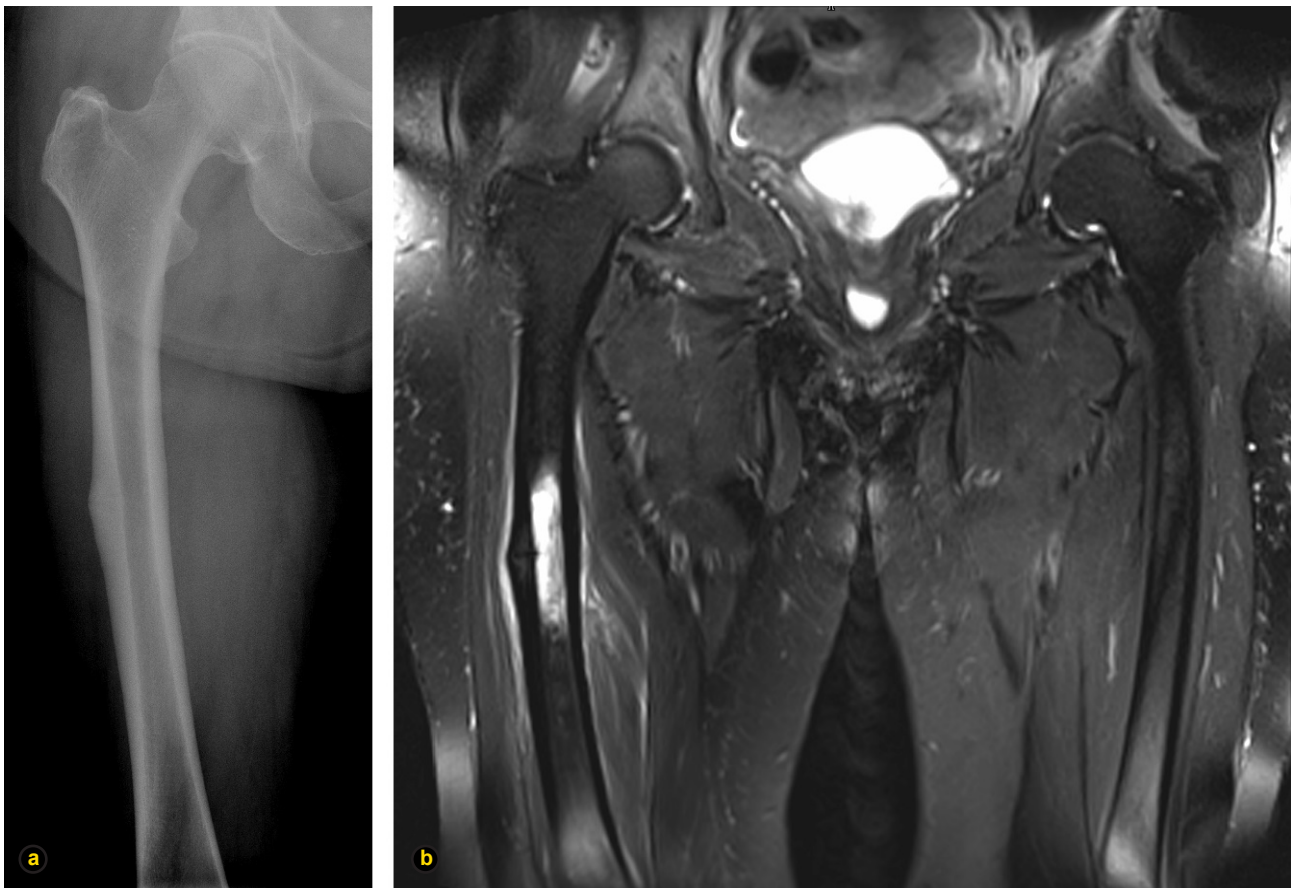
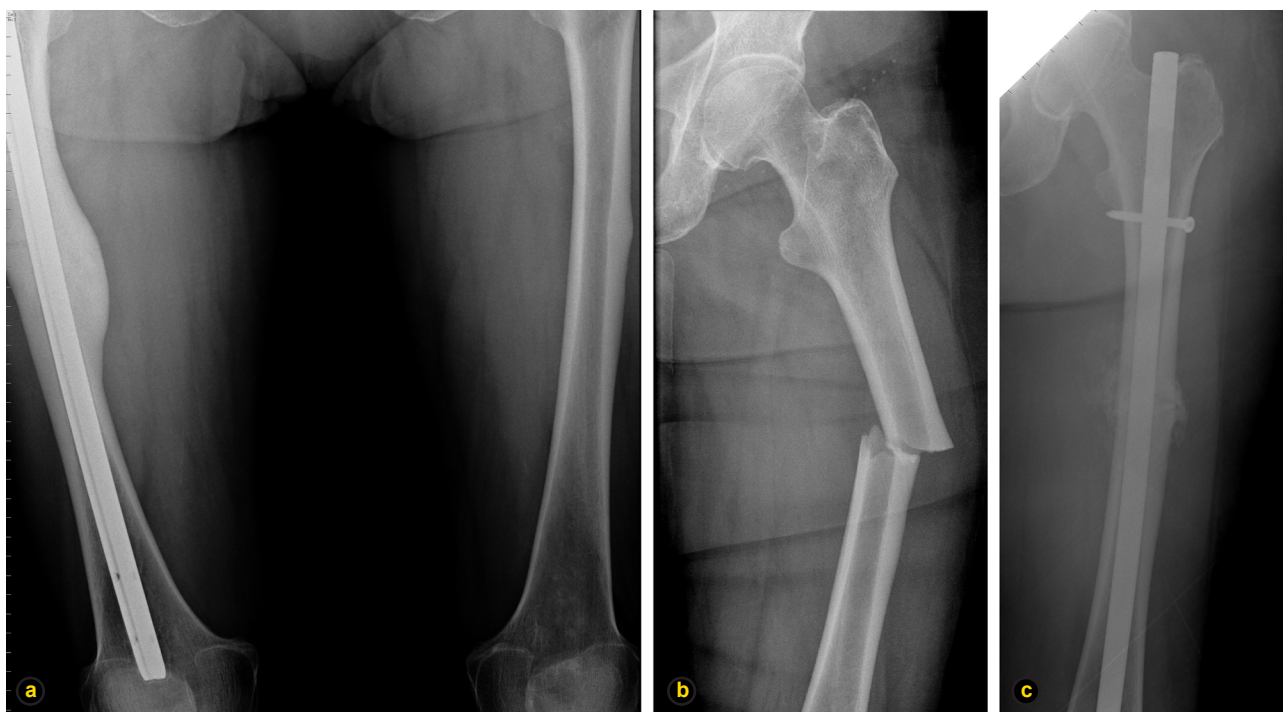

Figura 2 – Exames de imagem relativos à fratura do fémur direito do caso 2: a) Radiografia que revela traço de fratura da região diafisária do fémur com espessamento da cortical externa; b) ressonância magnética em T2 com evidente traço de fratura e edema ósseo da diáfise do fémur;



**Figura 3** – Radiografias relativas à segunda fratura da doente do caso 2: a) diáfises dos fêmures revelando pós-operatório de osteossíntese endomedular anterógrada à direita e imagem de espessamento da cortical externa esquerda; b) fratura de traço simples e transversal da região diafisária do fêmur esquerdo; c) pós-operatório de osteossíntese endomedular anterógrada do fêmur esquerdo.

modo usual, com recuperação funcional total, tendo retomado terapêutica com alendronato.

Dois anos após este episódio iniciou queixas semelhantes às anteriormente descritas no membro inferior contralateral. Realizou radiografia, que revelava espessamento da cortical externa da diáfise do fêmur esquerdo (Fig. 3a). A osteodensitometria na extremidade proximal do fêmur revelou um T-score de -1,7. Foi suspensa a terapêutica com alendronato e recomendada descarga, mas em nova queda da própria altura sofreu fratura à esquerda descrevendo dor antes do contacto com o solo (Fig. 3b). Foi novamente submetida a cirurgia com a mesma técnica e com resultado funcional sobreponível. A radiografia de pós-operatório às sete semanas evidenciou formação de calo ósseo (Fig. 3c). Neste momento a doente encontra-se assintomática sob terapêutica com cálcio 600 mg/dia e vitamina D 400 UI/dia.

## DISCUSSÃO

Os bisfosfonatos são fármacos utilizados frequentemente na prática clínica e apresentam eficácia suportada pela evidência científica na prevenção de fraturas osteoporóticas.<sup>5</sup>

Recentemente foi reportada a ocorrência de fraturas atípicas do fêmur que acrescem aos efeitos adversos previamente descritos. Essas fraturas são raras, em particular considerando os milhões de doentes que realizaram terapêutica com bisfosfonatos e comparando com a elevada frequência das fraturas proximais do fêmur convencionais.<sup>2</sup>

Os resultados dos estudos nesta área têm sido divergentes quanto ao aumento de risco de fraturas atípicas não se tendo verificado um aumento significativo no risco de

fraturas subtrocantéricas ou diafisárias do fêmur num estudo de revisão de três grandes ensaios clínicos de Black et al.<sup>6</sup> No entanto, um estudo caso-controlo por Park-Wyllie et al, obteve um aumento do risco desses eventos em mulheres pós-menopausadas a cumprir terapêutica há mais de cinco anos.<sup>7</sup>

Por esta razão, a American Society for Bone and Mineral Research criou um grupo de trabalho com o objetivo de abordar algumas questões como: revisão da informação existente, desenvolvimento de meios diagnósticos, linhas de investigação e recomendações para a prática clínica.<sup>2</sup> Verificou-se que estas fraturas podem ocorrer em doentes que não realizam terapêutica com bisfosfonatos e a sua verdadeira incidência em indivíduos tratados e não tratados é ainda desconhecida.<sup>2</sup> Um dos aspetos considerados importantes foi a definição de caso de fratura atípica cujas características específicas se encontram sumarizadas na Tabela 1.<sup>2</sup>

Apresentamos dois casos de fraturas do fêmur que satisfazem os critérios de fratura atípica (Tabela 1) e que ocorreram na sequência de traumatismos de baixa energia, em mulheres sob terapêutica com bisfosfonatos por período prolongado. As doentes não apresentavam outros antecedentes conhecidos, nem cumpriam medicação para além da descrita anteriormente.

No caso 1 e na segunda fratura do caso 2, as doentes referem claramente a dor súbita na coxa antes da queda propriamente dita. No caso 2, documentou-se uma alteração da cortical femoral contralateral que precedeu uma fratura a esse nível. Nesta doente, a osteodensitometria prévia à segunda fratura não apresentava valores compatíveis

Tabela 1 - Fratura atípica do fémur <sup>a</sup>.

<b>Critérios major <sup>b</sup></b>
<ul style="list-style-type: none"> <li>- Em qualquer localização na região subtrocantérica/diafisária do fémur</li> <li>- Sem história de trauma ou trauma <i>minor</i> (queda da própria altura ou menos)</li> <li>- Fratura de traço transverso ou oblíquo curto</li> <li>- Não cominutiva</li> <li>- Fraturas completas envolvem as duas corticais e apresentam um <i>spike</i> interno, as incompletas envolvem apenas o córtex externo</li> </ul>
<b>Critérios minor <sup>b</sup></b>
<ul style="list-style-type: none"> <li>- Reação periosteal que envolve o córtex externo</li> <li>- Aumento generalizado na espessura cortical da diáfise</li> <li>- Sintomas prodrómicos – dor na região inguinal ou coxa</li> <li>- Sintomas e fraturas bilaterais</li> <li>- Atraso de consolidação</li> <li>- Comorbilidade (ex: deficiência de vitamina D, Artrite reumatóide, hipofosfatase)</li> <li>- Utilização de fármacos (bisfosfonatos, glucocorticoides, inibidores da bomba de protões)</li> </ul>

a) Estão excluídas as fraturas do colo do fémur, da região intertrocantérica com extensão espiralada à região subtrocantérica, fraturas patológicas associadas a lesão neoplásica primária ou metastática e fraturas periprotésicas.

b) Todos os critérios *major* têm que estar presentes. Não é necessário verificar-se qualquer dos critérios *minor*.

com osteoporose (T-score < -2,5).

Os casos apresentados ilustram a ocorrência de fraturas atípicas do fémur, para as quais não foi determinada uma causa evidente. No caso 1 coexiste patologia tiroideia medicada com levotiroxina, que segundo alguns estudos, pode associar-se a diminuição da densidade da massa óssea e desta forma aumentar o risco de fraturas.<sup>8</sup> Ao contrário dos casos apresentados, os associados à terapêutica com levotiroxina não obedecem às características apresentadas na tabela 1, entre as quais a localização subtrocantérica ou diafisária.<sup>8</sup> O denominador comum entre os nossos dois casos parece ser a terapêutica prolongada com bisfosfonatos, colocando-nos perante aquele que parece ser um efeito adverso grave da terapêutica com estes fármacos.

Este aspeto deve ser tido em consideração na prática clínica, tanto na prescrição do fármaco como na instituição de um intervalo terapêutico após administração prolongada. O clínico deve estar sensibilizado para este potencial efeito secundário, realizando uma radiografia do fémur no caso de o doente apresentar coxalgia.<sup>9</sup>

Outros relatos de caso têm sido publicados levantando esta questão, mas não existe evidência suficiente que suporte a hipótese de a terapêutica com bisfosfonatos, por si só, levar à ocorrência destas fraturas atípicas associadas a trauma de baixa energia. Uma das limitações de vários estudos é de avaliarem a ocorrência de fraturas baseada apenas na localização, ignorando o facto de estas não poderem ser consideradas sempre como atípicas mas, em muitos casos, como parte da história natural da osteoporose. Um aspeto adicional a ser considerado é a patologia concomitante e a utilização de outros fármacos, como corticosteroides, que podem constituir fatores de risco para a ocorrência de fraturas subtrocantéricas do fémur.

Provavelmente, apenas ensaios clínicos randomizados

e controlados poderão avaliar correctamente esta relação causal. Até à data não o comprovaram mas tratavam-se de ensaios clínicos que não tinham em atenção este problema em particular aquando da sua execução, tendo sido realizada apenas uma análise retrospectiva dos dados.

A importância e eficácia dos bisfosfonatos na prevenção das fracturas osteoporóticas comuns é reconhecida e a sua associação com fraturas atípicas é ainda controversa, pelo que a relação risco-benefício continua a favorecer a sua utilização.<sup>9</sup>

## CONCLUSÃO

Inúmeros relatos de caso colocam a questão da segurança da terapêutica prolongada com bisfosfonatos em doentes osteoporóticos e oncológicos. O clínico deve estar sensibilizado para este potencial efeito adverso. Dada a sua comprovada ação na prevenção das fraturas osteoporóticas, estes fármacos deverão continuar a ser utilizados mas com precaução e seguimento médico regular, equacionando estabelecer um período de pausa em casos de terapêutica prolongada.

Torna-se urgente obter mais informação científica que permita estabelecer doses, períodos máximos de tratamento e eventual interrupção periódica para a utilização segura destes fármacos.

## CONFLITO DE INTERESSES

Os autores declaram que não houve conflito de interesses na realização deste trabalho.

## FONTES DE FINANCIAMENTO

Os autores declaram a inexistência de fontes de financiamento externas.



## REFERÊNCIAS

- Morris CD, Einhorn TA. Bisphosphonates in orthopaedic surgery. *J Bone Joint Surg Am.* 2005;87:1609-18.
- Shane E, Burr D, Ebeling PR, Abrahamsen B, Adler RA, Brown TD, et al. Atypical subtrochanteric and diaphyseal femoral fractures: report of a task force of the American Society for Bone and Mineral Research. *J Bone Miner Res.* 2010;25:2267-94.
- Gehrig J, Lane J, O'Connor MI. Osteoporosis: Management and treatment strategies for orthopaedic surgeons. *J Bone Joint Surg Am.* 2008;90:1362-74.
- Schilcher J, Michaelsson K, Aspenberg P. Bisphosphonate use and atypical fractures of the femoral shaft. *N Engl J Med.* 2011;364:1728-37.
- Favus MJ. Bisphosphonates for Osteoporosis. *N Engl J Med.* 2010;363:2027-35.
- Black DM, Kelly MP, Genant HK, Palermo L, Eastell R, Bucci-Rechtweg C. Bisphosphonates and fractures of the subtrochanteric or diaphyseal femur. *N Engl J Med.* 2010;362:1761-71.
- Park-Wyllie LY, Mamdani MM, Juurlink DN, Hawker GA, Gunraj N, Austin PC, et al. Bisphosphonate use and the risk of subtrochanteric or femoral shaft fractures in older women. *JAMA.* 2011;305:783-9.
- Leese, GP, Flynn R. V. Levothyroxine dose and fractures in older adults. *BMJ.* 2011;342:d2238
- Rizzoli R, Akesson K, Bouxsein M, Kanis JA, Napoli N, Papapoulos S, et al. Subtrochanteric fractures after long-term treatment with bisphosphonates: a European Society on Clinical and Economic Aspects of Osteoporosis and Osteoarthritis, and International Osteoporosis Foundation Working Group Report. *Osteoporos Int.* 2011;22:373-90.

# Hemangioma Hepático Infantil Gigante: Que Opções Terapêuticas?

## Giant Infantile Hepatic Hemangioma: Which Therapeutic Options?

Cristina GONÇALVES<sup>1</sup>, Luísa LOBO<sup>2</sup>, Rui ANJOS<sup>3</sup>, Carlos SALGUEIRO<sup>4</sup>, Ana Isabel LOPES<sup>1</sup>  
Acta Med Port 2013 Nov-Dec;26(6):750-754

## RESUMO

Os hemangiomas hepáticos infantis constituem o terceiro tumor hepático mais frequente na criança e o mais frequente antes dos seis meses. As opções terapêuticas são determinadas pela apresentação clínica, devendo ser individualizadas. Apresenta-se o caso de uma criança actualmente com quatro anos de idade, com diagnóstico neonatal de volumosa malformação hepática vascularizada, com critérios imagiológicos compatíveis com hemangioma hepático infantil. Destaca-se a ocorrência inicial de Síndrome de Kasabach-Merrit (trombocitopenia, anemia) e insuficiência cardíaca que resolveram espontaneamente. Ao longo do período de seguimento, o estudo imagiológico evolutivo (ecografia, doppler ressonância magnética e tomografia computadorizada com administração de contraste endovenoso) confirmou a hipótese de HHI ao permitir o mapeamento vascular detalhado. A partir do primeiro ano de vida, constatou-se evolução favorável com redução progressiva da massa. Embora se tenha mantido atitude conservadora, a melhor abordagem e intervenção nesta entidade, permanece controversa. Salientam-se as particularidades deste caso, discutindo a abordagem com melhor relação custo-benefício.

**Palavras-chave:** Criança; Hemangioendotelioma; Neoplasias do Fígado; Portugal.

## ABSTRACT

Infantile Hepatic Hemangioma is the third most frequent liver tumor in children and the most common below 6 months of age. Therapeutic options depend on clinical manifestations and should be tailored on an individual patient basis. We present the case of a 4 year old boy with neonatal diagnosis of large vascularized liver tumor with imagiological criteria of Infantile Hepatic Hemangioma. We highlight the occurrence of heart failure and Kasabach-Merrit syndrome (thrombocytopenia, anemia) that have spontaneously regressed. During follow up, sequential imaging (ultrasound with Doppler, magnetic resonance imaging, dynamic contrast enhancement computed tomography) confirmed the hypothesis of IHH, allowing vascular mapping of the lesion. From the first year on, we observed a favorable course with progressive tumor regression. In the present case, a conservative approach has been maintained, but the best therapeutic option remains unclear. We highlight the specific features of this case, discussing the most cost-effective approach.

**Keywords:** Child; Hemangioendothelioma; Liver Neoplasms; Portugal.

## INTRODUÇÃO

O Hemangioma Hepático Infantil (HHI) é uma entidade rara,<sup>1,2</sup> que se apresenta com maior frequência nos primeiros meses de vida<sup>3</sup> e cujas manifestações clínicas, o prognóstico e as terapêuticas dependem da localização e do tamanho do tumor.

Os autores relatam o caso de uma criança com diagnóstico de HHI no período neonatal, que pelas suas dimensões suscitou discussão das opções terapêuticas actual-

mente disponíveis, numa perspectiva de risco-benefício.

## CASO CLÍNICO

Apresenta-se o caso de um rapaz, actualmente com quatro anos, fruto de gestação vigiada, com serologias negativas, ecografias pré-natais sem alterações; cesariana às 36 semanas por colestase gravídica. Ao segundo dia de vida, por Síndrome de Dificuldade Respiratória (SDR),

1. Unidade de Gastroenterologia Pediátrica. Departamento de Pediatria. Hospital de Santa Maria. Centro Académico de Medicina de Lisboa. Lisboa. Portugal.

2. Serviço de Imagiologia Geral. Hospital Santa Maria (Centro Hospitalar Lisboa Norte). Lisboa. Portugal.

3. Serviço de Cardiologia Pediátrica. Hospital Santa Cruz (Centro Hospitalar Lisboa Oeste). Carnaxide. Portugal.

4. Clínica Nascer e Crescer. Barreiro. Portugal.

Recebido: 01 de Janeiro de 2013 - Aceite: 21 de Abril de 2013 | Copyright © Ordem dos Médicos 2013



Francisco FLORES SANTOS, José PINHEIRO DA SILVA, Paulo FELICÍSSIMO

# Fraturas Atípicas do Fémur Associadas a Terapêutica Prolongada com Bisfosfonatos

Acta Med Port 2013;26:746-750

Publicado pela **Acta Médica Portuguesa**, a Revista Científica da Ordem dos Médicos

Av. Almirante Gago Coutinho, 151

1749-084 Lisboa, Portugal.

Tel: +351 218 428 215

E-mail: [submissao@actamedicaportuguesa.com](mailto:submissao@actamedicaportuguesa.com)

[www.actamedicaportuguesa.com](http://www.actamedicaportuguesa.com)

ISSN:0870-399X | e-ISSN: 1646-0758



ACTA MÉDICA  
PORTUGUESA

