

# SÍNDROME PRÉ-FRONTAL COMO MANIFESTAÇÃO DE MALFORMAÇÃO ARTÉRIO-VENOSA DURAL INTRACRANIANA

L. CERQUEIRA, J. COIMBRA, E. MATOS, F. COSTA REIS, J. CABRAL BEIRÃO

Serviços de Neurorradiologia e Neurologia. Hospital de Santo António dos Capuchos. Lisboa

## RESUMO

Os autores apresentam um caso clínico de malformação arterio-venosa dural manifestando-se clinicamente como síndrome pré-frontal, documentado com os respectivos exames complementares de diagnóstico, nomeadamente neurorradiológicos. Tecem-se considerações a propósito dos possíveis mecanismos fisiopatológicos implicados.

## SUMMARY

Intracranial dural arterio-venous malformation presenting a prefrontal syndrome

The authors present a clinical case of an intracranial dural arteriovenous malformation with clinical manifestations of a prefrontal syndrome, documented with its respective diagnostic tests, including imaging studies. A number of considerations are being enlarged upon, concerning possible pathophysiological mechanisms.

## INTRODUÇÃO

As malformações arterio-venosas durais (MAVD) constituem uma patologia relativamente rara, representando 10 a 15% de todas as MAV intracranianas<sup>1</sup> e consistem numa comunicação fistulosa arterio-venosa ao nível da dura-mater. Teóricamente podem ocorrer em qualquer localização dural<sup>2</sup> mas situam-se mais frequentemente ao nível dos seios venosos.

As MAVD do seio longitudinal superior (SLS), que representam cerca de 11% de todas as MAVD, colocam problemas de diagnóstico e terapêutica complexos devido à sua localização na linha média, importância das estruturas venosas envolvidas e multiplicidade de pedículos nutritivos<sup>3</sup>.

## CASO CLÍNICO

Doente do sexo feminino, de 63 anos de idade, internada por crise convulsiva tónico-clónica generalizada inaugural. Manifestava desde há 4 anos um quadro de instalação insidiosa e de agravamento progressivo caracterizado por perturbações do comportamento com alterações do humor, por vezes com episódios de agressividade e linguagem insultuosa, desinibição e alterações esfinterianas, sugestivo de um síndrome pré-frontal. Nos antecedentes pessoais destaca-se um traumatismo craniano aos 51 anos, aparentemente menor mas que obrigou a internamento hospitalar durante 48 horas, e um episódio agudo de alterações do comportamento sugestivo de um surto psicótico, 10 anos antes do internamento de que recuperou totalmente após 3 ou 4 meses de internamento hospitalar.

O exame neurológico à entrada era normal, exceptuando um esboço de reflexo de sucção. A avaliação neuropsicológica foi compatível com síndrome de tipo pré-frontal, caracterizado fundamentalmente por desinibição, preservação, impersistência grafo-motora, ausência de capacidade crítica para situações absurdas e dismnésia mais marcada na variante auditivo-verbal.

As análises de rotina, lipidograma, estudo da coagulação (T. de protrombina, PTT, fibrinogénio, antitrombina III, proteína C e proteína S) revelaram-se normais.

O traçado EEG era globalmente um pouco lento, com surtos de ondas delta nas regiões anteriores.

A TAC e a RM (Fig. 1) revelaram alterações difusas da substância branca bi-frontal caracterizadas por acentuação da hipodensidade em TC e hipersinal relativo em RM nas ponderações DP e T2, mais acentuadas à esquerda, com moderado efeito de massa regional, globalmente compatíveis com áreas de edema. Detectaram-se igualmente calcificações punctiformes bi-frontais subcorticais, coincidindo topográficamente com o trajecto de inúmeras estruturas vasculares ectasiadas e tortuosas cortico-subcorticais e profundas, associando-se ectasia dos vasos das regiões sílvicas.

O estudo angiográfico (Fig. 2) definiu a existência de uma MAVD ao nível do 1/3 médio da parede do SLS, alimentada pelas artérias meníngeas médias e ramos transósseos das temporais superficiais bilateralmente e pelas artérias da foice e occipital esquerdas. A drenagem efectuava-se através da metade anterior do SLS e deste retrógradamente através de veias corticais frontais descendentes. Nos tempos angiográficos tardios visualizou-se a metade posterior do SLS e múltiplas veias transcerebrais bifrontoparietais drenando para as veias sílvicas e através das veias anastomóticas inferiores para o seio lateral.

## DISCUSSÃO

Diversos factores têm sido implicados na etiologia das MAVD, nomeadamente congénitos (aplasia/hipoplasia sinovenosa), infecciosos, cirúrgicos e traumáticos. Pensa-se que o mecanismo comum de actuação dos diversos factores etiológicos implicados seja o desencadear de uma obstrução venosa sino-dural transitória activadora de uma anomalia estrutural da dura, cuja natureza exacta se desconhece<sup>4</sup>. A fístula não é a anomalia primária mas sim o resultado de uma comunicação anormal secundária a essa anomalia venosa dural, mecanismo que pode ser invocado neste caso, apoiado na evidência angiográfica de ausência de comunicação das duas metades do SLS.

O traumatismo craniano referido nos antecedentes pessoais dificilmente poderá ser responsabilizado como factor etiológico. Excepto nos casos em que o traumatismo é suficientemente grave para provocar uma fractura craniana, em especial se esta interessar estruturas venosas sino-durais, não é geralmente possível estabelecer uma relação causa/efeito com o desenvolvimento secundário da malformação.

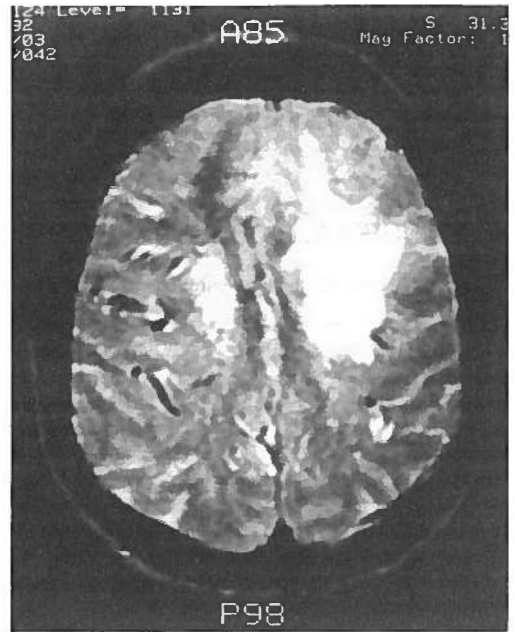
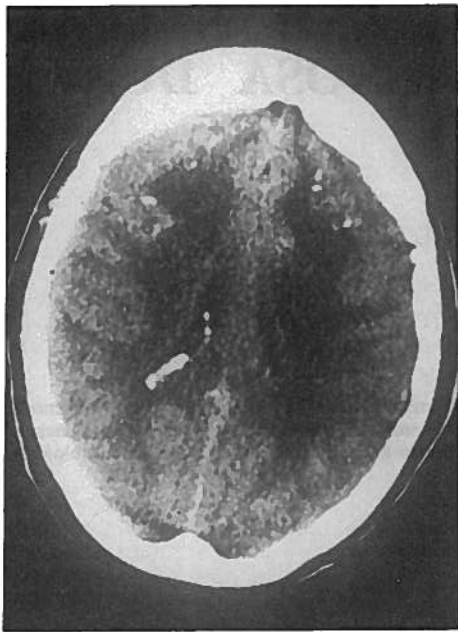

Fig. 1 – Cortes axiais em TC e RMN (ponderação T2) demonstrando as calcificações punctiformes subcorticais e as áreas de edema interessando a substância branca periventricular e dos centros semiovais, de maior expressão à esquerda.

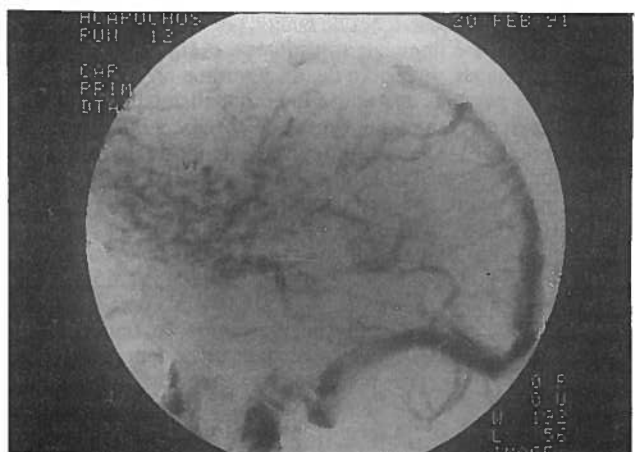
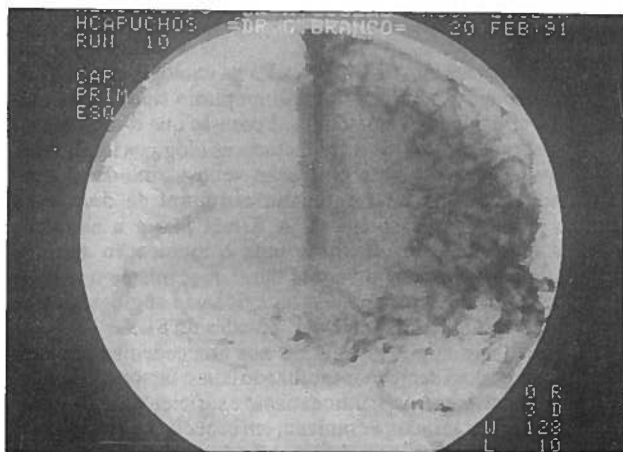
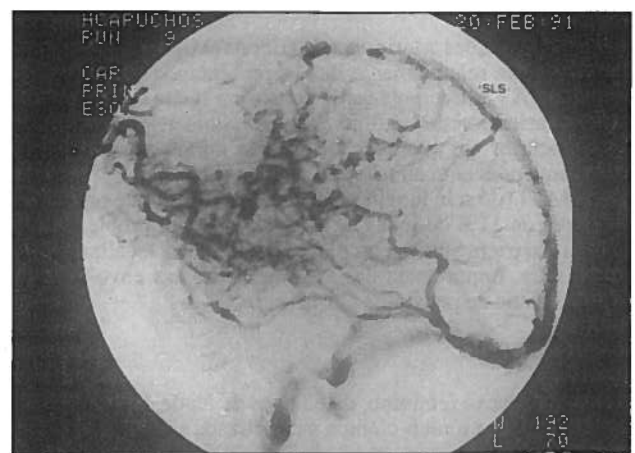
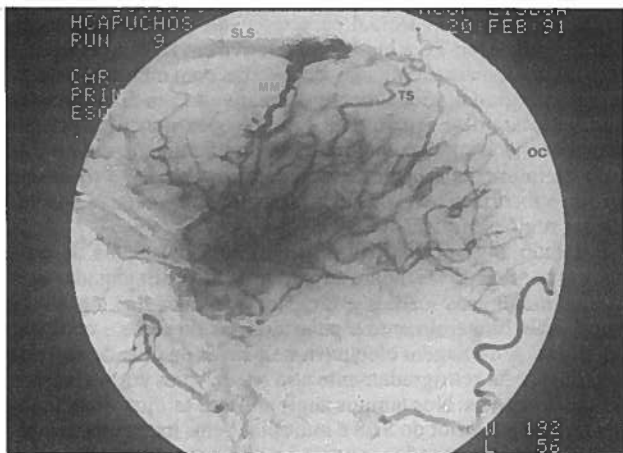


Fig. 2 – Angiografia de subtração digital das carótidas primitivas demonstrando as aferências arteriais pela carótida externa (MM: meníngia média; TS: temporal superficial; OC: occipital) e as drenagens da MAV e do parênquima cerebral (SLS: seio longitudinal superior; VT: veias transmedulares).

Embora a TAC e a RM possam contribuir para o diagnóstico, é a angiografia que, como no caso em questão, permite a confirmação do diagnóstico e a caracterização morfo-estrutural e hemodinâmica da malformação. Assim, foi possível definir a multiplicidade e bilateralidade dos pedículos nutritivos meníngeos e, como por vezes sucede nas malformações durais em geral e nas do SLS em particular, de artérias cutâneas transósseas<sup>5</sup>. Definiram-se igualmente as estruturas venosas durais, corticais e transmedulares implicadas e as modificações do seu padrão hemodinâmico, nomeadamente o envolvimento das veias corticais frontais na drenagem retrógrada da metade anterior do SLS implicada na drenagem da malformação e a congestão ao nível das veias transmedulares bi-frontoparietais e silvicas, recrutadas para a drenagem de recurso do parênquima cerebral<sup>3,6,7</sup>.

Não nos surpreende a ausência de hipertensão intracraniana: a oclusão focal de seios ou segmentos sinusais menos importantes para a drenagem venosa intracraniana, nomeadamente a porção do SLS anterior às veias rolândicas, geralmente não desencadeia aumento da pressão intracraniana, embora possa ter consequências clínicas devido às modificações hemodinâmicas impostas sobre a vertente venosa a montante<sup>3,4</sup>.

## CONCLUSÃO

A análise das características hemodinâmicas da malformação, em particular ao nível da sua vertente venosa, permite admitir a existência de um débito elevado através da porção anterior do SLS devido ao shunt de vasos meníngeos e extracranianos que, associado ao obstáculo à respectiva drenagem posterior, sejam responsáveis por um aumento da pressão e do fluxo (retrógrado) através das veias corticais bi-frontais. Como consequência desenvolveu-se uma hipertensão venosa crónica segmentar responsável por uma redução focal da pressão de perfusão e por fenómenos de congestão e consequente isquemia venosa ao nível dos lobos frontais. As veias transmedulares constituíram-se como via de drenagem alternativa do parênquima cerebral, dada a insuficiência das veias corticais.

As calcificações distróficas observadas na TAC provavelmente são consequência da degenerescência das paredes venosas hipertrofiadas devido ao stress hemodinâmico crónico, atestando a longa duração das alterações hemodinâmicas descritas.

Julgamos que estas alterações hemodinâmicas são responsáveis pela especificidade do quadro clínico nesta doente.

É frequente a ocorrência de alterações das funções cognitivas em casos de MAVD's do SLS ou em outras situações de aumento do débito e/ou dificuldades de drenagem do SLS. Admite-se que essa associação é consequência directa das alterações patológicas condicionadas pela hipertensão venosa crónica, descritas por alguns autores sob a designação de encefalopatia venosa congestiva. O caso agora apresentado parece-nos exemplar relativamente ao conjunto de alterações hemodinâmicas implicadas neste tipo de encefalopatia<sup>8</sup>.

## BIBLIOGRAFIA

1. NEWTON T.A., CRONQVEST.: Involvement of the dural arteries in intracranial arteriovenous malformation. *Radiology* 1969; 93: 1071.
2. PISKE R. L., LASJAUNIAS P.: Extrasinusal dural arteriovenous malformation. *Neuroradiology* 1988; 30: 426.
3. HALBACH V., HIGASHIDA R., HIESHIMA G., ROSENBLUM M., LES CAHAN.: Treatment of dural arteriovenous malformations involving the superior sagittal sinus. *AJNR* 1988; 9: 337.
4. LASJAUNIAS P., BERENSTEIN A.: *Surgical neuroangiography*, vol. 2. Springer-Verlag, Berlin 1987.
5. AWAD A., LITTLE J., AKRAWIN., AHL J.: Intracranial dural arteriovenous malformation: factores predisposing to an aggressive neurological course. *J. Neurosurgery* 1990; 72: 839.
6. CASTAIGNE P., BORIES J., BRUNET P., MERLAND J., MEININGER V.: Les fistules artério-veineuses méningées pures à drainage veineux cortical. *Revue Neurologique* 1976; 132: 169.
7. GRAEB D., DOLMAN C.: Radiological and pathological aspects of dural arteriovenous fistulas. *J. Neurosurgery* 1986; 64: 962.
8. TERBRUGGE K., DETILLY L., MONTANERA W., WILLINSKY R., WALLACE M.: Intracranial dural arteriovenous shunts causing venous congestive encephalopathy. Congresso da Sociedade Europeia de Neuroradiologia, *Neuroradiology* 1991; 33, suplemento: S125.