

HIPOSPÁDIAS

Revisão da Casuística e das Diferentes Técnicas Utilizadas — 279 casos

MARIA JOSÉ LEAL, CECÍLIA PARDAL MONTEIRO, JÚLIO BARBOSA, JAIME MENDES

Cirurgia Pediátrica. Hospital de Santa Maria. Lisboa.

RESUMO

Revisão dos Hipospádias operados no Serviço de Cirurgia Pediátrica, segundo a classificação de presença, ou não, de curvatura por *cordae* e da localização do meato. São discutidas as indicações e analisados os resultados em função do tipo de Hipospádias e das técnicas utilizadas no decorrer do tempo: dos Hipospádias balânicos (144 casos), 117 foram tratados por meatotomia ou meatoplastia de avanço e postectomia, sendo 1,09 a média de intervenção por doente (M I/D), 24 por MAGPI com 1,12 M I/D e 3 por outras técnicas. Dos Hipospádias distais sem curvatura (87 casos), 23 foram tratados pela técnica de Denis Browne Crawford (DBC), sendo 2,82 a M I/D, 62 pela técnica de Van Der Meulen (VDM), com 1,48 de M I/D, e 2 por outras técnicas. Dos Hipospádias com curvatura, penianos e perineais (48 casos), 35 fizeram correcção da curvatura seguido de DBC com 4,0 de M I/D, 7 pela técnica de Duckett com 2,0 de M I/D e 6 por outras técnicas. Verifica-se a tendência para o emprego de métodos em tempo único, nomeadamente MAGPI, Van Der Meulen e Duckett. As suas vantagens para o doente e para a Instituição — diminuição da M I/D, menor tempo de hospitalização, correcções completadas em idades mais precoces e menores danos psicológicos — são contrapostas aos resultados estéticos obtidos e à frequência das complicações.

SUMMARY

Hypospadias — Casuistic review and review of the different techniques used — 279 cases

A review was made of 279 children with Hypospadias treated in Pediatric Surgery Department. Hypospadias was classified in accordance with existence of *chordee* and position of urethral meatus. Indications and the results are discussed according to Hypospadias type and surgical procedure performed over the years. Glanular Hypospadias (144 cases) were treated as follows: 117 by meatotomy or advancement meatoplasty and postectomy with 1,09 mean interventions per patient (M I/P). 24 by MAGPI procedure with 1,12 M I/P and 3 by other procedures. Distal penil Hypospadias without *chordee* (87 cases), 23 were treated by Denis Browne Crawford (DBC) procedure with 2,82 M I/P, 62 by Van Der Meulen procedure with 1,48 M I/P and 2 by other procedures. Hypospadias with *chordee*, penile and perineal (48 cases) 35 had *chordee* release followed by DBC procedure with 4,0 M I/P, 7 by Duckett procedure with 2,0 M I/P and 6 by other procedures. The present tendency towards the use of single stage procedures, namely MAGPI, Van Der Meulen and Duckett is analysed. Its advantages for patients and institutions — lower M I/P, decrease of hospitalization period, repair completed earlier in life and reduced emotional damage — are balanced with aesthetical results and frequency of complications.

INTRODUÇÃO

O Hipospádias é uma malformação congénita muito frequente, atingindo segundo as estatísticas, 8,2 em cada 1.000 nados vivos do sexo masculino; cerca de 87% são balânicos¹.

A sua repercussão na função genito urinária é decorrente da localização do meato urinário, e sobretudo do grau de curvatura peniana resultante da *cordae* fibrosa, malformação do corpo esponjoso que não permite uma erecção satisfatória².

Classificam-se segundo os seguintes tipos:

Hipospádias — sem curvatura (c/ ou s/ palmeta cutânea) — 1 balânico
 — 2 peniano distal
 — com curvatura — 3 peniano ou perineal

Há numerosas técnicas descritas para correcção de Hipospádias, a escolha deverá considerar:

- tipo de Hipospádias
- características da técnica
 - complexidade reduzida
 - morbidade mínima

- número de intervenções (...única)
 - internamento curto
 - bons resultados estéticos e funcionais
- experiência do cirurgião na exequibilidade da técnica.

Tendo em conta as repercussões psicológicas que as malformações genitais desencadeiam na criança e no agregado familiar, deve ser estabelecido um programa terapêutico visando uma correcção cirúrgica precoce, em geral aos 2-3 anos de idade.

MATERIAL, MÉTODOS E RESULTADOS

Foram revistos os processos de 279 doentes tratados por Hipospádias entre 1960 e Janeiro de 1987. Não fazem parte deste grupo os casos cujo tratamento não foi completado, nem outros já tratados mas sem reavaliação.

1. Para os Hipospádias balânicos (144 casos) os métodos utilizados foram (Quadro 1):

QUADRO 1—Hipopádiás/Técnicas Utilizadas

	Meatotomia/ /Avanço Meato e/ou Postec- tomia	MAGPI	Van der Meulen	Denis Browne Crawford	Correcção de curvatura + Denis Browne Crawford	Duckett	Várias ***	TOTAL
Balânicos	117 (+10)*	24 (+1)*	1 (+3)*				2	144 (51,61%)
Penianos Distais			62 (+2)*	23			2	87 (31,18%)
Penianos Proximais/ /perineais				(+1)**	35 (+1)*	7	6	48 (17,21%)
TOTAL	117 (=10)*	24 (=1)*	63 (=5)*	23 (=1)*	35 (=1)*	7	10	279

* Precedidas de outras ou da mesma técnica

** Uretra membranosa

*** Ombredane

Mathieu

Fraser

— Até 1975 — meatotomia e/ou postectomia (81 casos)
— de 1975 a 1984 — avanço do meato e plastia do prepúcio (46 casos — destes, 10 foram retomas de casos precedentes)³

Do conjunto destas duas fases a média de intervenção por doente (MI/D) foi de 1,09 (Quadro 2), não houve complicações e as intervenções foram efectuadas em ambulatório. A última técnica referida é ainda hoje utilizada em casos de Hipospádiás frustres — prepúcio fendido, fosseta para navicular.

— A partir de 1984 foi adoptada a técnica de MAGPI (meatal advancement glanulo plasty intervention) com diversas modificações^{4,5}, em 24 casos e uma retoma de um caso operado pela técnica precedente (Fig. 1).

Procura-se um bom afundamento do meato quando da sutura ventral da glande; a pele é suturada longitudinalmente na face ventral cerca de 2-3 cm para correcção da palmeta frequentemente presente; penso moderadamente compressivo com gaze humedecida em soro e instalação de algália ou tubo distal durante 24 horas. Muitas vezes são expelidos ao fim de poucas horas pelo doente, aquando do esforço para urinar, o que não trouxe complicações. Remoção do penso às 24 horas.

As hospitalizações foram de 2 a 4 dias, a MI/D de 1,12 (Quadro 2). Houve três casos de deiscência, um retomado pela mesma técnica e dois por Van Der Meulen (Quadro 3).

O resultado funcional é bom em ambas as técnicas e o estético notoriamente superior na técnica de MAGPI.

2. Para os outros Hipospádiás sem curvatura — penianos distais (87 casos), os métodos de tratamento foram (Quadro 1):

— Até 1979, técnica de Denis Browne modificado por Crawford (DBC)^{6,7}, com dois tempos cirúrgicos obrigatórios (23 casos).

Para o primeiro tempo — meatotomia e balanofixação do prepúcio — os doentes não foram algaliados ou foram-no em casos pontuais por 24 horas; penso aberto. A hospitalização oscilou entre 3 a 5 dias.

No segundo tempo efectua-se a uretroplastia em dois planos com sutura contínua travada com Nylon 5/0, sobre algalias 8 ou 10 Ch.; incisão de descarga na pele peniana dorsal, ponto de fixação da algália à glande e desta à prega supra pública; penso aberto gordo. Remoção da algália ao 5º dia.

Hospitalização de 7 a 10 dias. A MI/D foi de 2,82 (Quadro 2) englobando os tempos cirúrgicos obrigatórios, correcção de complicações e tempos complementares (postectomia, correcção de palmeta ou de meato deiscente *fish mouth*, etc.) (Quadro 4).

Como complicações registam-se cinco o que significa uma taxa de 21,74% (Quadro 3)

3 fístulas	— 13,04%
1 estenose da uretra	— 4,35%
1 deiscência	— 4,35%

— A partir de 1979 foi adoptada a técnica de Van Der Meulen (VDM)⁸ — tempo cirúrgico único — executada em 62 novos casos e em cinco retomas (3 balânicos e 2 penianos operados por DBC) (Fig. 2).

Adoptou-se o retalho de rotação de 90º contrariando o frequente desvio do rafe ventral, e excisando cuidadosamente os bordos de pele atrofica. Na maior parte dos casos a meatotomia da membrana pelúcida da uretra é feita no mesmo tempo operatório, e as suturas contínuas executadas com Vycril (R) 6/0. Instala-se algália 8 ou 10 Ch. fixada a um penso moderadamente compressivo com gaze humedecida em soro fisiológico. Remoção da algália às 24 horas e do penso compressivo às 48-72 horas. Hospitalização de 4 a 6 dias com penso aberto e gordo.

A MI/D foi de 1,48 (Quadro 2) englobando tratamento de complicações e tempos complementares (excisão de prepúcio redundante) (Quadro 4).

Como complicações registam-se sete o que significa uma taxa de 11,29% (Quadro 3).

6 fístulas	— 9,68%
1 estenose do meato	— 1,61%

O resultado funcional é bom e o estético satisfatório em ambos os casos. Na técnica de VDM, o edema e a rotação correctiva exagerada persistem durante algum tempo mas vêm progressivamente a desaparecer.

3. No tratamento dos Hipospádiás com curvatura (48 casos) os métodos foram (Quadro 1):

— Até 1984 plastias de correcção de curvatura com excisão da *cordae* e uretroplastia DBC — três tempos cirúrgicos obrigatórios — (35 casos).

No primeiro tempo² procede-se à excisão do tecido fibroso, com libertação franca dos corpos cavernosos e da

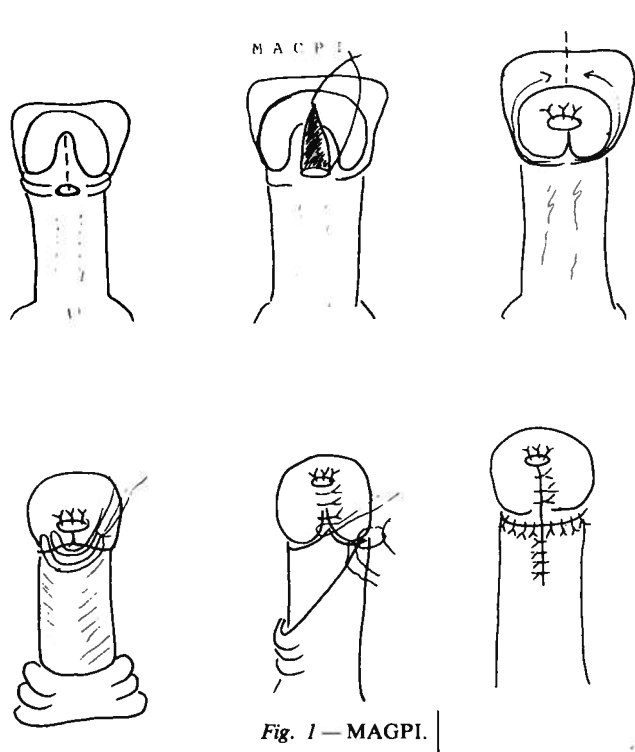


Fig. 1 — MAGPI.

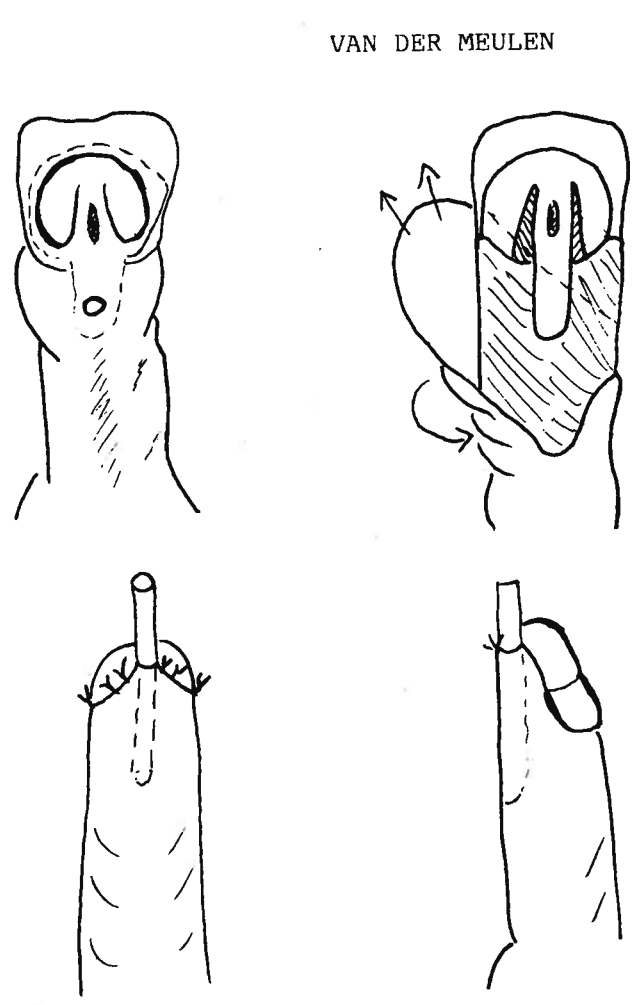
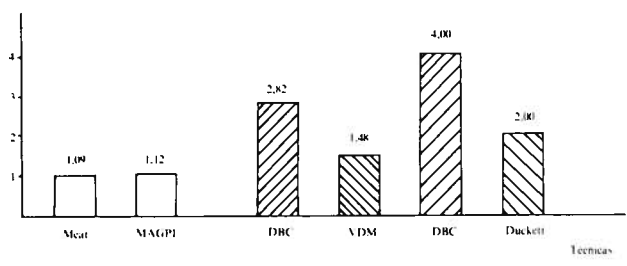


Fig. 2 — Van der Meulen.

QUADRO 2 — Hipospádiás — Média Intervenções/Doente



uretra distal atrofica, muitas vezes sem corpo esponjoso e também muito aderente; a disseção leva-se tão longe quanto o necessário para assegurar uma ereção satisfatória. Após este procedimento, o meato urinário é obrigatoriamente recuado no sentido proximal, de modo que o resultado final deste tempo, é sempre um Hipospádiás peniano proximal ou perineal. O encerramento cutâneo é feito pelo método de

Byars⁹ com modificações adequadas a cada caso; instalação de algália 8 ou 10 Ch.; penso moderadamente compressivo com gaze humedecida em soro fisiológico e ponto de suspensão da glândula à prega supra púbica.

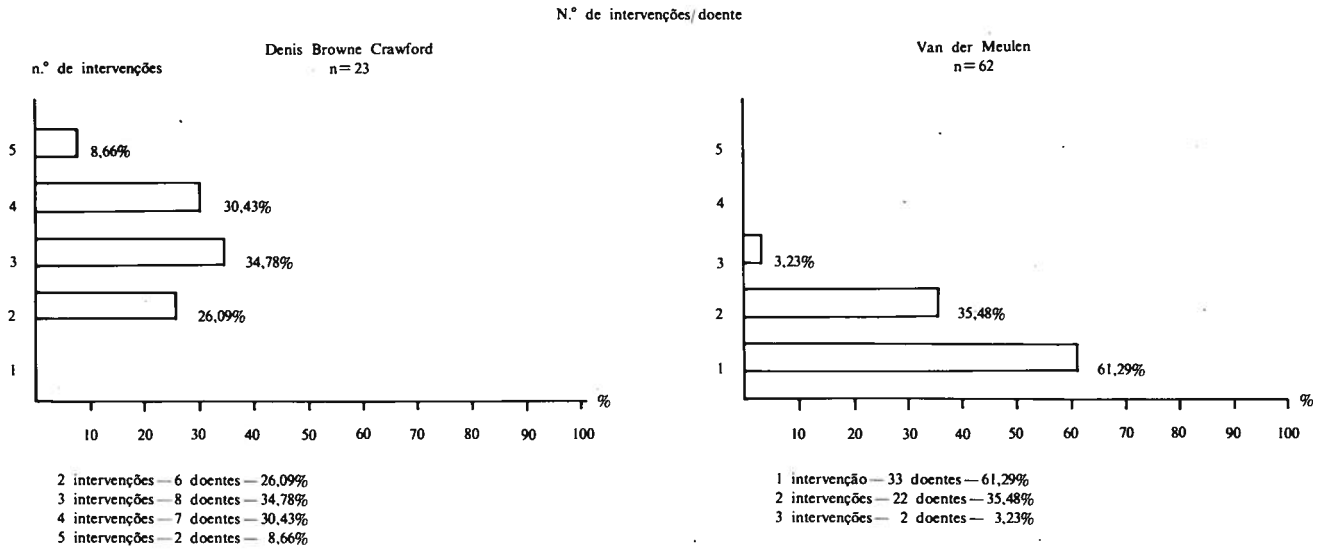
A remoção da algália faz-se às 24-48 horas e do penso compressivo às 72 horas; hospitalizações variáveis entre 7 a 10 dias.

QUADRO 3 — Hipospádiás — Complicações das Técnicas

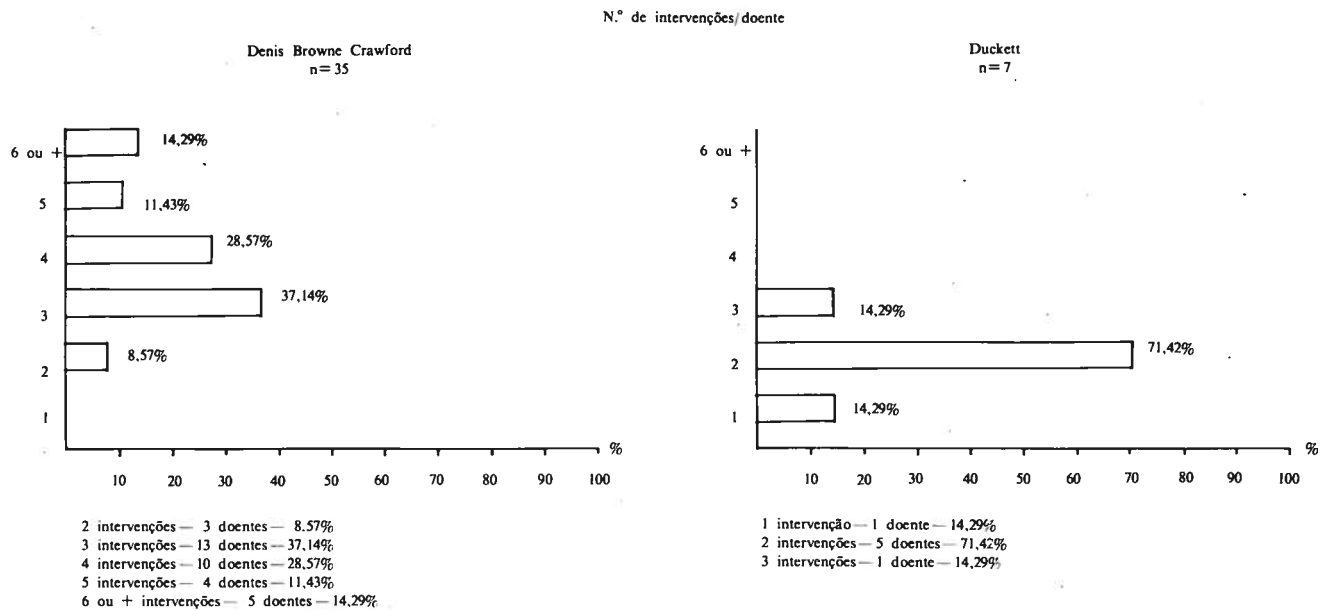
	Balânicos		Peniano		Proximal/Perin.	TOTAIS	
	Meatotomia Reimp. Meato Pl. prepúcio	MAGPI e VDM	Peniano Distal DBC	VDM			
Estenose	0	0	1	1	5	0	7
Fístula	0	0	3	6	5	5	19
Deiscência	0	3	1	0	1	1	6
Compl./Total	0/117	3/25	5/23	7/62	11/35	6/7	32/269
%	%	12,0%	21,74%	11,29%	31,43%	85,71%	11,90%

Não constam os 10 casos com técnicas várias

QUADRO 4—Hipospádiás Peniano Distal — Comparação de Técnicas



QUADRO 5—Hipospádiás Peniano Proximal/Perineal — Comparação de Técnicas



Seguem-se os dois tempos DBC, mas a uretroplastia (Fig. 3) só é efectuada quando não há reminiscência de curvatura, procedendo-se se necessário a um novo tempo de correcção da mesma.

A MI/D foi de 4,0 (Quadro 2) englobando os tempos inerentes à própria técnica, a correcção de complicações e os tempos complementares (postectomia, correcção de cicatrizes, balanoplastia para meato deisciente, etc) (Quadro 5)

Como complicações registam-se onze numa taxa de 31,43% (Quadro 3).

- 5 fístulas — 14,28%
- 5 estenoses da uretra — 14,28%
- 1 deiscencia — 2,86%

A técnica de DBC continua a ser utilizada para casos provenientes de outros Serviços, com cirurgias prévias e sem prepúcio utilizável, ou para casos de deiscência de Duckett.

— A partir de 1984 passou-se a adoptar a técnica de Duckett^{10,11} — um tempo cirúrgico (7 casos) (Fig. 4).

URÉTROPLASTIA - D B C

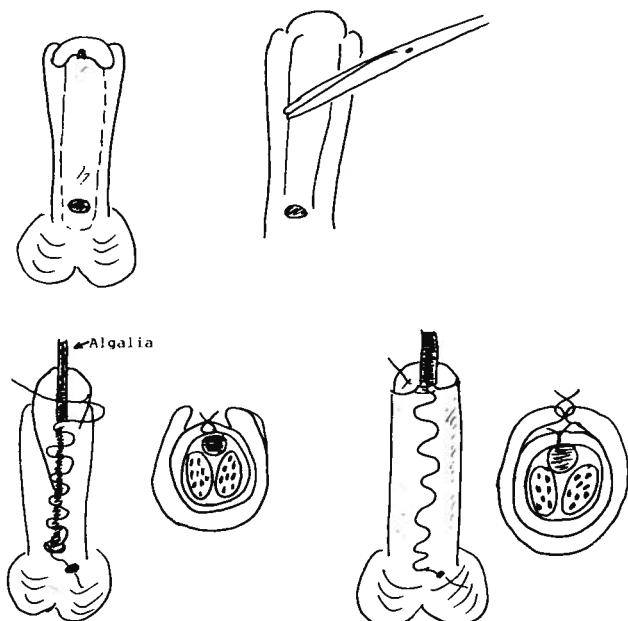


Fig. 3 — Uretroplastia — DBC.

URÉTROPLASTIA - DUCKETT

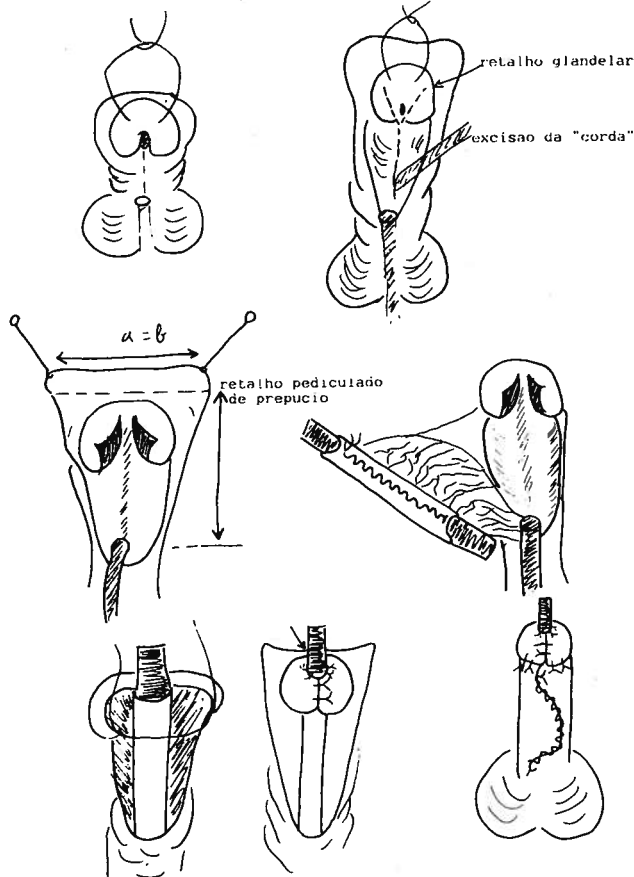


Fig. 4 — Uretroplastia — Duckett.

Por esta técnica a correção da curvatura com excisão do tecido fibroso obedece aos mesmos trâmites descritos acima, sendo no mesmo tempo operatório da construção do tubo da neo uretra, a partir de retalho pediculado do prepúcio sobre algália 10 Ch..

A porção distal da uretra é seccionada obliquamente, despezando a zona pelúcida para garantir uma boa anastomose proximal ao tubo pediculado. Este é colocado com a sua sutura longitudinal encaستoada no sulco dos corpos cavernosos, de modo a evitar a sobreposição das suturas — neo uretra e cutânea. A glândula é talhada a fim de evitar as estenoses frequentes a este nível.

A pele é muitas vezes insuficiente para o recobrimento completo. Nestes casos a face ventral é a preferida, deixando a nu a face dorsal, que irá cicatrizar por segunda intenção.

Procede-se à fixação da algália e à suspensão da glândula já descritas na DBC, e penso compressivo descrito em VDM.

O penso é retirado às 48-72 horas e a algália ao 7º dia. Para os casos de Hipospádias perineal, o tempo de Duckett é precedido pelo encerramento da uretra membranosa segundo princípio DB.

A MI/D é de 2,0 (Quadro 2), incluindo tempos preliminares, correção de complicações e tempos complementares (Quadro 4).

Como complicações há a registar seis numa taxa de 85,71% (Quadro 3).

5 fistulas	— 71,43%
1 deiscencia	— 14,28%

O tratamento das complicações dentro deste grande grupo foi feito consoante as particularidades de cada caso. Porém nas fistulas múltiplas e estenoses críticas foi preferida a incisão da uretra a céu aberto, seguida de reconstrução total da neo uretra pelo método de DB.

O resultado funcional é bom e o estético notoriamente superior na técnica de Duckett.

DISCUSSÃO

O diagnóstico de Hipospádias deve ser feito no período neonatal, nesta fase é fundamental apreciar o diâmetro do meato urinário e se necessário, proceder a uma meatotomia. É desejável estabelecer, desde logo, o programa da correção a efectuar posteriormente.

Os casos de Hipospádias perineais devem ser analisados criteriosamente para despiste de eventual Intersexo, mas sem os confundir *a priori*, o que acarretaria medidas desnecessárias e uma carga emocional muito negativa nos familiares².

A idade da primeira observação dos diversos doentes desta série, é muito variável, mas há uma tendência para esta ocorrer em idades mais precoces. Sempre que tal se verifica, as intervenções são programadas por volta dos 2-3 anos; antes que os efeitos emocionais das malformações genitais se tornem deletérios, mas em que o controlo de esfínteres já permite uma boa higiene perineal.

Na classificação e na metodologia seguida na correção cirúrgica dos Hipospádias, é determinante a presença ou não de curvatura peniana *cordae*; esta deve-se à presença de tecido fibroso resultante da aplasia do corpo esponjoso e intimamente aderente à albugínea que reveste os corpos cavernosos¹².

A curvatura por *cordae* não deve ser confundida com as bridas cutâneas, geralmente situadas no rafe ventral do pénis (muitas designadas por *palmeta*) e corrigíveis por processos simples de plastia cutânea. Encontram-se estas bridas em qualquer tipo de Hipospádias e em muitos pénis sem malformações da uretra.

Da análise do Quadro 1, verifica-se que a percentagem de Hipospádias balânicos tratados, é inferior à descrita nas estatísticas gerais. Provavelmente muitos dos casos não orientados para Serviços diferenciados, serão descurados ou tratados noutros locais.

No tratamento dos Hipospádias balânicos foram utilizadas três tipos de técnicas ao longo do tempo (Quadro 1). Com qualquer delas consegue-se um bom resultado funcional, à partida não há curvatura, o jacto urinário é fácil e aceitavelmente bem dirigido. O resultado estético da fase inicial é notoriamente melhorado pelo avanço do meato e plastia prepucial, o que justifica a retoma de 10 casos.

Crescente melhoria no resultado estético foi trazida pela técnica de MAGPI, a glândula retoma um aspecto cónico não fendido, sendo muito difícil distingui-la de uma glândula normal. A delicadeza exigida na execução da técnica, o risco de complicações (3 deiscências em 25), (Quadro 3) e a necessidade de hospitalização, são o preço justificado de um resultado estético excelente.

No entanto, o entusiasmo pela técnica não deve alargar o âmbito da sua indicação, limitada aos Hipospádias com meato localizado no/ou distalmente ao sulco coronal. A sua utilização nos casos mais proximais, poderá conduzir a resultados sem o êxito esperado, necessitando de intervenções complementares¹³.

A MI/D é sobreponível em ambos os grupos, 1,09 para 1,12 (Quadro 2).

No tratamento dos Hipospádias penianos distais sem curvatura, foram utilizados sequencialmente as técnicas de DBC e de VDM. Na segunda a hospitalização é globalmente mais reduzida e a MI/D é de 1,48 contra 2,82 na primeira (Quadro 2).

A DBC tem obrigatoriamente dois tempos operatórios e necessita frequentemente de outros complementares (postectomia, plastias cutâneas para correcção da palmeta, etc.) (Quadro 4); enquanto que a VDM tem um único tempo operatório que simultaneamente corrige a rotação e a palmeta se as houver; os tempos prévios de meatotomia e os complementares de excisão de prepúcio redundante poderão tender para zero. A meatotomia pode ser executada no tempo da uretroplastia e a excisão do prepúcio excedente exactamente calculada, facto que não ocorreu nos primeiros casos tratados no Serviço (Quadro 4).

A DBC exige um bom nível técnico e os riscos de complicações não são de descurar. A técnica de VDM é notoriamente mais simples, motivo porque é a escolhida para ser executada pelos cirurgiões em fase de treino; não obstante as complicações são menos frequentes: 11,29% contra 21,74% (Quadro 3).

Com qualquer dos dois métodos se consegue um bom resultado estético e funcional. Nenhum deles, porém, restitui à glândula um aspecto completamente normal; a recuperação estética final é mais morosa no caso de VDM, devido ao acentuado edema que por vezes se instala.

Outras técnicas utilizadas para este tipo de Hipospádias, nomeadamente Mathieu, terão melhores resultados estéticos, mas atendendo ao seu grau de complexidade e sobretudo ao maior número de complicações, não foi adoptada como técnica de rotina¹⁴.

No tratamento de Hipospádias com curvatura, o passo mais importante consiste na excisão completa do tecido fibroso da *cordae*. Na dúvida quanto à libertação completa dos corpos cavernosos, deve-se sempre proceder ao teste de erecção para certificar a eficácia daquele gesto. Se a correcção da curvatura não fôr perfeita, qualquer tipo de uretroplastia a efectuar, votará o resultado final ao fracasso.

Quanto à uretroplastia, foram utilizadas sequencialmente as técnicas de DBC e de Duckett.

A primeira tem obrigatoriamente três tempos operatórios; a uretroplastia é diferida do tempo prévio ou prévios de cor-

recção de curvatura, o que leva a uma deslocação do meato para uma localização mais proximal, factor de impacto bastante negativo quer na criança quer no agregado familiar. Torna-se indispensável uma boa compreensão e a aceitação do programa terapêutico por parte destes.

No tempo seguinte, para a confecção da neo uretra, vai ser utilizada pele cicatricial, o que aumenta o risco de complicações, e a crescente dificuldade de correcção das mesmas. 9 em 35 doentes (25,71%) sofreram cinco ou mais intervenções (Quadro 5).

Incluídas nestas complicações referem-se dois casos de obstrução completa por concreções de sebo, não resolvida por cateterização e que obrigaram à incisão longitudinal dum segmento da uretra e a nova reconstrução¹⁵.

A técnica de Duckett veio obviar à multiplicidade de tempos operatórios e a alguns dos inconvenientes descritos na técnica precedente. A confecção da neo uretra com epitélio de transição da pele prepucial é mais fisiológica. Na clássica técnica de Horton Devine é já utilizada, mas com enxerto livre; no entanto, o uso de retalho vascularizado traz à neo uretra melhores condições de irrigação, com menores riscos de retracção ou de necrose^{10,16}.

Apesar da alta taxa de fístulas verificadas nesta ainda pequena série (Quadro 3) foi diminuída espectacularmente a MI/D de 4,0 para 2,0 (Quadro 2) e os incómodos daí decorrentes (Quadro 5). Por outro lado nunca houve recidiva na correcção da fistula única, facto que não era regra na DBC.

As calibragens mediatas da uretra foram satisfatórias, contudo as conclusões ainda são aleatórias, visto que, o número de casos é escasso e o tempo de recuo curto.

A selecção de casos para a técnica de Duckett deve considerar uma quantidade suficientemente generosa de pele peniana, de modo a conseguir além do retalho pediculado, pele suficiente para um bom recobrimento cutâneo. Esta tem sido a grande dificuldade encontrada na maioria dos casos descritos, facto que poderá ter contribuído para o número elevado de fístulas da presente série.

A utilização de enxerto livre de mucosa vesical na construção da neo uretra, será solução para este problema. Pesando, porém, os inconvenientes duma cistotomia e a manutenção da consequente cistostomia no pós operatório, julga-se a sua indicação restrita aos casos mais difíceis, nomeadamente, Intersexo, grande escassez cutânea e reintervenções por vários e repetidos insucessos. A sua recente utilização no Serviço ainda não permite dados concluintes, contudo noutras mãos, os resultados são promissores^{17,18}.

O resultado funcional é bom, sempre que forem cumpridos os princípios descritos na correcção da curvatura e se a neo uretra tiver um calibre adequado. Desde que a reconstrução glandular seja conseguida e as cicatrizes das incisões de descarga ou da epitelização por segunda intenção no não recobrimento completo, sejam corrigidas, o resultado estético é muito a ceitável em qualquer das técnicas descritas para este tipo de Hipospádias.

Todas, porém, exigem uma alta diferenciação técnica por parte do Cirurgião e um grupo de pessoal de Enfermagem muito bem treinado e responsável. No pós operatório, qualquer gesto intempestivo pode ser catastrófico, e qualquer incidente deve ser imediatamente detectado. A resolução das complicações sequentes cresce em progressiva dificuldade.

Para todo o conjunto das técnicas citadas, salientam-se sucintamente apenas gestos pontuais que se julgam importantes para o bom êxito das mesmas.

Em todos os métodos de tratamento dá-se atenção aos cuidados de hemostase, feita por electrocoagulação delicada ou preferentemente pela *torção* da pinça hemostática. Um pequeno hematoma poderá comprometer a mais elaborada uretroplastia.

Em nenhum dos casos foi utilizado garrote nem epinefrina, ambos interferem com a oxigenação dos retalhos e fal-

seiam a qualidade da hemostase. Tão pouco foram usadas derivações urinárias protectoras, quer por perineo quer por cistostomia; não são isentas de risco e em nada melhoram os resultados.

Tem sido utilizada por rotina a anestesia loco regional com Bupivacaina; no pós operatório além da analgesia habitual, os doentes são sedados com Diazepam ou com Hidroxyzina. Ambas as medidas contribuem para uma notável melhoria do conforto da criança e para um ambiente de calma e confiança na Enfermaria¹⁹.

CONCLUSÕES

O tratamento do Hipospádia tem por objectivo a reconstrução de um pénis que deve tender para o perfeito, quer no aspecto funcional quer no estético. A escolha do método de correcção deve ser criteriosa entre a numerosa lista de técnicas descritas, cada dia acrescida de redescobertas e modificações. Nenhuma concentra os atributos de panaceia mágica, cada uma tem as suas limitações, as suas dificuldades.

Cada tipo de Hipospádia requer um tipo de técnica que deve ser adequada e exequível no menor número possível de tempos operatórios. O cirurgião deve ter um completo domínio das técnicas plásticas de base, experimentado nos diversos procedimentos de Correção de Hipospádia, conhecedor dos riscos e das complicações de cada gesto, e toda a equipa deve estar treinada no manuseio do pós operatório e no contacto com as crianças e a família. A idade de tratamento deve ser precoce (2-3 anos), os internamentos reduzidos e curtos, o meio hospitalar adequado, o incómodo mínimo, para que as repercussões psicológicas não deixem uma marca indelével de difícil recuperação. Na evolução do tratamento dos Hipospádia as técnicas em tempo único, utilizadas no Serviço, têm-se revelado compensadoras, satisfazendo os requisitos acima referidos.

BIBLIOGRAFIA

- BELMAN A.B.: Hypospadias. In: Welch K.J. et al. (ed.): *Pediatric Surgery*: 4th edit. Yearbook Medical Pub., 1986.
- BELMAN A.B.: The urethra. In: Kelalis P. et al. (ed.): *Clinical Pediatric Urology*. Philadelphia: W.B. Saunders, 1976.
- KOFF S.A.: Mobilization of the urethra in the surgical treatment of Hypospadias. *J. Urol.* 1981; 125: 394.
- DUCKETT J.W.: MAGPI (meatoplasty and glanuloplasty). *Urol. Clin. N. Am.* 1981; 8: 513.
- DIMLER M., GIBBONS M.D., HALEY A.: A modification of the MAGPI procedure. *J. Pediat. Surg.* 1984; 19: 627.
- BROWNE D.: An operation for hypospadias. *Proc.R. Soc. Med.* 1949; 42: 466.
- YARBROUGH W.J., JONHSTON J.H.: Crawford modification of Dennis-Browne hypospadias procedure. *J. Urol.* 1977; 117: 782.
- VAN DER MEULEN J.C.: Reconstructive surgery of the anterior urethra. *Br. J. Plast. Surg.* 1970; 23: 291.
- BYARS L.T.: Surgical repair of hypospadias. *Surg. Clin. N. Am.* 1950; 30: 1371.
- DUCKETT J.W.: Transverse preputial island flap technique. *Urol. Clin. N. Am.* 1980; 7: 423.
- SAUVAGE P., ROUGERON G., CUVELIER G.: L'utilisation du lambeau preputial transverse pédiculé dans la chirurgie de l'hypospade. *Chir. Pediat.* 1987; 28: 220.
- MOLLARD P.: *Précis d'Urologie de l'enfant*. Paris: Masson Ed., 1984; 307-21.
- OZEN H.A., WHITAKER R.H.: Scope and limitations of MAGPI hypospadias repair. *Br. J. Urol.* 1987; 59: 81.
- MATHIEU D.: Procédé de cure radicale en un temps de l'hypospadias balanique ou juxta-balanique. *J. Chir. (Paris)* 1932; 39: 481.
- DONNELLY B.J., PENDERVILLE J.B.: The Denis-Browne repair for hypospadias. *J. Urol.* 1981; 125: 706.
- DEVINE C.J. Jr., HORTON C.E.: Hypospadias repair. *J. Urol.* 1977; 118: 188.
- HENDREN W.H., REDA E.F.: Bladder mucosa graft for construction of male urethra. *J. Pediat. Surg.* 1986; 21: 189.
- MOLLARD P., MOURIQUAND P., BESSET T.: Le traitement de l'hypospadias. *Chir. Pediat.* 1987; 28: 197.
- WHITE J., HARRISON B., RICHMOND P. et al.: Post-operative analgesia for circumcision. *Br. Med. J.* 1983; 286: 1934.

Pedido de Separatas:
 Maria José Leal
 Cirurgia Pediátrica
 Hospital de Santa Maria
 1600 Lisboa