

CARCINOMA PULMONAR BRONQUIÓLO-ALVEOLAR

MARIA LUÍSA VIEIRA, CARLOS GALVÃO LUCAS, NELSON DIOGO, R. AMARAL-MARQUES

Serviço de Pneumologia 4. Hospital de Pulido Valente. Lisboa

RESUMO

Apresenta-se um caso de carcinoma pulmonar bronquíolo-alveolar que, devido à raridade da sua forma de apresentação clínica, forma secretora com broncorreia abundante de 1000 ml/dia, os autores acharam importante divulgar. A propósito deste caso, é feita uma revisão dos adenocarcinomas do pulmão, em particular o carcinoma bronquíolo-alveolar, nos seus aspectos clínicos, radiológicos, de diagnóstico, prognóstico e tratamento.

SUMMARY

Bronchiolo alveolar lung carcinoma with regard to a case study

The authors present a clinical case of a patient with a bronchiolo alveolar lung carcinoma with an unusual form of presentation: secretory pattern with large amounts of bronchial secretion — 1000 cc per day —. At the same time, a theoretical approach of lung adenocarcinoma is made, in particular the bronchiolo alveolar carcinoma, in which it concerns clinical, radiological, diagnosis, prognosis and therapeutical aspects.

INTRODUÇÃO

O adenocarcinoma constitui, nalgumas séries, o tipo de carcinoma pulmonar mais frequente¹.

Ao contrário do carcinoma epidermóide e do carcinoma de pequenas células, a sua origem situa-se a nível dos bronquíolos periféricos¹.

ASPECTOS MORFOLÓGICOS

Histologicamente os adenocarcinomas dividem-se em categorias baseadas no padrão de crescimento do tumor. De acordo com classificação para os carcinomas do pulmão, segundo a OMS e revista em 1981², os adenocarcinomas classificam-se conforme se encontra indicado no Quadro 1.

Os adenocarcinomas acinar e papilar crescem por destruição e invasão, tal como os adenocarcinomas de outros órgãos e formam padrões glandulares que, nalguns casos, podem ser difíceis de distinguir do adenocarcinoma metastático.

O padrão de crescimento sólido é uma outra variante, mas comporta-se da mesma maneira.

O carcinoma bronquíolo-alveolar, nome proposto por Liebow, foi descrito pela primeira vez em 1876³. Parece ter origem nos pneumocitos tipo II e células bronquiolares de Clara^{4,5}, sendo característica a forma como cresce ao longo dos septos alveolares, com reduzida destruição do parênquima. Durante os últimos dez anos, novos factos em relação à patogenia, anatomia patológica e, em particular, o estudo ultraestrutural, assim como os meios de diagnóstico, deram um interesse renovado a este tipo de tumor, que apesar de tudo é raro.

Para além da controvérsia em relação à célula de origem e disseminação deste tumor, os aspectos radiológicos são bastante variáveis⁶.

Alguns destes tumores surgem em pulmões patológicos ou em zonas de cicatrizes pulmonares (asbestose, fibrose primária ou secundária, tuberculose, etc.)⁸.

ASPECTOS CLÍNICOS

A frequência do carcinoma bronquíolo-alveolar varia, consoante os autores, entre 1 e 9% de todos os câncros do pulmão⁷. Uma revisão recente da literatura revelou uma incidência de menos de 0,4%, provavelmente devido às dificuldades de diagnóstico histológico⁸.

Alguns autores referem um predomínio do sexo feminino⁹, o que contrasta com os outros tipos de carcinomas bronco-pulmonares, e a relação com o tabagismo é muito menos evidente¹⁰.

Os grupos etários mais frequentemente atingidos estão entre a 5ª e a 6ª décadas, havendo contudo referência a indivíduos mais jovens¹¹.

Clinicamente, os doentes com carcinoma bronquíolo-alveolar podem estar assintomáticos durante longos períodos de tempo, devido ao seu crescimento lento. Outros podem, pelo contrário, desenvolver quadros de insuficiência respiratória progressiva, devido ao crescimento mais rápido.

A clássica broncorreia abundante e mucosa é rara e geralmente é uma manifestação tardia^{9,12} e, quando existe, caracteriza-se pela extrema abundância, em média 300 a 500 cc por dia, levando em certos casos a alterações hidro-electrolíticas¹³. Esta forma de apresentação é característica e uma constante em doentes com carcinoma bronquíolo-alveolar tipo secretor, especialmente quando o tumor é multicêntrico¹².

ASPECTOS RADIOLÓGICOS

Os aspectos radiológicos deste tipo especial de carcinoma são variáveis⁶. Há no entanto dois padrões distintos: a forma localizada e a forma difusa.

A forma localizada, a mais frequente (50% dos casos), apresenta-se habitualmente como nódulo solitário de localização periférica, com um diâmetro entre 1 e 10 cm e cujos limites são irregulares devido ao efeito cicatricial do tumor sobre o parênquima vizinho¹⁴. Dado que o tumor infiltra as paredes brônquicas sem causar obstrução é possível, por

QUADRO I — Classificação dos adenocarcinomas

Adenocarcinoma acinar
Adenocarcinoma papilar
Carcinoma sólido com secreção de mucina
Carcinoma bronquíolo-alveolar

OMS — 1981

vezes, observar-se broncograma aéreo¹⁵. Outro padrão radiológico localizado é a massa com ou sem cavitação. A cavitação nem sempre aparente na radiografia simples, pode ser posta em evidência na tomografia^{6,16}.

A forma difusa é bastante diferente, tanto no aspecto como na sua evolução.

Assim, podemos encontrar nódulos múltiplos de diferentes tamanhos devido ao seu crescimento uniforme, podendo este padrão ser denominado de multinodular.

Se os nódulos coalescem, pode aparecer um padrão de pneumonia lobar¹⁷ com broncograma aéreo sendo, para alguns autores, um dos aspectos radiológicos mais frequentes na forma difusa.

Ocasionalmente pode existir um padrão semelhante à linfangiose carcinomatosa de um tumor com origem extra pulmonar.

Nalguns casos o derrame pleural está presente no início¹⁵ ou surge durante a evolução do tumor¹⁸.

DIAGNÓSTICO

Relativamente ao diagnóstico, os métodos citológicos (expectoração, secreções e escovado brônquicos e líquido pleural) são pouco significativos no estudo de doentes com carcinoma bronquíolo-alveolar solitário periférico, enquanto que a aspiração transtorácica apresenta uma elevada rentabilidade quer nas lesões localizadas (92%) quer nas multicêntricas (100%)¹⁹.

Devido à localização periférica deste tumor, a endoscopia brônquica é geralmente normal. A biópsia pulmonar trans-brônquica é útil quando o tumor está presente na sua forma multinodular ou difusa²⁰. A lavagem bronquíolo-alveolar permite, em certos casos, recolher células neoplásicas e fazer o estudo bioquímico⁸. Muitos doentes são diagnosticados através da toracotomia e alguns autores sugerem uma abordagem multidisciplinar agressiva para diagnóstico em qualquer doente com características sugestivas de carcinoma alveolar²¹.

A biópsia por aspiração transtorácica pode ser o método de diagnóstico mais vantajoso mesmo nas pequenas lesões periféricas que são relativamente inacessíveis aos métodos directos de estudo.

PROGNÓSTICO E TRATAMENTO

O prognóstico do carcinoma alveolar localizado é relativamente bom e, naqueles em que não há invasão de gânglios linfáticos, a lobectomia ou a pneumectomia poderão melhorar ainda mais o prognóstico sendo, nalgumas séries, a sobrevida aos 5 anos de 50 a 70%²². Isto não implica necessariamente uma cura visto que o tumor pode recidivar 5 a 10 anos após a cirurgia²³.

A forma difusa tem, pelo contrário, pior prognóstico²⁴. Os meios terapêuticos são muito limitados, porque este carcinoma é resistente à radioterapia¹⁰ e à quimioterapia, o que faz com que o seu tratamento seja puramente sintomático.

Nestes casos, o tratamento paliativo pode ser utilizado no sentido de reduzir a broncorreia. Vários métodos têm sido sugeridos com este objectivo, nomeadamente o tratamento

com atropina, corticosteróides e bloqueio do gânglio estrelado. Se os citostáticos não parecem melhorar este sintoma desagradável, existe recentemente controvérsia quanto ao efeito paliativo da radioterapia, que tem sido utilizada pontualmente com sucesso^{25,26}.

Atendendo à raridade dos carcinomas bronquíolo-alveolares secretores, pareceu-nos ter interesse a divulgação de um caso clínico estudado no serviço de Pneumologia 4 do Hospital de Pulido Valente.

CASO CLÍNICO

H.S.M., de 41 anos de idade, sexo masculino, de raça branca, construtor civil, internado a 4/11/1988 por queixas de pieira, eliminação abundante de expectoração líquida e emagrecimento.

Os sintomas iniciaram-se em Fevereiro de 1988 com febre não quantificada, mialgias, tosse, expectoração líquida e alguns episódios de expectoração hemoptóica.

Concomitantemente refere rinorreia serosa, prurido nasal e ocular acompanhados de crises esternutatórias.

É observado e após radiografia do torax (Fig. 1) foi medicado com Doxiciclina tendo havido regressão parcial dos sintomas, mantendo, contudo, expectoração líquida, de sabor salgado, com posição de drenagem preferencial de inclinação do tronco para a frente.

Em Maio de 1988 aparecimento de pieira de predomínio nocturno e sem melhoria após terapêutica com broncodilatores. É internado nos H.C.L. onde efectuou vários exames complementares entre os quais manometria esofágica, estudo radiológico do esófago, estômago e duodeno e fibrobroncoscopia, cujos resultados foram inconclusivos, pelo que teve alta.

O doente manteve as mesmas queixas, sendo de salientar o aumento do volume da expectoração líquida, chegando a eliminar cerca de 1000 cc por dia, razão porque foi internado no H.P.V..

Nos antecedentes pessoais havia a referir uma laparotomia por úlcera duodenal em 1966 e hábitos tabágicos até há cerca de 3 anos com uma carga tabágica de 20 U.M.A. (Unidades Maço Ano).

O exame objectivo confirmava a eliminação de grandes quantidades de secreções líquidas quando o doente inclinava o tronco para a frente (Fig. 2). Na observação torácica havia

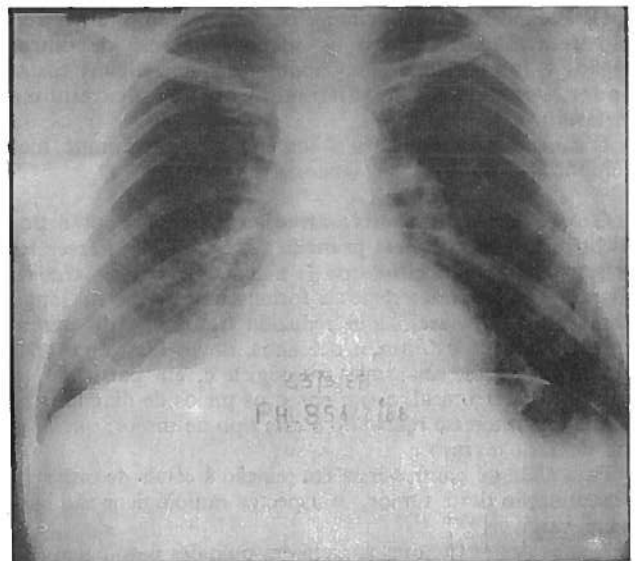


Fig. 1 — Radiografia do tórax (PA) no início dos sintomas.

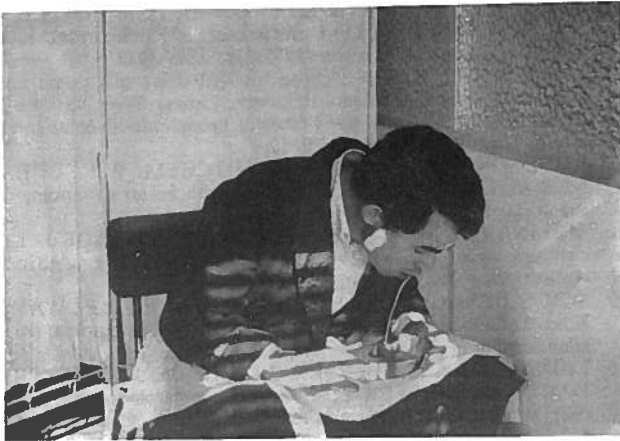

Fig. 2 — Aspecto da eliminação de secreções brônquicas, na posição de drenagem.

uma ligeira hipomobilidade do hemitórax direito, com redução das vibrações vocais e submacicez no seu terço inferior.

Na auscultação pulmonar ouviam-se ferveores subcrepitan-tes na face posterior da metade inferior do mesmo hemitórax, ferveores estes que desapareciam com a eliminação da expectoração.

A hematologia e a bioquímica foram considerados dentro dos parâmetros normais, apenas apresentando uma velocidade de sedimentação de 40 mm à 1.^a hora. A electroforese das proteínas revelava uma elevação das α_2 — globulinas (16,5%).

A reacção da tuberculina a 1 unidade (RT₂₃) foi negativa às 72 horas.

A radiografia de tórax (Fig. 3 a e b) de 4/11/88, revelava pequenas imagens de hipotransparência heterogêneas (acina-res), confluentes, localizadas no terço inferior do hemitórax direito, com predomínio na base, apagando o contorno interno da hemicúpula diafragmática, e que, pelo perfil, se verificava estarem localizados nos planos posteriores; sem broncograma aéreo.

O electrocardiograma revelava apenas uma taquicardia sinusal, com frequência cardíaca de 104/min.

Citologias da expectoração (3 amostras) — negativas.

Provas funcionais respiratórias (pneumotacografia) — Síndrome ventilatória restritiva, com moderada diminuição das possibilidades ventilatórias.

A gasometria arterial demonstrou uma hipoxémia (Pa O₂ = 73 mmHg) com hipocápnia (Pa CO₂ = 32,4 mmHg) e um equilíbrio ácido-base dentro dos valores normais.

TAC Torácica (Fig. 4) — mostrava franca condensação parenquimatosa heterogênea, com padrão interstício-alveolar de aspecto em *framboesa*, envolvendo sobretudo os lobos inferiores, predominantemente à direita. Possível aglomerado de pequenas formações ganglionares hilares direitas. Ausência de broncograma aéreo. Envolvimento pleural não significativo.

O doente continuava a eliminar grandes quantidades diá-rias (\pm 1000 cc/dia) de expectoração líquida, de sabor salgado e aspecto claro.

No prosseguimento do estudo deste caso efectuou-se a 11/11/88 uma broncofibroscopia que revelou:

Cordas vocais e traqueia sem alterações. Carina estreita, cortante e móvel. Árvore brônquica esquerda sem alterações. Na árvore brônquica direita observaram-se abundantíssimas secreções serosas, parecendo provir do segmento basal poste-rior, onde se efectuaram várias biópsias pulmonares trans-brônquicas. Colheita de secreções para exame citológico.

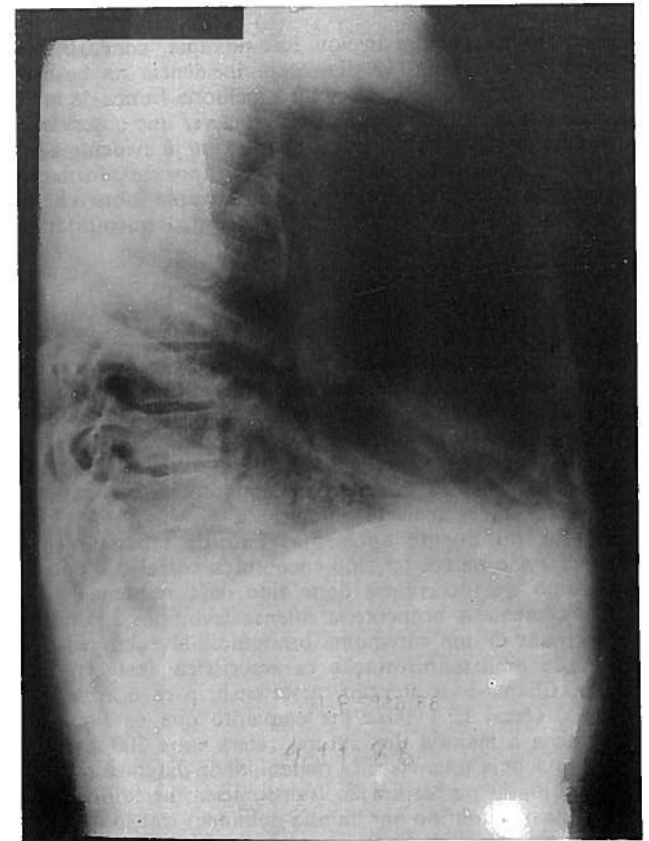
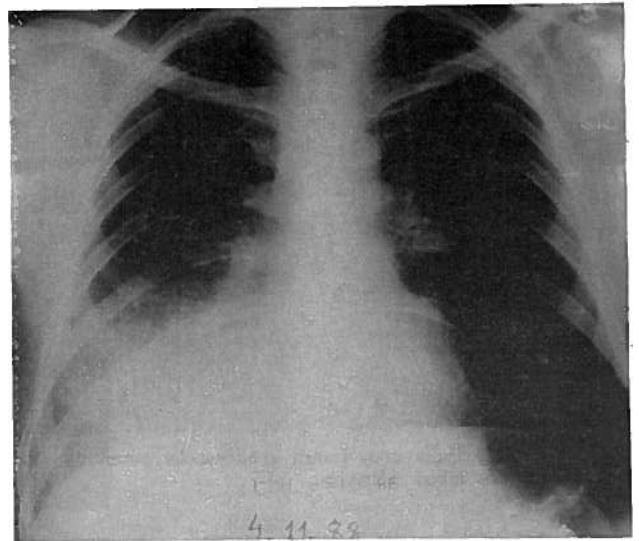


Fig. 3 (a e b) — Radiografia do tórax (PA e perfil) à entrada no Hospital.

Exame citológico das secreções brônquicas: positiva para células neoplásicas; exsudado granulocitário.

Biópsia pulmonar transbrônquica: adenocarcinoma bem diferenciado, muito provavelmente carcinoma bronquíolo-alveolar.

Após obtenção do diagnóstico o doente teve alta a 21/11/88, sendo enviado ao Cromwell Hospital — Dept. of Thoracic Medicine (Londres) onde esteve internado em

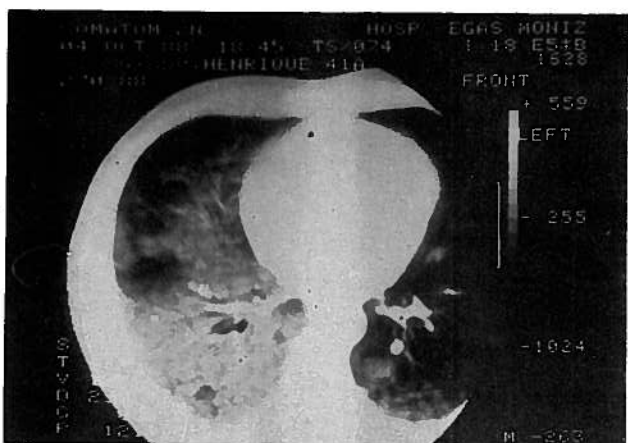


Fig. 4—TAC torácica com franca condensação parenquimatosa heterogénea nos lobos inferiores.

Dezembro de 1988, e iniciou Radioterapia, com 3000 Gy fraccionados durante 13 dias, com incidência na base do hemitórax direito, obtendo-se uma melhoria franca da broncorreia e aumento ponderal. Da última vez que observámos o doente em Consulta externa, quando era já evidente acentuada degradação do estado geral, fomos por ele informados de que iria iniciar quimioterapia e radioterapia sobre o hemitórax esquerdo, a efectuar noutra centro hospitalar de Lisboa.

COMENTÁRIOS

A análise do presente caso mostrou tratar-se de um carcinoma bronquíolo-alveolar, na sua forma difusa, padrão histológico raro e que de acordo com a literatura ocorre em 1 a 9% dos tumores primários do pulmão⁷.

A idade do doente corresponde aos grupos etários normalmente referenciados podendo, no entanto, este carcinoma surgir em idades mais jovens.

Apesar do doente apresentar hábitos tabágicos (ex-fumador) não parece ter sido encontrada correlação entre o tabagismo e a ocorrência deste tipo de carcinoma²⁶.

Clinicamente a broncorreia intensa levou-nos à hipótese de se tratar de um carcinoma bronquíolo-alveolar, visto se tratar de uma manifestação característica deste tipo de tumor. Chama-se a atenção, neste caso, para o apreciável volume, cerca de 1000cc/dia enquanto que na literatura consultada a maioria dos autores refere entre 300 a 400 cc.

Embora haja uma elevada rentabilidade diagnóstica através da biópsia por aspiração transtorácica, neste doente, o diagnóstico foi obtido por biópsia pulmonar transbrônquica. A radioterapia reduziu a broncorreia e registou-se uma melhoria no estado geral do doente, com aumento ponderal.

BIBLIOGRAFIA

1. MELAMED M.R., FLEHINGER B.J., ZAMAN M.: Impact of early detection on the clinical course of lung cancer. *Surgical Clin North Am* 1987; 67: 909-923.
2. *Histological typing of lung tumor*. 2nd ed. Geneva World Health Organization 1981.
3. MALASSEZ L.: Examen histologic d'un cas de cancer encéphaloïde du poumon. *Arch de Physiol Norm et Pathol*, 1876; 3: 353-72.

4. BEDROSSIAN C.W.M., WEILBAECHER D.G., BENTINCK D.C., GREENBERG S.D.: Ultrastructure of human bronchiolo-alveolar carcinoma. *Cancer* 1975; 36: 1399-1413.
5. DERNER G.B.: Origin of bronchiolo-alveolar carcinoma and peripheral bronchial adenocarcinoma. *Cancer* 1982; 49: 881-7.
6. BERKMEN Y.M.: The many faces of bronchiolo-alveolar carcinoma. *Sem Roentgenol* 1977; 12.
7. KNUDSON R.J., HATCH H.B., MITCHELL W.T., OCHSNER A.: Unusual cancer of the lung. *Bronchiolar carcinoma of the lung*. *Dis Chest* 1965; 48: 628-33.
8. MOLINA C.I., MIGNOT P., KANTELIP B., DELAGE J.: Les cancers bronchiolo alveolaires. *Encyclopedie Médico-Chirurgicale* 1987; 7: 1-6.
9. SCHRAUFNAGEL D., PELOQUIN A., PARE J.A.P., WANG N.S.: Differentiating bronchiolo alveolar cell carcinoma from adenocarcinoma. *Am Rev Respir Dis* 1982; 125: 74-9.
10. LUDINGTON L.G., VERSKA J.J., HOWARD T., KYPRIDAKTS G., BREWER L.A.: Bronchiolo-carcinoma (alveolar cell), another great imitator: a review of 41 cases. *Chest* 1972; 61: 622-8.
11. DONALDSON J.C., STOOP D.R., KAMINSKY D.B.: Bronchiolar carcinoma in a 20-year old man. *Chest* 1977; 71: 111-3.
12. LIANG-CHE TAO, WEISBROD G., PEARSON F.G., SANDERS D.E., FILIPETTO L.: Cytologic diagnosis of bronchiolo alveolar carcinoma by fine — needle aspiration biopsy. *Cancer* 1986; 57: 1565-1570.
13. HOMMA H., KIRA S., TAKASHI Y., IMAI H.: A case of alveolar cell carcinoma accompanied by fluid and electrolyte depletion through production of voluminous amounts of lung liquid. *Am Rev Respir Dis* 1975; 111: 857-862.
14. FELSON B., RALAISOMAY G.: Carcinoma of the lung complicating lipoid pneumonia. *AJR* 1983; 141: 901-907.
15. MARZANO M.J., DERCHLER T., MINTZER R.A.: Alveolar cell carcinoma. *Chest* 1984; 86: 123-8.
16. LIEBOW A.A.: Bronchiolo alveolar carcinoma. *Adv Intern Med* 1960; 10: 329-358.
17. EPSTEIN D.M., GEFFER W.B., MILLER W.T.: Lobar bronchiolo alveolar cell carcinoma. *AJR* 1982; 139: 463-468.
18. STOREY C.F., KNUDSON K.P., LAWRENCE B.J.: Bronchiolo (alveolar cell) carcinoma of the lung. *Thorac Surg* 1953; 26: 331-403.
19. TAO L.C., DELARUE N.C., SANDERS D., WEISBROD G.: Bronchiolo alveolar carcinoma: a correlative clinical and cytologic study. *Cancer* 1978; 42: 2759-2767.
20. EDWARDS C.W.: Alveolar carcinoma: a review. *Thorax* 1984; 39: 166-174.
21. DONALDSON J.C., KARNINSKY D.B., ELLIOT R.C.: Bronchiolar carcinoma: report of 11 cases and review of the literature. *Cancer* 1978; 41: 250-8.
22. MILLER W.T., HUSTED J., FREIMAN D., ATKINSON B., PIETRA G.G.: Bronchiolo alveolar carcinoma: two clinical entities with one pathologic diagnosis. *AJR* 1978; 130: 905-12.
23. MUNNELL E.R., DILLING E., GRANTHAM N., HARKEY M.R., MOHR J.A.: Appearance of solitary bronchiolar (alveolar cell) carcinoma of the lung. *Ann Thorac Surg* 1978; 25: 289-97.
24. BELGRAD R., GOOD C.A., WOOLNER L.B.: Alveolar cell carcinoma (terminal bronchiolar carcinoma): a study of surgically excised tumors with special emphasis on localized lesion. *Radiology* 1962; 79: 789-798.
25. SPIRO S.G., LOPEZ-VIDRIERO M.T., CHARMAN J., DAS I., REID L.: Bronchorrhoea in a case of alveolar cell carcinoma. *J Clin Pathol* 1975; 28: 60-5.
26. KRAWITZ S.M., MEHTA A.C., VIJAYAKUMAS S., STOLLER J.K.: Palliation of massive bronchorrhoea. *Chest* 1988; 94: 1313-4.
27. WATSON W.C., FARPOUS A.: Terminal bronchiolar or alveolar cell. *Cancer of the lung: Two hundred sixty-five cases*. *Cancer* 1966; 19: 776-780.

Pedido de Separatas:
 Maria Luísa Vieira
 Serviço de Pneumologia 4
 Hospital Pulido Valente
 Alameda das Linhas de Torres, 117
 1700 Lisboa