

Mastite Neonatal: Experiência de 12 Anos

Neonatal Mastitis: 12 Years of Experience



Ana BRETT, Sara GONÇALVES, Alexandra LUZ, Dora MARTINS, Henrique OLIVEIRA, Luís JANUÁRIO, Fernanda RODRIGUES

Acta Med Port 2012 Jul-Aug;25(4):207-212

RESUMO

Introdução e Objectivos: A mastite é uma inflamação da mama, que pode ou não ser acompanhada de processo infeccioso, sendo o *Staphylococcus aureus* o gérmen mais frequentemente isolado. A grande maioria dos casos é unilateral e tem bom prognóstico. O objectivo deste estudo foi caracterizar as mastites neonatais infecciosas diagnosticadas e tratadas num hospital de nível 3.

Métodos: Análise retrospectiva dos processos clínicos de lactentes com menos de dois meses com diagnóstico de mastite neonatal, observados entre Janeiro de 2000 e Dezembro de 2011. Foram avaliados aspectos clínicos, laboratoriais e microbiológicos bem como o tratamento instituído e evolução.

Resultados: Foram incluídos 21 lactentes, 14 do sexo feminino. A mediana da idade de diagnóstico foi de 21 dias. A mastite foi unilateral em 19 casos. Os sinais clínicos mais frequentes foram tumefacção e eritema. Em três crianças foi documentada febre. O agente isolado no exsudato mamário foi *Staphylococcus aureus*, meticilina susceptível em seis casos e meticilina resistente em três. A terapêutica antibiótica mais utilizada foi a flucloxacilina, com duração mediana de dez dias. Registaram-se 11 casos de abscesso mamário, dez drenados cirurgicamente e um com drenagem espontânea. Em dois casos com identificação de *Staphylococcus aureus* meticilina resistente houve evolução favorável com drenagem cirúrgica, apesar de antibioticoterapia com β -lactâmico. Não ocorreu outro tipo de complicações.

Conclusões: Tal como descrito na literatura, nesta série a mastite neonatal foi mais frequente no sexo feminino e unilateral. Em metade dos casos ocorreu formação de abscesso mamário. O único gérmen isolado foi *Staphylococcus aureus* (nove casos), sendo meticilina resistente em três, dois destes com evolução favorável com drenagem cirúrgica apesar de antibioticoterapia com β -lactâmico.

ABSTRACT

Introduction and Aims: Mastitis is an inflammation of the breast that may be accompanied by an infectious process. The most frequently isolated bacteria is *Staphylococcus aureus*. The vast majority of cases are unilateral and have good prognosis. The aim of this study was to characterize neonatal infectious mastitis diagnosed and treated in a tertiary hospital.

Methods: Retrospective analysis of all clinical records of infants < 2 months of age diagnosed with neonatal mastitis between January 2000 and June 2011. Clinical, laboratory and microbiological data, as well as treatment and outcome, were analyzed.

Results: Twenty-one children met inclusion criteria, fourteen were female. The median age at diagnosis was 21 days. Mastitis was unilateral in 19 cases. The most frequent signs were swelling and erythema. Fever was documented in three children. The bacteria identified in the breast exudate was methicillin susceptible *Staphylococcus aureus* in six cases and methicillin-resistant *Staphylococcus aureus* in three cases. The most frequently used antibiotic was flucloxacillin, with a median duration of ten days. There were 11 cases of breast abscess, ten drained surgically and one with spontaneous drainage. In two cases with isolation of methicillin-resistant *Staphylococcus aureus* there was a good outcome with surgical drainage, despite treatment with a β -lactam. There were no other complications.

Conclusions: As described in literature, in this series neonatal mastitis was more frequent in girls and unilateral. The development of breast abscess occurred in half of the cases. The only bacteria isolated was *Staphylococcus aureus* (9 cases), methicillin resistant in three cases, two of which with good outcome with surgical drainage, despite treatment with a β -lactam.

INTRODUÇÃO

A mastite define-se como um processo inflamatório da mama, que pode ou não ser acompanhado de infecção.¹ A infecção (mastite ou abscesso mamário) no período neonatal ocorre habitualmente em lactentes de termo,²⁻⁴ sendo o seu pico de incidência por volta da terceira semana de vida.² Durante as duas primeiras semanas, a mastite neonatal (MN) surge com igual frequência em ambos os sexos.^{2,5} Posteriormente, torna-se mais comum no sexo feminino, com uma relação de cerca de 2:1.^{2,4}

A fisiopatologia da MN está relacionada com a hipertrofia mamária fisiológica do recém-nascido, induzida pela exposição *in utero* a estrogénios maternos. Sendo assim,

é rara em prematuros por apresentarem uma glândula mamária ainda imatura.²⁻⁴ A infecção é desencadeada habitualmente pela presença de bactérias potencialmente patogénicas na pele e/ou nas mucosas que, utilizando o mamilo como porta de entrada, atingem o parênquima mamário.^{2,3} Em infecções por microrganismos gram negativos, a via hematogena poderá ser a preferencial.⁴

A grande maioria dos casos de MN é causada por *Staphylococcus aureus* (83-88%).^{2-4,6} Agentes etiológicos menos comuns incluem germens gram negativos (ex: *E. coli*, *Klebsiella*, *Shigella*, *Salmonella* e *Pseudomonas*)^{2,4,6-8} e, em alguns casos, podem estar implicados anaeróbios ou

A.B., S.G., A.L., D.M., L.J., F.R.: Unidade de Infeciologia e Serviço de Urgência. Hospital Pediátrico de Coimbra. Coimbra. Portugal.

H.O.: Serviço de Patologia Clínica. Hospitais da Universidade de Coimbra. Coimbra. Portugal.

Recebido: 27 de Fevereiro de 2012 - Aceite: 22 de Março de 2012 | Copyright © Ordem dos Médicos 2012

Streptococcus do grupo B.^{6,9}

Clinicamente caracteriza-se por eritema, edema, calor, hipersensibilidade e endurecimento local e geralmente é unilateral.^{2,4} Pode também ocorrer saída de exsudato purulento pelo mamilo ou mesmo a formação de abscesso.^{2,5} Manifestações sistêmicas são raras, estando referida febre em 25%.³ Na maioria das situações a infecção é localizada à mama, mas estão também descritos casos de celulite, fascíte, osteomielite ou sépsis.^{2,3,10}

Apesar de muito bem descritos na literatura pediátrica e cirúrgica, documentam-se poucos casos de mastite ou abscesso mamário confirmados ecograficamente.¹¹

Alguns autores recomendam que o tratamento seja iniciado com antibiótico parenteral, dado o risco de desenvolver abscesso mamário em lactentes tratados por via oral.^{2,5,12} Nos casos em que ocorre formação de abscesso está recomendada incisão e drenagem.¹²

Na maioria dos casos o prognóstico é excelente; no entanto, há referência a casos de assimetria mamária após incisão e drenagem de abscesso.³ As recorrências são raras.²

O presente estudo pretende rever os casos clínicos de MN tratados num hospital pediátrico de nível 3, na última década.

MATERIAL E MÉTODOS

Foram incluídos todos os casos clínicos de mastite neo-natal infecciosa diagnosticados entre Janeiro de 2000 e Dezembro de 2010 (12 anos), em recém-nascido ou pequeno lactente até aos dois meses de idade, num hospital de nível 3. Mastite neonatal foi definida pela presença de sinais inflamatórios locais tais como edema, eritema, dor, calor e/ou flutuação da mama.

Os lactentes foram identificados através da codificação diagnóstica de mastite neonatal infecciosa (ICD9: 771.5), e através das culturas de exsudato mamário enviadas para o Laboratório de Microbiologia do Serviço de Patologia Clínica.

Foi feita a revisão retrospectiva dos processos do hospital, avaliando manifestações clínicas, exames complementares laboratoriais efectuados (hemograma, hemocultura, proteína C reactiva, exame bacteriológico do exsudato mamário), tratamento instituído, evolução e complicações precoces.

Foi considerada febre a presença de temperatura axilar $\geq 37,5^{\circ}\text{C}$.

Considerou-se recorrência o aparecimento de novo de manifestações clínicas no mesmo local, após período livre de doença. Definiu-se como recidiva o reaparecimento de sintomatologia no mesmo local antes do final do tratamento previsto.

Os dados foram tratados estatisticamente com recurso ao programa Statistical Package for the Social Sciences (SPSS Inc., Chicago, IL) v. 17.0, com utilização do teste χ^2 para variáveis categóricas, estabelecendo-se um nível de significância para $p < 0,05$.

RESULTADOS

Durante os 12 anos do estudo foram identificados 22 lactentes com o diagnóstico de MN infecciosa, tendo sido excluído um por informação insuficiente no processo clínico. Dos 21 casos incluídos nesta análise, 14 (67%) eram do sexo feminino. A mediana de idade à data do diagnóstico foi de 21 dias (5-39 dias).

A distribuição dos casos ao longo dos 12 anos foi irregular, com um máximo de sete em 2007, não havendo casos registados em quatro dos anos estudados. (Fig. 1)

Antecedentes pessoais

Registaram-se 12 gestações sem intercorrências e em sete não havia informação no processo clínico. Nas duas restantes, uma mãe tinha diagnóstico de macroprolactinoma e outra de descolamento precoce da placenta tratado com progesterona até ao sexto mês de gestação. A mediana de tempo de gestação foi de 39 semanas (37-41 se-

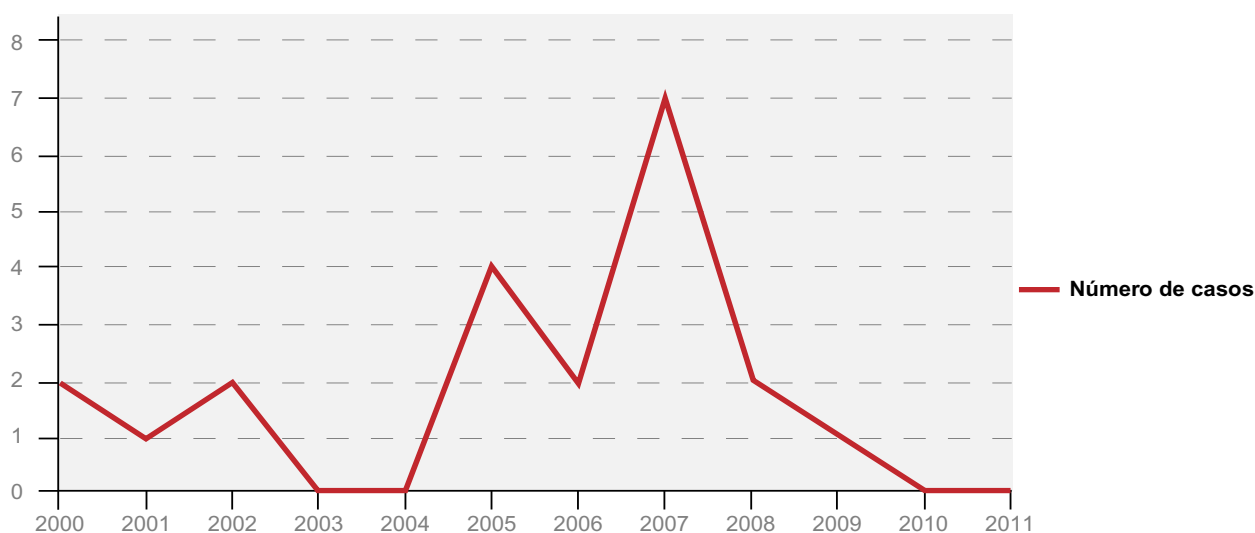


Fig. 1 – Distribuição anual do número de casos de mastite neonatal.

manas) e a mediana do peso de nascimento foi de 3246 g (2500-4120 g).

Quinze crianças não apresentavam qualquer registo de doença até à data de diagnóstico do episódio de MN. Seis apresentavam intercorrências/comorbilidades anteriores: quisto do ovário; hipertrofia mamária bilateral desde o nascimento; comunicação interventricular muscular e *foramen* oval patente submetido a cirurgia; dilatação pielocalicial; dismorfismos faciais múltiplos e laringomalácia; e impétigo supra-púbico causado por *Staphylococcus aureus* metilicilino-sensível (SAMS), diagnosticado ao quarto dia de vida e tratado com flucloxacilina oral durante sete dias, com boa evolução clínica.

À data do diagnóstico, 13 lactentes estavam sob aleitamento materno exclusivo, um sob aleitamento artificial, um sob aleitamento misto e em cinco casos esta informação era desconhecida.

Manifestações clínicas

O episódio de mastite foi à esquerda em 11 casos e bilateral em dois.

Durante o curso da doença, todos os lactentes apresentaram eritema e tumefacção. Os restantes sinais/sintomas descritos foram: aumento da temperatura local (13), hipersensibilidade local ao toque (11), flutuação (8), febre (3) e saída de exsudato purulento pelo mamilo (2). (Fig. 2) Outras manifestações clínicas acompanhantes foram irritabilidade (5), recusa alimentar parcial (1) e gemido (1). Não houve registo de gânglios axilares palpáveis.

Exames complementares de diagnóstico

Os três lactentes com febre efectuaram hemocultura, todas com resultado negativo. Foi realizado hemograma em quatro casos, com mediana de leucócitos de 15520/ μ L (14000-17300/ μ L) e de neutrófilos de 9102/ μ L (7000-12500/ μ L). A mediana do valor de proteína C reactiva foi de 1,8 mg/dL (0,8-4,4 mg/dL). Não foram efectuados outros exames complementares, nomeadamente análise de urina ou de líquido cefalo-raquídeo (LCR).

Em nove casos o agente foi isolado, em todos *S. aureus*, sendo metilicilina susceptível em seis crianças e metilicilina resistente (SAMR) em três, com cinco, 18 e 27 dias de idade, em 2000, 2006 e 2009. A coloração de gram revelou cocos gram positivos em todos os casos.

Abcesso mamário

A formação de abcesso mamário foi constatada em 11 lactentes (Tabela 1), oito dos quais apresentavam flutuação.

À data das primeiras manifestações clínicas a mediana de idades dos lactentes que apresentaram abcesso mamário era de 24 dias e dos que não desenvolveram abcesso de 19,4 dias, não sendo esta diferença estatisticamente significativa ($p = 0,27$).

Tratamento

Foi prescrita flucloxacilina em 20 casos e em um caso cefuroxime axetil. Em duas crianças a antibioticoterapia inicial foi alterada: num caso para vancomicina, por recidiva de abcesso mamário já drenado cirurgicamente, com posterior isolamento de SAMS e, no outro caso para clindamicina após identificação de SAMR, num recém-nascido com cinco dias de vida.

Doze crianças cumpriram tratamento exclusivamente por via oral, um exclusivamente por via endovenosa e sete iniciaram tratamento por via endovenosa, que posteriormente completaram por via oral. Em um caso em que foi iniciado tratamento oral este foi alterado para endovenoso, por agravamento clínico com desenvolvimento de abcesso mamário.

No grupo dos oito lactentes que efectuaram inicialmente ou exclusivamente tratamento endovenoso, seis apresentavam abcesso mamário. Nos 12 lactentes que fizeram terapêutica oral exclusiva, a presença de abcesso foi documentada em quatro. O recém-nascido que manteve antibioticoterapia endovenosa até ao final do tratamento tinha 21 dias e diagnóstico de abcesso mamário com isolamento de SAMS, com recidiva do abcesso após drenagem cirúrgica.

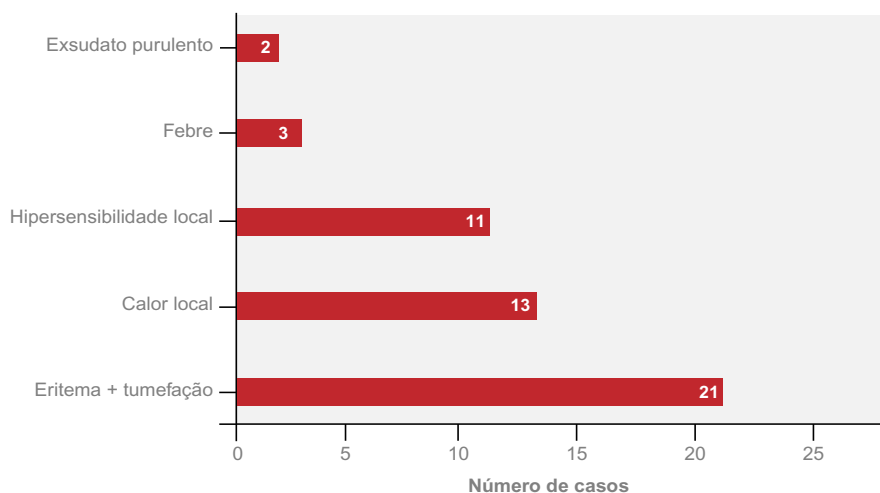


Fig. 2 – Manifestações clínicas no decurso da doença.

Tabela 1 - Características demográficas, clínicas e microbiológicas dos casos de mastite neonatal com abscesso

Sexo	Idade	Ano	Drenagem	Agente	Antibiótico	Administração	Destino	Evolução
M	23d	2000	C	SAMS	Fluclo	e.v. → oral	I	Boa
F	27d	2000	C	SAMR	Fluclo→ Cefuro	e.v. → oral → e.v. → oral	I	Boa
F	20d	2001	C	SAMS	Fluclo	e.v. → oral	I	Boa
M	35d	2005	C	?	Fluclo	oral → e.v.	I	Boa
M	8d	2006	E	?	Fluclo	e.v. → oral	I	Boa
F	18d	2006	C	SAMR	Fluclo	oral	D	Boa
F	39d	2006	C	SAMS	Fluclo	oral	D	Boa
F	21d	2007	C	SAMS	Fluclo→ Vanco	e.v.	I	Recidiva
F	28d	2007	C	SAMS	Fluclo	oral	D	Boa
F	39d	2007	C	SAMS	Fluclo	oral	D	Boa
F	5d	2009	C	SAMR	Fluclo→ Clinda	e.v. → oral	I	Boa

Legenda: M – masculino; F – feminino; C – cirúrgica; E – espontânea; Cefur – cefuroxime; Fluclo – flucloxacilina; Vanco – vancomicina; Clinda – clindamicina; e.v. – endovenoso; I – internamento; D – domicílio.

O número de dias de antibioticoterapia variou entre 7 e 14, com uma mediana de 10 dias. Dez crianças foram tratadas em ambulatório, sete estiveram internadas em Unidade de Internamento de Curta Duração e quatro necessitaram de internamento na enfermaria (Tabela 1).

Evolução

A formação de abscesso mamário foi constatada em 11 lactentes (Tabela 1). Em 10 casos foi feita drenagem cirúrgica e num caso ocorreu drenagem espontânea. A drenagem cirúrgica foi efectuada entre o terceiro e o sétimo dia de doença, com mediana de três dias. Em um caso foi necessário repetir drenagem cirúrgica por recidiva local.

Um lactente desenvolveu mastite contralateral ainda sob antibioticoterapia com flucloxacilina. Foi efectuada drenagem cirúrgica bilateral, e iniciado tratamento com cefuroxime axetil que cumpriu durante 14 dias com boa evolução, sendo SAMR o gémen posteriormente isolado. Dos restantes dois lactentes com isolamento de SAMR, um fez tratamento com flucloxacilina e drenagem cirúrgica com evolução favorável e o outro passou para clindamicina também com boa evolução.

Infeções noutros locais ou em conviventes

À data do diagnóstico, nenhuma criança apresentava sinais inflamatórios em outros locais. Uma tinha história prévia de impétigo supra-púbico, diagnosticado ao quarto dia de vida, conforme já descrito. O estudo da imunidade desta criança não apresentou alterações.

Durante o internamento a mãe de uma das crianças com infecção por SAMR desenvolveu lesão exsudativa do mamilo com sinais inflamatórios. Teve boa evolução sob clindamicina e a cultura do exsudato foi negativa. Não fo-

ram documentados outros casos de infecção da pele ou tecidos moles na mãe ou outros conviventes, nos dias anteriores ou à data do diagnóstico.

Estas crianças não foram seguidas em consulta mas têm vários registos no processo clínico de outras observações no hospital, sem referência a sequelas a longo prazo.

DISCUSSÃO

Tal como descrito noutras séries, os casos de mastite neonatal ocorreram em crianças de termo, predominando no sexo feminino. Este facto parece estar relacionado, após a segunda semana de vida, com a maior duração da hipertrofia mamária fisiológica nas raparigas do que nos rapazes.²

No recém-nascido é importante distinguir mastite de hipertrofia mamária fisiológica, entidade que resolve espontaneamente.¹³ Nesta, em contraste com a mastite, não é observado rubor nem edema mole e, quando ocorre saída de secreções pelo mamilo, estas são do tipo leitoso, não contêm polimorfonucleares e não são detectadas bactérias pela coloração de gram. As secreções mamárias na mastite infecciosa são purulentas.

Como se trata habitualmente de uma infecção localizada, outros sinais sistémicos para além da febre são pouco frequentes. Das crianças do nosso estudo, três apresentaram febre, cinco irritabilidade, uma recusa alimentar e uma gemido. Numa das maiores séries publicadas,² com 119 casos, um quarto das crianças apresentava febre (> 38,3°C), em quase dois terços dos casos foi descrita flutuação e cerca de metade tinham evidência de infecção noutro local da pele, tais como pústulas ou bolhas. Entre nós, cerca de metade dos lactentes apresentou flutuação e nenhum apresentava infecção noutro local da pele.

Quanto à investigação laboratorial, na série anteriormente mencionada,² a contagem de leucócitos foi elevada (> 15000/ μ L) em metade dos casos e não houve hemoculturas positivas. Casos de bacteriemia são raramente documentados. Entre nós a contagem de leucócitos, doseamento de proteína C reactiva e hemocultura foram apenas efectuados nos casos que apresentavam febre e também não obtivemos hemoculturas positivas. Outros exames adicionais, como cultura de urina ou do LCR deverão ser ponderados caso a caso^{2,14} e na nossa série não foi considerado haver razões clínicas para a sua realização.

Não há estudos randomizados controlados que tenham avaliado diferentes regimes antibióticos para tratamento desta patologia. As recomendações são baseadas nos germens em causa e na resposta ao tratamento, descritos em estudos observacionais.^{5,15} Numa pequena série de 18 casos, cinco crianças tratadas com amoxicilina e ácido clavulânico oral vieram a desenvolver abscessos mamários, apesar do microorganismo em causa ser susceptível a esse antibiótico.⁵ Alguns autores referem que o início da terapêutica deverá ser com antibiótico parenteral pelo menor risco de desenvolvimento de abscesso.^{5,15} Na nossa série, nas oito crianças que iniciaram terapêutica por via endovenosa, seis tinham abscesso mamário e nas 12 crianças que fizeram terapêutica oral exclusiva a presença de abscesso foi documentada em quatro. Como o número de casos é muito pequeno, não poderemos tirar conclusões em relação às diferentes atitudes terapêuticas. Contudo, a gravidade clínica inicial, com a presença de abscesso mamário, terá justificado o início de terapêutica endovenosa.

A escolha da antibioticoterapia empírica deve ser guiada pelo conhecimento dos germens habitualmente envolvidos e pelos padrões locais de susceptibilidade. O exsudato mamilar ou o material purulento aspirado/drenado devem ser sempre enviados para exame microbiológico: coloração de gram e cultura com teste de sensibilidade a antibióticos (TSA).^{2,6} Este é um aspecto fundamental para vigilância microbiológica e para uma mais adequada orientação terapêutica. Sempre que esteja disponível, o resultado da coloração de gram deve orientar a terapêutica inicial, que será posteriormente ajustada de acordo com o resultado da cultura e TSA.^{2,5,12,13,15-17} Na nossa série, a identificação de cocos gram positivos pela coloração de gram levou à utilização inicial de monoterapia com flucloxacilina na quase totalidade dos casos.

A grande maioria dos casos de MN é causada por *S. aureus*.^{2,3,6,18} Entre nós este germen foi responsável pela totalidade de isolamentos, sendo três SAMR, isolados em 2000, 2006 e 2009. A emergência de SAMR em vários países, particularmente nos EUA, torna importante conhecer as infecções por *S. aureus* e a evolução das susceptibilidades no nosso país. Dados da European Antimicrobial Resistance Surveillance Network (EARS-net), (ECDC, www.ecdc.europa.eu) mostram que em Portugal, no ano de 2010, a resistência de *S. aureus* à metilicina foi de 53.4%, incluindo no entanto germens associados aos cuidados de saúde e da comunidade, de crianças e adultos. Dados pe-

diátricos e de infecções da comunidade são muito escassos. No Hospital Pediátrico de Coimbra a vigilância da susceptibilidade do *S. aureus* ao longo da última década tem demonstrado valores relativamente estáveis de resistência à oxacilina. Nos *S. aureus* identificados em infecções da comunidade, estes valores são baixos (< 5%), sendo mais elevados (6-27%) nos germens associados aos cuidados de saúde. Tal facto tem-nos permitido continuar a utilizar a flucloxacilina como fármaco de primeira escolha nas infecções por *S. aureus* associadas à comunidade. Nesta série, uma das infecções por SAMR foi constatada ao quinto dia de vida, podendo tratar-se de um germen associado aos cuidados de saúde.

Há referências na literatura a abscessos causados por SAMR associados à comunidade, que evoluíram favoravelmente após drenagem, apesar de tratamento antibiótico ao qual o germen não era susceptível.^{19,20} Dois dos nossos casos evoluíram favoravelmente após drenagem, apesar de tratamento com β -lactâmico. A melhoria clínica aquando do conhecimento do resultado microbiológico levou a que não fosse alterada antibioticoterapia.

Está descrito que os doentes com mastite por *S. aureus* têm risco acrescido de infecção subsequente, pelo mesmo agente, em outros locais.¹⁵ Um dos nossos lactentes, com o diagnóstico de mastite à direita por SAMR, teve quadro de mastite à esquerda, dez dias depois, não havendo no entanto registo de outras infecções.

Na nossa série nenhuma criança teve identificação de germens gram negativos; no entanto, estes estão descritos na literatura.^{2,4,6-8} Sendo assim, na impossibilidade de obter a coloração de gram, a escolha do antibiótico deve também incluir cobertura para estas bactérias. A cultura é fundamental para confirmar o diagnóstico e orientar a terapêutica microbiana instituída inicialmente, pelo que deverá ser efectuada sempre que possível.

A duração do tratamento depende da resposta clínica, sendo sete a 14 dias geralmente suficiente se não houver complicações,^{2,5,15} tendo-se verificado entre nós também esta média de duração do tratamento. A maioria das crianças com mastite apresenta melhoria do quadro clínico dentro de 24 a 48 horas de antibioticoterapia apropriada.^{6,15,21,22} Nos doentes sem complicações, a terapêutica parenteral pode ser substituída pela via oral se houver resolução da febre e dos sintomas sistémicos.^{2,5,12,15} Na nossa série apenas um lactente manteve antibioticoterapia endovenosa até ao final da terapêutica, por recidiva do abscesso. Quando o tratamento é completado por via oral deve ser mantida vigilância e contacto com a família.

Além da antibioticoterapia, o abscesso mamário habitualmente requer aspiração e/ou incisão e drenagem, salvo nas raras excepções em que ocorre drenagem espontânea.^{2,5,16,17,22} A incisão e drenagem, quando necessárias, devem ser realizadas por um cirurgião experiente devido ao elevado risco de hipoplasia da mama ou de formação de tecido cicatricial que este procedimento pode implicar,^{2,3} sendo necessário especial cuidado para não atingir os botões mamários.^{4,22,23} Neste estudo apenas um lactente com

abcesso não fez drenagem cirúrgica, por esta ter ocorrido de forma espontânea.

As descrições de recorrência de MN na literatura são raras² e entre nós, também não identificámos nenhum caso.

Existe muito pouca informação sobre as consequências a longo prazo da MN, sendo referido em alguns casos atrofia da mama onde foi efectuada drenagem.⁵ O facto destes lactentes não terem sido seguidos posteriormente em consulta não nos permite avaliar este aspecto.

Apesar da inexistência na literatura de estudos que correlacionem a situação pré-parto e o desenvolvimento de MN, nesta série uma das gravidezes foi vigiada por macroprolactinoma e numa outra gravidez foi feita terapia com progesterona até ao sexto mês de gestação, por descolamento precoce da placenta.

Este estudo tem várias limitações. Como se trata de uma análise retrospectiva através de consulta de processo clínico, há informação que poderá faltar nos registos. O não seguimento destas crianças em consulta não nos permite avaliar se houve sequelas.

CONCLUSÃO

A mastite neonatal foi mais frequente no sexo feminino, unilateral e surgiu com maior frequência durante o primeiro mês de vida. Os sinais e sintomas sistémicos foram pouco

comuns, podendo traduzir menor gravidade da infecção, o que pode ter justificado a baixa taxa de realização de exames complementares de diagnóstico laboratoriais. A escolha da antibioticoterapia empírica foi guiada pelos padrões locais de susceptibilidade e pelo resultado da coloração de gram. *S. aureus* foi o germen isolado em todos os casos com cultura positiva, sendo três metilina resistentes, dois dos quais com evolução favorável após drenagem cirúrgica apesar de antibioticoterapia com β -lactâmico. Não se verificaram complicações.

Conclui-se que a mastite neonatal é uma patologia rara, de bom prognóstico quando adequadamente tratada, sendo fundamental o diagnóstico microbiológico.

AGRADECIMENTOS

Aos técnicos Jorge Marques e Trindade Marques por toda a disponibilidade e apoio dado em relação aos dados microbiológicos.

CONFLITO DE INTERESSES

Os autores declaram não ter nenhum conflito de interesses relativamente ao presente artigo.

FONTES DE FINANCIAMENTO

Não existiram fontes externas de financiamento para a realização deste artigo.

REFERÊNCIAS

- World Health Organization. Department of Child and Adolescent Health and Development. Mastitis: causes and management. Geneva. WHO 2000.
- Walsh M, McIntosh K. Neonatal mastitis. Clin Pediatr 1986;25:395-399.
- Rudoy RC, Nelson JD. Breast abscess during the neonatal period. A review. Am J Dis Child 1975;129:1031-1034.
- Efrat M, Mogilner JG, Lujtman M, Eldenberg D, Kunin J, Eldar S. Neonatal mastitis - diagnosis and treatment. Isr J Med Sci 1995;31:558-560.
- Stricker T, Navratil F, Sennhauser FH. Mastitis in early infancy. Acta Paediatr 2005;94:166-169.
- Brook I. The aerobic and anaerobic microbiology of neonatal breast abscess. Pediatr Infect Dis J 1991;10:785-786.
- Schwarz MD, Rosen RA. Neonatal mastitis due to *E. coli*. Clin Pediatr (Phila) 1974;13:86.
- Burry V, Beezley M. Infant mastitis due to gram-negative organisms. Am J Dis Child 1972;124:736-737.
- Rench MA, Baker CJ. Group B streptococcal breast abscess in a mother and mastitis in her infant. Obstet Gynecol 1989;73:875-877.
- Hsieh WS, Yang PH, Chao HC, Lai JY. Neonatal necrotizing fasciitis: a report of three cases and review of the literature. Pediatrics 1999;103:e53.
- Borders H, Mychaliska G, Gebarski KS. Sonographic features of neonatal mastitis and breast abscess. Pediatr Radiol 2009;39:955-958.
- Stauffer WM, Kamat D. Neonatal mastitis. Pediatr Emerg Care 2003;19:165-166.
- Fleischer GR. Infectious disease emergencies. In: Textbook of Pediatric Emergency Medicine, 5th ed, Fleisher GR, Ludwig S, Henretig FM, eds. Lippincott Williams & Wilkins, Philadelphia. 2006;783.
- Sloan B, Evans R. Clinical pearls: neonatal breast mass. Acad Emerg Med 2003;10:269-270.
- Fortunov RM, Hulten KG, Hammerman WA, Mason EO Jr, Kaplan SL. Evaluation and treatment of community-acquired *Staphylococcus aureus* infections in term and late preterm previously healthy neonates. Pediatrics 2007;120:937-945.
- Saez-Llorens X, McCracken GH. Perinatal bacterial diseases. In: Textbook of Pediatric Infectious Diseases, 6th ed, Feigin RD, Cherry JD, Demmler GJ, Kaplan SL, eds. Saunders, Philadelphia 2009;1008-1009.
- Sattler CA, Correa AG. Coagulase-positive *Staphylococcal* infections In: Textbook of Pediatric Infectious Diseases, 6th ed, Feigin RD, Cherry JD, Demmler GJ, Kaplan SL, eds. Saunders, Philadelphia 2009;1197-1209.
- Faden H. Mastitis in children from birth to 17 years. Pediatr Infect Dis J 2005; 24:1113.
- Lee MC, Rios AM, Aten FM, Mejias A, Cavuoti D, McCracken G Jr, et al. Management and outcome of children with skin and soft tissue abscesses caused by community acquired methicillin-resistant *S. aureus*. Pediatr Infect Dis J 2004;23:123-127.
- Moran GJ, Krishnadasan A, Gorwitz RJ, Fosheim G, McDougal LK, Carey RB, et al. Methicillin-resistant *S. aureus* infections among patients in the emergency department. N Engl J Med 2006;355:666-674.
- Templeman C, Hartweck SP. Breast disorders in pediatric and adolescent patients. Obstet Gynecol Clin North Am 2000;27:19-34.
- Schwarz RJ, Shrestha R. Needle aspiration of breast abscesses. Am J Surg 2001;182:117-119.
- Baren JM. Breast lesion. In: Textbook of Pediatric Emergency Medicine, 5th ed, Fleisher GR, Ludwig S, Henretig FM, eds. Lippincott Williams & Wilkins, Philadelphia 2006;193.