

Pneumoencéfalo

Pneumo-encefalocelo



Mónica CALDEIRA¹, Filipe PERNETA¹, Luís FREITAS¹
Acta Med Port 2013 Mar-Apr;26(2):181-181

Palavras-Chave: Pneumoencéfalo.

Keywords: Frontal Sinus; Pneumocephalus.

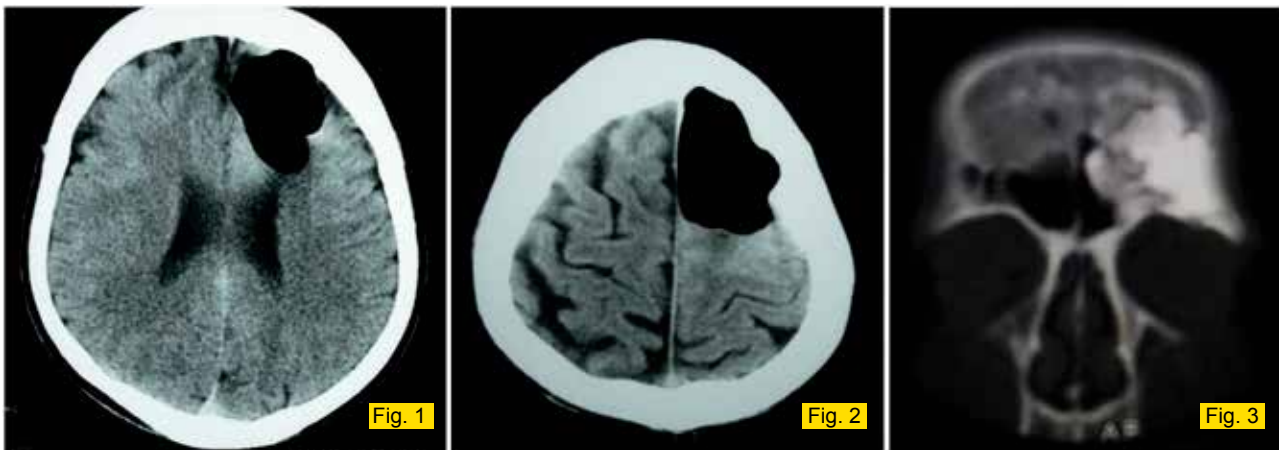


Figura 1 e Figura 2 - A nível intra-craniano e em continuidade com a porção posterior da lesão descrita observa-se área hipodensa, com densidade de ar, provavelmente intra-cerebral (lobo frontal), com discreto efeito de massa sobre as estruturas vizinhas.

Figura 3 - Área hiperdensa, com densidade de cálcio, de contornos nítidos e irregulares, localizada no seio frontal esquerdo, com extensão à órbita esquerda e células etmoidais anteriores esquerdas.

O pneumoencéfalo (presença de ar intracraniano), associa-se a traumatismos cranianos, tumores da base do crânio, neurocirurgia/cirurgia ORL, mergulho de escafandro, infeções e malformações congénitas.¹ O TC-CE/RM-CE permitem o diagnóstico devido à inespecificidade sintomatológica.² A complicação mais frequente é a fistulização.³

Doente de 59 anos, sexo masculino, sem antecedentes pessoais. Quadro de apatia, alterações de comportamento, personalidade memória (três meses) e rinorréia. Iniciou períodos de confusão mental e desorientação têm-

poro espacial. A TC-CE revelou: osteoma fronto-órbita-etmoidal esquerdo com pneumoencéfalo frontal homolateral com efeito de massa (Fig.s 1 e 2). Foi submetido a remoção neurocirúrgica e correção da fistula.

Os Osteomas são tumores ósseos benignos de crescimento lento, assintomáticos (estádios iniciais).⁴ Há uma disrupção na duramáter que permite a entrada de ar intracerebral (mimetização de lesão ocupando espaço),⁵ como no presente caso. O diagnóstico precoce é crucial para o tratamento e controlo da infecção na prevenção das comorbilidades/mortalidade.

REFERÊNCIAS

1. Onal B, Kaymaz M, Araç M, Doğulu F. Frontal sinus osteoma with pneumocephalus. *Diagn Interv Radiol*. 2006;12:174-6.
2. Attane F, Tannier C, Vayr R. Pneumocephalie compliquant un osteome du sinus frontal: 2 cas. *Rev Neurol*. 1996;152:279-82.
3. Schirmer C, Heilman C, Bhardway A. Pneumocephalus: Case illustrations and review. *Neurocrit Care*. 2010;13:152-8.
4. Delgado PD, Fernández-Carrera J, Carrillo R. Neumoencéfalo a tensión espontáneo como complicación de un osteoma del seno frontal posterior. *Rev Neurol*. 2002;34:497-8.
5. Cipriani NA, Hong AC, Rosenblum J, Pytel P. Airembolism with pneumocephalus. *Arch Neurol*. 2009;66:1172-3.

1. Serviço de Medicina Interna. Hospital Central do Funchal. Funchal (Madeira), Portugal.

Recebido: 03 de Junho de 2012 - Aceite: 07 de Novembro de 2012 | Copyright © Ordem dos Médicos 2013