

HETEROTOPIA GÁSTRICA NO RECTO

Uma Entidade Rara

Jamira SOUSA, Lourdes CABEZUELO, Adriano RODRIGUES, Nascimento COSTA,
Maria Augusta CIPRIANO

RESUMO

Mucosa gástrica heterotópica constitui uma ocorrência extremamente rara na região anorrectal, com poucos casos descritos até a data.

Apresenta-se o caso de uma mulher de 46 anos de idade, assintomática, a quem foi descoberto um volumoso recesso a 12 cm da margem anal e no fundo do qual existia uma lesão plana com 1.5 cm de diâmetro cujo exame histopatológico mostrou tratar-se de mucosa gástrica.

SUMMARY

GASTRIC HETEROTOPIA OF RECTUM

A Rare Entity

Heterotopic gastric mucosa is an extremely rare condition; in the anorrectal region only a very few cases were described up to now.

The authors report a case of a 46-year-old woman, asymptomatic, to whom a massive recess was discovered in the rectum, at 12 cm of the anal verge; a bottom flat lesion with 1.5 cm of diameter revealed a focus of normal appearing fundic-type gastric mucosa at histology.

J.S., L.C., A.R., N.C.: Serviço de Medicina Interna. Hospitais da Universidade de Coimbra. Coimbra

M.A.C.: Serviço de Anatomia Patológica. Hospitais da Universidade de Coimbra. Coimbra

© 2010 CELOM

INTRODUÇÃO

O termo *heterotopia* é de origem grega e refere-se a presença de um tecido de características normais num local onde, habitualmente, este não ocorre.

Mucosa gástrica heterotópica tem sido identificada em todas as porções do tubo digestivo, mas é extremamente rara na região anorrectal. Os sintomas na apresentação incluem proctite e rectorragia, sendo o diagnóstico estabelecido através de biópsia.

Descreve-se um caso de heterotopia gástrica no recto, pela sua raridade e ainda, para salientar a necessidade de vigilância clínica e endoscópica considerando a possibilidade de uma evolução maligna.

CASO CLÍNICO

Mulher de 46 anos de idade, raça branca, casada e residente em Coimbra, assintomática, sem antecedentes pessoais patológicos relevantes, mas com história familiar de carcinoma colorrectal (pai, tio paterno e prima direita paterna, falecidos na sequência de carcinoma do cólon sigmóide e recto respectivamente), tendo sido, por isso, referenciada para colonoscopia em Junho de 2007. O exame revelou um volumoso recesso a 12 cm da margem anal no fundo do qual existia uma lesão plana com 1,5 cm de diâmetro (Figura 1). A análise histopatológica de vários fragmentos da lesão rectal mostrou áreas de mucosa gástrica de tipo fúndico com células parietais e principais, sem displasia epitelial (Figura 2); estes aspectos histomorfológicos revelaram-se compatíveis com heterotopia gástrica no recto. Foi proposto excisão cirúrgica que a doente recusou. Mantém-se assintomática e em vigilância clínica e endoscópica.

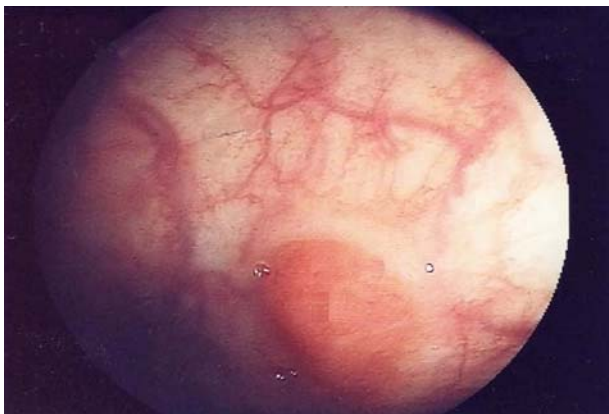

Fig. 1 – Colonoscopia; Volumoso recesso a 12 cm da margem anal no fundo do qual se observa uma lesão plana com 1.5 cm de diâmetro

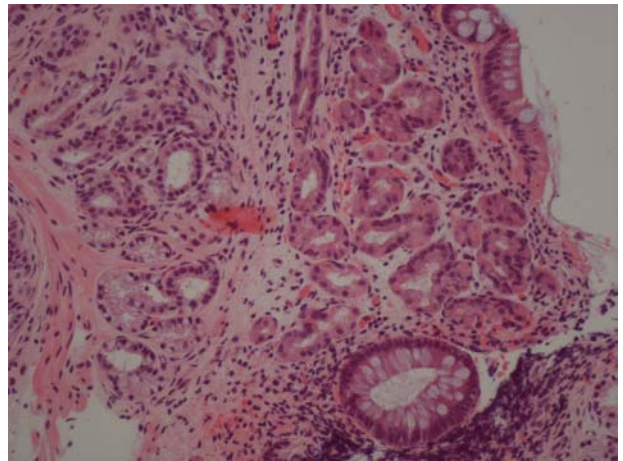


Fig. 2 – Exame histológico da lesão rectal; Áreas de mucosa gástrica tipo fúndico, com células principais e parietais, sem displasia epitelial

DISCUSSÃO

Heterotopia é uma palavra derivada do grego e significa *outro lugar*. Quando um tecido de características normais é encontrado num local onde habitualmente não está presente denomina-se heterotopia. Mucosa gástrica heterotópica tem sido descrito em todos os segmentos do tubo gastrointestinal mas constitui um fenómeno muito raro na região anorrectal. Foi descrita pela primeira vez em 1939 por Ewell e Jackson¹ e desde então apenas 41 casos se encontram publicados^{2,3}.

A sua génese permanece desconhecida. Estudos recentes sugerem que tal pode ocorrer em consequência da desregulação dos genes *homeobox* promovido por fenómenos de inflamação local⁴ e não ser, necessariamente, resultado da deslocação epitelial durante o desenvolvimento fetal.

Esta lesão, aparentemente, afecta mais os homens que as mulheres, com uma mediana de idades, por ocasião do diagnóstico, de 21 anos^{2,5,6}. Os doentes com heterotopia gástrica no recto geralmente apresentam-se com rectorragia, úlcera perineal ou dor anal⁷. Outras formas de apresentação são possíveis como se demonstra pelo caso que aqui apresentamos em que a lesão foi uma descoberta ocasional numa mulher sem qualquer sintomatologia.

O tecido heterotópico é geralmente identificado em pólipos, divertículos, úlceras, placas avermelhadas, pregas e recessos da mucosa⁷. O reconhecimento é feito através de biópsia e estudo histológico.

A transformação maligna é uma possibilidade, embora a sua incidência exacta não seja conhecida. Foram já relatados, em humanos e animais, casos de adenocarcinoma em mucosa gástrica heterotópica no esófago e jejuno respectivamente^{8,9}.

Ainda que estejam descritos casos de resolução dos sintomas após terapêutica médica com inibidores da bomba de prótons e inibidores dos receptores H2, a excisão cirúrgica continua a ser considerada a modalidade terapêutica de eleição, mesmo nos doentes assintomáticos, tendo em vista as possíveis complicações.

À nossa doente foi proposto excisão cirúrgica da lesão tendo recusado pelo que encontra-se em vigilância clínica e endoscópica.

Conflito de interesses:

Os autores declaram não ter nenhum conflito de interesses relativamente ao presente artigo.

Fontes de financiamento:

Não existiram fontes externas de financiamento para a realização deste artigo.

BIBLIOGRAFIA

1. EWELL GH, JACKSON RH: Aberrant gastric mucosa in the rectum with ulceration and hemorrhage. *Wis Med J.*1939;38:641-643.
2. WILDEMORE BM, CIOCCA V, INFANTOLINO A, O'HARA BJ: Gastric heterotopia of the rectum: a case report. *Int J PATHOL* 2007;5:2
3. WOLFF M: Heterotopic gastric epithelium in the rectum: A report of three new cases with a review of 87 cases of gastric heterotopia in the alimentary canal. *AM J Clin Pathol* 1971;55:604-616
4. BECK F, CHAWENGSAKSOPHAK K, WARING P, PLAYFORD RJ, FURNESS JB: Reprogramming of intestinal differentiation and intercalary regeneration in *cdx2* mutant mice. *Proc Natl Acad Sci USA* 199;96:7318-23
5. DEVEREAUX CE, DEVEREAUX RG: Heterotopic gastric mucosa in the rectum with a review of the literature. *J Clin Gastroenterol* 1994;19:41-5
6. VIETH M, KUSHIMA R, BORCHARD F et al: Adenoma with gastric differentiation (so-called pyloric gland adenoma) in a heterotopic gastric corpus mucosa in the rectum. *Virchows Arch* 2005;446:542-5
7. STEELE SR, MULLENIX PS, MARTIN MJ et al: Heterotopic gastric mucosa of the anus: a case report and review of the literature. *Am Surg* 2004;70:715-9
8. CHRISTENSEN WN, STERNBERG SS: Adenocarcinoma of the cervical esophagus arising in ectopic gastric mucosa: two case reports and a review of the literature. *Am J Surg Pathol.* 1987;11:397-402
9. PANIGRAHI D, JOHNSON AN, WOSU NJ: Adenocarcinoma arising from gastric heterotopia in the jejunal mucosa of a beagle dog. *Vet Pathol* 1994;31:278-280



Hospitais da Universidade de Coimbra. Coimbra