

ENCEFALOPATIA DE WERNICKE

Importância do seu Reconhecimento

CRISTINA GIESTA RAMOS, CLÁUDIA PEREIRA
Serviço de Neurorradiologia. Hospital Geral Santo António. Porto

RESUMO

A Encefalopatia de Wernicke (EW) é uma doença neurológica severa causada por um défice de vitamina B1 (tiamina), mas que é potencialmente tratável se diagnosticada precocemente.

Trata-se do caso clínico de uma doente jovem, insuficiente renal em hemodiálise, que foi submetida a uma cirurgia abdominal e cujo pós-operatório foi complicado, tendo havido dificuldade na introdução da alimentação entérica. Durante o internamento inicia queixas de desequilíbrio da marcha. A Ressonância Magnética (RM) Encefálica mostrou alterações sugestivas de Encefalopatia de Wernicke. Após tratamento com suplementação vitamínica a doente ficou assintomática.

O estudo cerebral com RM surge como um meio fundamental para confirmar o diagnóstico de EW e contribuir para a sua detecção precoce, uma vez que o padrão imagiológico é típico e o diagnóstico clínico é muitas vezes difícil.

Palavras-chave: *Encefalopatia Wernicke, tiamina, alcoolismo, difusão*

SUMMARY

WERNICKE ENCEPHALOPATHY The Importance of the Diagnosis

Wernicke Encephalopathy (WE) is a severe neurological disease caused by vitamin B1 (thiamine) deficiency, which is potentially treatable if early diagnosed.

This is the clinical case of a young female patient, with renal insufficiency on haemodialysis, who has been submitted to an abdominal surgery. After the intervention, there were difficulties on beginning with enteric nutrition. Some days later she developed gait imbalance. A Brain Magnetic Resonance (MR) was performed and disclosed abnormalities suggestive of WE. After treatment with thiamine, the patient became asymptomatic.

Brain MR is crucial for the confirmation of the diagnosis and early detection of WE, as the imagiologic pattern is typical and the clinical diagnosis is frequently difficult to obtain.

Key-Words: *Wernicke Encephalopathy, thiamine, alcoholism, diffusion*

INTRODUÇÃO

A Encefalopatia de Wernicke (EW) é uma doença neurológica severa causada pelo déficit de vitamina B1 (tiamina), mas que é potencialmente tratável se diagnosticada precocemente.

Clinicamente, manifesta-se pela **triade clássica**: alteração dos movimentos oculares, ataxia e estado confusional.

É importante ter presente que estando tradicionalmente associada ao alcoolismo, existem outras etiologias, as quais têm como denominador comum a má-nutrição; é o caso da anorexia nervosa, da *hiperemesis gravidarum*, de neoplasias, de doenças infecciosas e do jejum prolongado.

Apesar de ser uma entidade relativamente frequente, o diagnóstico clínico é muitas vezes realizado tardiamente, visto que a triade clássica nem sempre está presente.

O estudo cerebral com Ressonância Magnética (RM) surge como um meio fundamental para diagnosticar precocemente esta doença, uma vez que o padrão imagiológico é típico.

As lesões cerebrais da EW são potencialmente reversíveis através da suplementação vitamínica com tiamina.

CASO CLÍNICO

Doente de 32 anos, sexo feminino, insuficiente renal em hemodiálise desde 1999 e com Lupus Eritematoso Sistémico (LES) em tratamento com corticoides.

Em Fevereiro de 2004, internamento por metrorragias e reactivação do LES, tendo-lhe sido diagnosticada adenomiomatose uterina, que motivou histerectomia.

Teve alta a 25/02, clinicamente bem.

No início de Março de 2004, recorre ao SU por dor abdominal, vômitos, hemorragia vaginal abundante e febre (39.5°C). Foi detectado abscesso pélvico, o qual foi drenado cirurgicamente e tratado com antibióticos EV.

Durante o internamento, houve perda de peso (de 52 para 48 Kg) por episódios frequentes de vômitos e dificuldade na introdução da alimentação entérica (manteve nutrição parentérica intradialítica, com suplementação vitamínica, incluindo complexo B).

A 29/03 inicia desequilíbrio na marcha. O exame neurológico revelou nistagmo bilateral no olhar horizontal e ataxia axial com marcha de base alargada. Realizou RM encefálica (1.5T), que mostrou alterações sugestivas de Encefalopatia de Wernicke (Figura 1).

Quadro I - Achados na RM encefálica deste doente (Figs. 1 e 2)

- Distribuição simétrica de hipersinal em T2 e FLAIR, com restrição à difusão das moléculas de água, nas seguintes localizações:
- substância cinzenta periaquedutal mesencefálica
 - tectum mesencefálico
 - regiões talâmicas periventriculares
 - hipotálamo
 - vérmis do cerebello

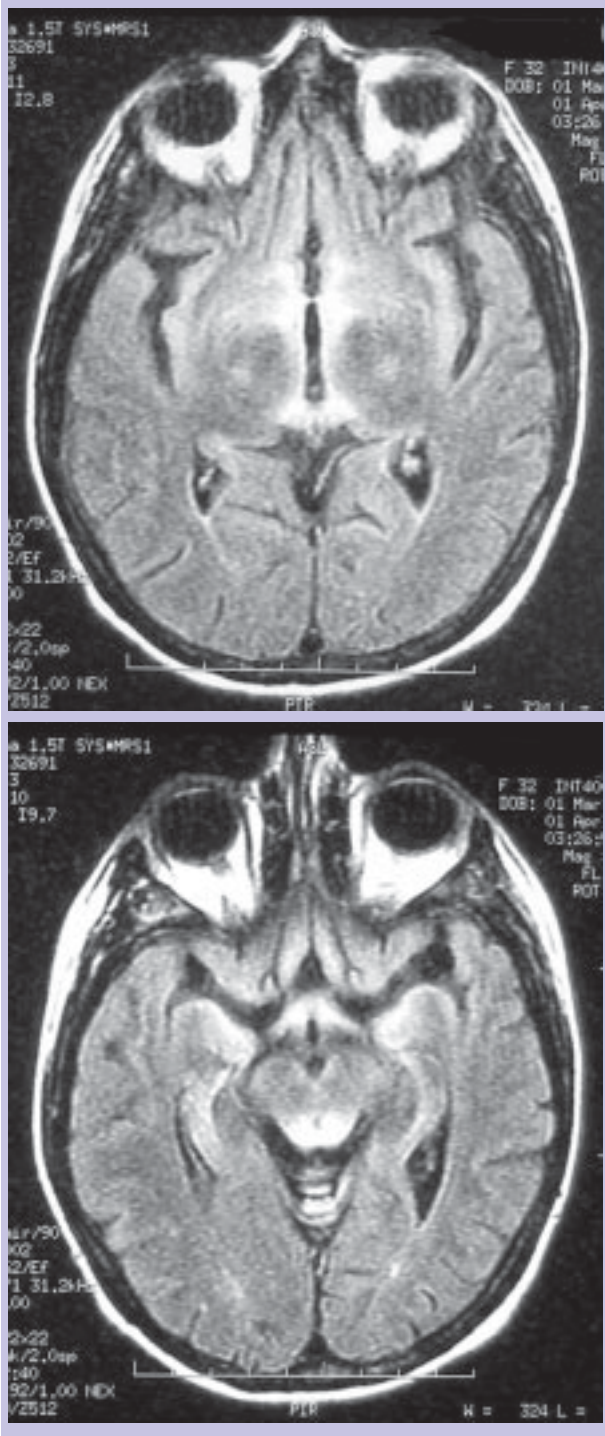
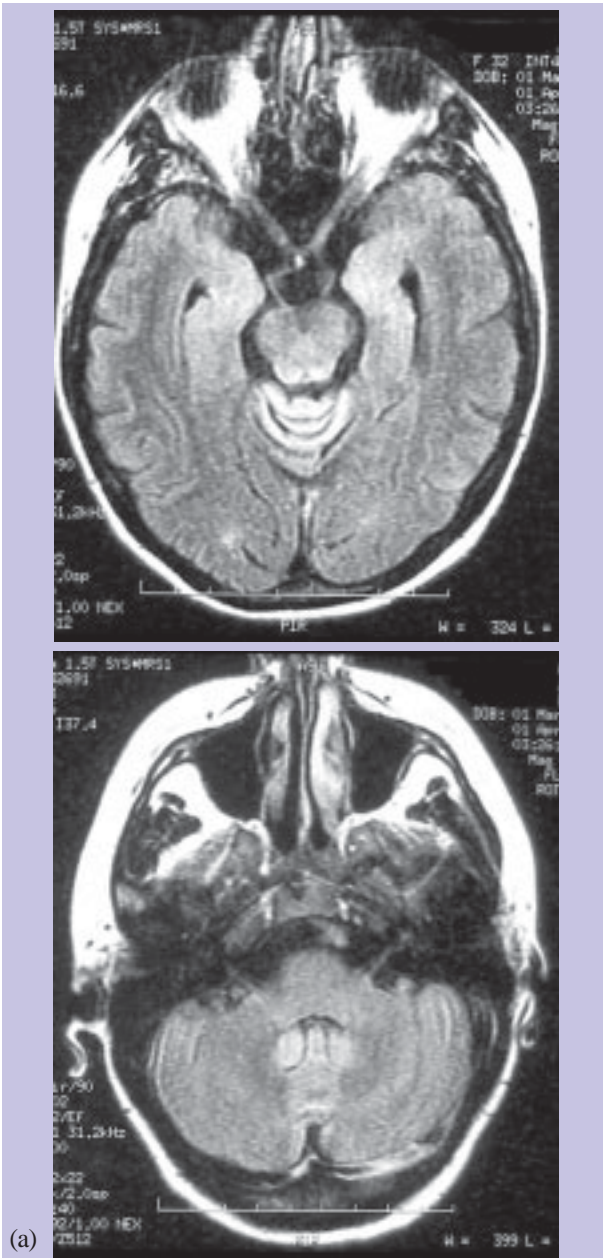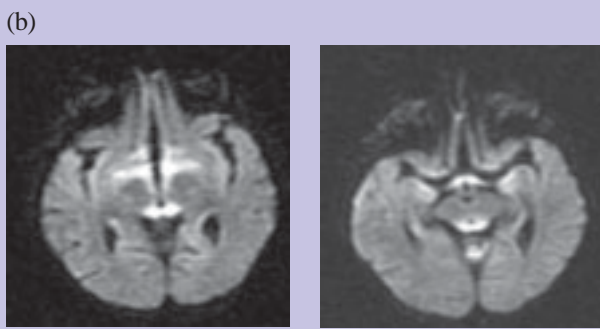




Fig. 1 - RM encefálica: hipersinal em T2 e FLAIR (a) nas regiões descritas. Essas áreas têm correspondente restrição à difusão das moléculas da água (b) (mapa ADC não apresentado)



Após tratamento com tiamina EV (200 mg/dia, durante cinco dias) e posteriormente PO (100 mg/dia, durante quatro semanas), a doente recuperou totalmente dos défices neurológicos.

Repetiu a RM encefálica, 12 meses após o fim da terapêutica, a qual revelou regressão completa das lesões (Figura 2).

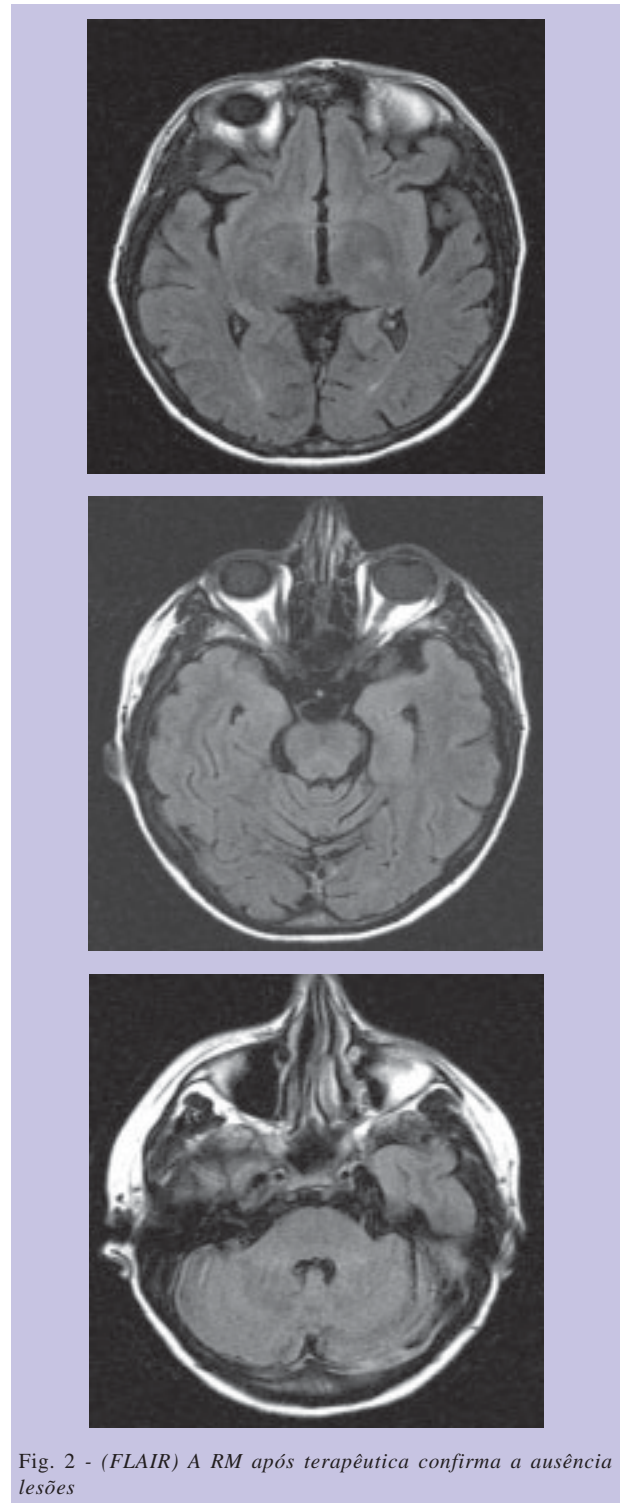


Fig. 2 - (FLAIR) A RM após terapêutica confirma a ausência lesões

DISCUSSÃO

A Encefalopatia de Wernicke é uma patologia que apresenta alta taxa de morbidade e mortalidade, sendo potencialmente reversível se for precocemente reconhecida e tratada. Tendo em conta que a tríade clínica clássica só está presente em 16% dos casos¹⁻⁴, o índice de suspeição desta entidade deve ser alto.

A RMN encefálica tem um papel fundamental no seu reconhecimento, uma vez que o padrão imagiológico é típico. As lesões estão habitualmente localizadas no tálamo medial adjacente ao III ventrículo, hipotálamo, tectum mesencefálico (substância cinzenta periaquedutal) e vermis cerebeloso⁵, sendo traduzidas por hipossinal em T1, hipersinal em T2 e FLAIR e apresentando restrição à difusão das moléculas de água. Além disso, na fase aguda da doença, pode existir captação de contraste, nomeadamente nos corpos mamilares, na substância cinzenta periaquedutal e tálamo medial, enquanto que na fase crónica é característica a atrofia dos corpos mamilares e do tegmentum mesencefálico, tal como dilatação do III

ventrículo. Manifestações atípicas da Encefalopatia de Wernicke consistem em atingimento dos núcleos rubros do mesencéfalo, da porção mais inferior da protuberância e dos núcleos dentados cerebelosos. A ausência de alterações em RMN não exclui, no entanto, o diagnóstico⁶.

Após o tratamento com suplementação de tiamina, as lesões neurológicas, se precocemente tratadas, desaparecem completamente.

BIBLIOGRAFIA

1. RUGILO CA et al: Proton MR Spectroscopy in Wernicke Encephalopathy. *AJNR* 2003;24:952-955
2. WEIDAUER S et al: Wernicke encephalopathy: MR findings and clinical presentation. *Eur Radiol* 2003;13:1001-1009
3. GROSSMAN RI, YOUSEM DM: *Neuroradiology: the requisites* – 2nd ed 2003;8:396-397
4. VALK J, BARKHOF F et al: *Magnetic Resonance in Dementia*. 2002;5:198-199
5. SANG-JIN BAE et al: Wernicke's Encephalopathy: atypical manifestation at MR Imaging. *AJNR* 2001;22:1480-1482
6. OSBORN A et al: *Diagnostic Imaging: Brain* 2004;I 10:20-23