

DIASCHISIS CEREBELOSA CRUZADA REVERSA

MANUEL RIBEIRO, PEDRO BELEZA, JOÃO FERNANDES, FÁTIMA ALMEIDA, JAIME ROCHA
 Serviços de Neurorradiologia e de Neurologia. Hospital de São Marcos. Braga

RESUMO

O estudo da Ressonância Magnética cerebral no período pós-ictal agudo é efectuado para excluir processos estruturais potencialmente responsáveis pelo evento convulsivo. As alterações imagiológicas encontradas podem ser a consequência e não a causa da actividade epiléptica reflectindo a sua própria fisiopatologia.

Descrevemos um caso clínico de um estado de mal epiléptico com envolvimento hemocerebeloso contralateral ao foco epileptogéneo frontal. Este fenómeno de Diaschisis Cerebelosa Cruzada Reversa é raro tendo sido descrito unicamente no contexto da medicina nuclear.

Palavras chave: *Epilepsia, Diaschisis Cerebelosa Cruzada Reversa, Ressonância Magnética*

SUMMARY

REVERSE CROSSED CEREBELLAR DIASCHISIS

Cerebral Magnetic Resonance imaging in acute postictal period is performed to exclude structural processes that can be responsible for the epileptic activity. Sometimes, the findings are the result of the epileptic activity, and not the cause reflecting the pathophysiologic changes during epileptic activity.

In this paper we describe a patient with status epilepticus who has developed hemocerebellar involvement contralateral to a frontal epileptogenic focus. This phenomenon of Reverse Crossed Cerebellar Diaschisis is rare and has been describe only in Single Photon Emission Computed Tomography (SPECT).

Key words: *Epilepsy, Reverse Crossed Cerebellar Diaschisis, Magnetic Resonance*

INTRODUÇÃO

Parece existir um limiar de severidade e/ou duração das crises epilépticas, de variabilidade interpeçoal que determina a presença de alterações imagiológicas peri-ictais. Estas podem ocorrer nas regiões primariamente en-

volvidas pela actividade epiléptica ou em áreas distantes mas funcionalmente ligadas ao córtex epileptogéneo.

Descrevemos um caso clínico de um estado de mal epiléptico, seguido de parésia de Todd com evidência do envolvimento hemocerebeloso contralateral ao foco epileptogénio.

CASO CLINICO

Doente do sexo feminino de 39 anos de idade, com história de epilepsia parcial sensitiva esquerda desde os 16 anos, relativamente bem controlada com clonazepam e diazepam.

Recorreu ao serviço de urgência por ter iniciado alterações do tipo de crises - desvio cefálico esquerdo associado a perturbação da consciência, por vezes com generalização secundária - e da frequência das mesmas (duas crises/dia), associadas a défice motor esquerdo. Realizou uma tomografia axial computadorizada (TAC) cerebral, que foi descrito como *normal* e teve alta medicada com valproato de sódio 1000 mg/dia. Não houve contudo melhoria clínica, tendo sido readmitida por quadro compatível com estado de mal parcial, que cedeu à administração de fenitoína. Após recuperação do estado de consciência, foi objectivada uma hemiparésia esquerda homogénea. O estudo analítico (sangue e líquido) foi normal. O electroencefalograma (EEG) apresentava ritmo de base lento (6 Hz), sem evidência de actividade paroxística.

A RM cerebral (realizada no dia seguinte) revelou hipersinal cortical frontal direito em T2 e FLAIR, com apagamento dos sulcos adjacentes (Figura 1). Concomitantemente, observa-se hipersinal nas mesmas ponderações, no córtex do hemisfério esquerdo (Figura 2). Não existia evidente restrição à difusão, com hipersinal no estudo de difusão, que no coeficiente de difusão aparente (ADC) mantinha o sinal do restante parênquima encefálico (Figura 3). Não se observaram captações anómalas do produto de contraste.

A evolução do quadro foi favorável com a medicação instituída, sem repetição das crises convulsivas e resolução completa do défice motor em 48 horas. Realizou RM cerebral de controlo, um mês após, que não apresentou qualquer alteração, tanto no estudo convencional como na difusão.

CONCLUSÃO

A ressonância magnética deve ser efectuada no período pós-ictal, em doentes com alterações prolongadas do estado da consciência e/ou défices motores, fazendo parte da investigação etiológica. No entanto, podemos encontrar alterações que reflectem a fisiopatologia da actividade epiléptica, e que podem ser erroneamente interpretadas como evidência de um processo patológico responsável pelo quadro clínico.

Os achados imagiológicos no período peri-ictal podem ocorrer na região da descarga epiléptica ou em estruturas distantes. Estas alterações, que incluem as ponderações com TR longo e a difusão, parecem estar relacionados com uma série de alterações fisiológicas durante o status epiléptico,

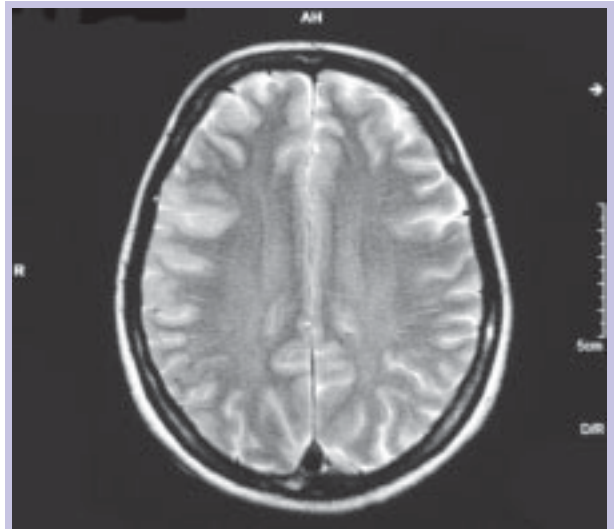


Fig. 1 - T2 axial hipersinal cortico-subcortical fronto-parietal direito com apagamento dos sulcos.

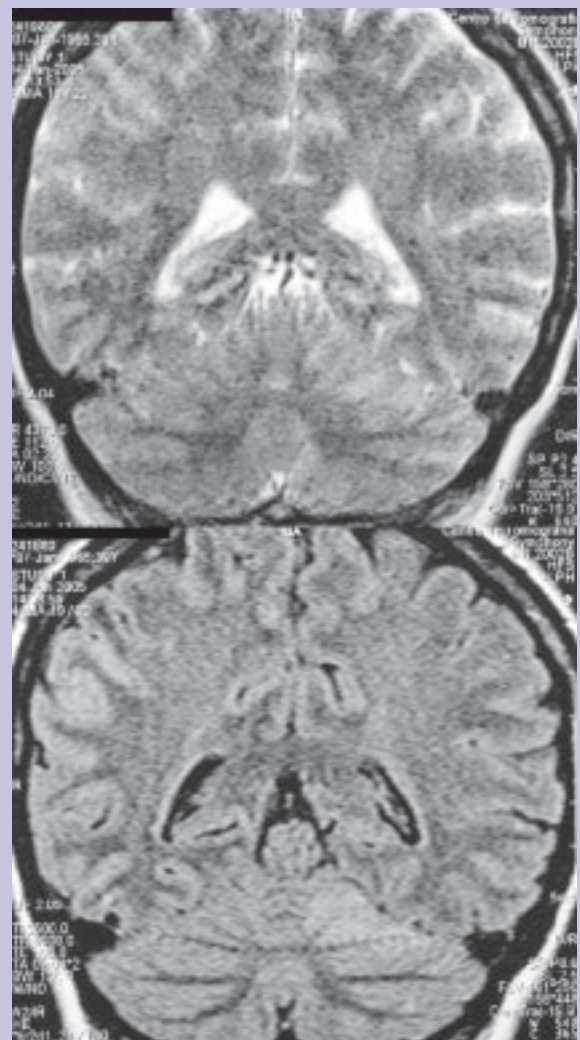


Fig. 2 - Coronal T2 e Flair - Hipersinal cerebeloso contralateral à lesão supra-tentorial

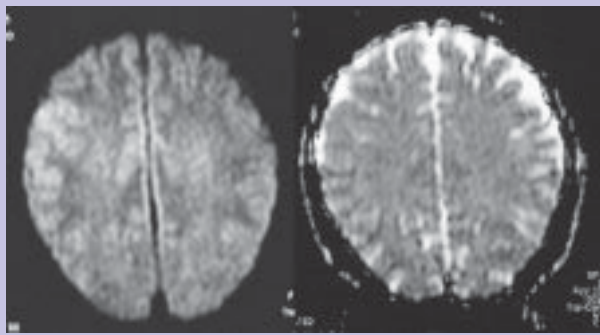


Fig. 3 - Difusão e mapa ADC; Hipersinal com a mesma distribuição do T2 na difusão, sem qualquer alteração do sinal no mapa ADC

que se caracteriza pelo o aumento da actividade neuronal e que, por sua vez, desencadeia uma cascata de respostas metabólicas e vasculares¹⁻³. Estas alterações tipicamente resolvem em horas ou dias, podendo, no entanto, provocar lesões tecidulares irreversíveis com atrofia e gliose, caso a actividade epiléptica se prolongue por tempo excessivo⁴.

As alterações em RM, estão em relação com o edema vasogénico e citotóxico, que se manifesta por um aumento de sinal em T2 - cortical e na substância branca subcortical - associado a discreto efeito de massa, e habitualmente sem ruptura da barreira hemato-encefálica².

Os achados no estudo de difusão variam com o tempo que decorre entre o início das crises e a aquisição do exame, podendo apresentar um padrão de edema citotóxico ou de edema vasogénico. Os mecanismos propostos para o edema citotóxico advêm da acção nefasta da excessiva libertação de neurotransmissores excitatórios com depleção das reservas energéticas e subsequente falência da bomba sódio/potássio. No que respeita ao edema vasogénico parece ser desencadeado pela acidose láctica secundária ao metabolismo anaeróbio, a que se associa a hiperperfusão durante o ictus⁵⁻⁷. Estudos realizados em animais revelaram que o valor do coeficiente de difusão aparente será mínimo às 24 horas voltando progressivamente ao valor normal em 48/72 horas⁷, o que no nosso caso poderá justificar o facto de não apresentar alterações no mapa ADC (exame realizado dois dias após o ictus). Esta pseudo-normalização do valor ADC nas áreas com hipersinal pode resultar da sobreposição de ambos os tipos de edema – citotóxico e vasogénico – dentro do mesmo voxel cancelando o seu efeito mutuamente⁵. Outra justificação para o elevado sinal da difusão seria simplesmente a contaminação do T2 - *T2 shine through* – considerando o elevado sinal observado em T2.

O atingimento de estruturas distantes do foco epileptogénico – diencefálico homolateral e cerebeloso contralateral - está descrita, e embora a sua fisiopatologia não esteja totalmente compreendida, parece ser consequência da actividade anormal nessas estruturas conduzida pela actividade epiléptica. No caso clínico apresentado, verificou-se o envolvimento do hemisfério cerebeloso contralateral à localização do foco epileptogénico.

O envolvimento do hemisfério contralateral a uma lesão supratentorial foi descrito inicialmente nos enfartes cerebrais - também descrito na epilepsia crónica - como *Diaschisis Cerebelosa Cruzada* e tem como definição a diminuição da actividade neuronal no cerebelo contralateral devido à desconexão das aferências axonais, efeito esse que seria mediado pelo feixe cortico-pôntico-cerebeloso (CPC)⁶. No nosso caso, peri-ictal, o fenómeno é exactamente o oposto, o mecanismo lesional é por hiperactivação, que seria conduzido pelo feixe CPC ao cerebelo contralateral. Em vez de *Diaschisis Cerebelosa Cruzada*, temos a *Diaschisis Cerebelosa Cruzada Reversa* – conceito descrito na literatura da Medicina nuclear aplicado às alterações inter-ictais no SPECT⁸.

Em conclusão, o conhecimento da fisiopatologia e dos achados imagiológicos peri-ictais é fundamental, ainda mais quando estão associados défices neurológicos, no sentido de efectuar um diagnóstico acurado entre o que representa o evento etiológico – enfarte, encefalite, neoplasia- ou simplesmente consequência da actividade epileptogénica. As alterações imagiológicas peri-ictais podem ocorrer nas regiões primariamente envolvidas pelo foco epiléptico ou em áreas remotas como o tálamo e o cerebelo contralateral. *Diaschisis Cerebelosa Cruzada Reversa* é um fenómeno raro, que ocorre na fase ictal e resulta da activação neuronal excessiva do foco epileptogénico e do cerebelo contralateral, mediado pelo feixe corticopontocerebeloso.

BIBLIOGRAFIA

1. LANSBERG MG MD et al: *Neurol* 1999;52(5):1021-7
2. JEONG-AH KIM et al: *AJNR* 2001;22:1149-1160
3. COLE AJ: *Epilepsia* 2004;45:72-77
4. MEWASINGH LD et al: *Seizure* 2002;11:489-493
5. COVARRUBIAS DJ et al: *AJNR* 2002;23:1038-1048
6. CALISTRI V et al: *AJNR* 2003;24:671-673
7. KEUN-SIK HONG et al: *Seizure* 2004;13:317-321
8. SAGIUCHI T. et al: *Ann Nuclear Med* 2001;15(4): 369-372
9. NAKASU Y et al: *AJNR* 1995;16:1185—92